日消外会誌　31（11）：2240～2244，1998年

術後急速に腹壁再発をきたした肉腫様変化を示す肝細胞癌の１例

国立岡山病院外科
虫明　寛行　　小橋　雄一　　野村　修一
藤岡　正浩　　臼井　由行　　佐々木澄治

症例は64歳の男性，主訴は心窩部痛．肝前外側区域に径約5cmの腫瘤と膵体部に径約2cmの腫瘤を認めた．画像上は胆管細胞癌，転移性肝癌，肝膿瘍，肝嚢胞腺腫（癌）様を呈した．術中迅速病理検査で肝癌と診断し，肝外側区域切除および２群＋αリンパ節郭清を施行した．総肝動脈幹前上部リンパ節に孤立性転移を伴う肉腫様肝癌（相対的非治癒切除）であった．

術後２週目頃から術創部の痛みを訴え始め，術後41日目に腹壁再発が明らかとなった．切除目的で再開腹したところ，広範な腹膜播種を認め，術後87日目に癌性腹膜炎のため死亡した．

肉腫様肝癌は，浸潤型の増殖を示し，リンパ節などへの肝外転移が高率であり，また急速な経過を示すなどの性格から，これを疑った場合は早期に十分な肝切除とリンパ節郭清が必要である．

Key words: hepatocellular carcinoma, sarcomatous change, lymph node metastasis of hepatocellular carcinoma

はじめに

肉腫様変化を伴う肝細胞癌（以下，肉腫様肝癌と略記）は比較的まれで，切除例の報告は少ない[1)~4)6)~9)]．今回，我々は術後急速に腹壁再発をきたし，癌性腹膜炎を生じた肉腫様肝癌の１例を経験したので若干の文献的考察を加え報告する．

症　例

患者：64歳，男性

主訴：心窩部痛

既往歴：1994年２月，肝機能障害

飲酒歴：酒３合/日/40年間

現病歴：1994年11月頃から心窩部痛を自覚するようになった．前医にて肝腫瘤を指摘され，肝細胞癌の疑いにて，同年12月７日，当科入院となった．

入院時現症：腹部は平坦，軟．心窩部に弾性硬，表面平滑な肝を約5cm触れ，圧痛を伴っていた．その他，異常所見を認めなかった．

入院時検査成績：軽度の肝機能障害を認め，HBs抗原，HBc抗体およびHCV抗体が陽性であった．腫瘍マーカーでは，DUPAN-2が830U/mlと高値を示し，AFPも12.8ng/mlと軽度上昇していた（**Table 1**）．

腹部超音波検査：肝左葉前外側区域（以下，S3と略記）を中心として，径約5cm，境界明瞭で表面平滑，内部が低エコーでほぼ均一な腫瘤を認めた．また，S3下面に接するように径約2.5cm，境界明瞭な肝外性の腫瘤を認めた（**Fig. 1A，B**）．

腹部computed tomography（以下，CTと略記）検査：S3に肝外へ突出するような，境界が比較的明瞭な低吸収性の腫瘤と，膵体部に径約2cmの低吸収性の腫瘤病変を認めた．造影CTでは肝腫瘤内部は動脈相，

Table 1　Laboratory data on admission

WBC	7,400 /μl	T-Bil	1.0 mg/dl
RBC	4.36×10^6 /μl	GOT	73 IU/l ↑
Hb	15.4 g/dl	GPT	59 IU/l ↑
Hct	45.4 %	LDH	449 IU/l
Plt	116×10^3 /μl	ALP	219 IU/l
TP	8.4 g/dl	LAP	88 IU/l ↑
ALB	4.4 g/dl	γ-GTP	210 IU/l ↑
BUN	16 mg/dl	CHE	163 IU/l ↓
CRE	0.7 mg/dl	HPT	75.3 %
CRP	0.49 mg/dl	ICG15	19 %
HBs-Ag	(+)	AFP	12.8 ng/ml ↑
HBc-Ab	(+)	PIVKA-2	<0.06 AU/ml
HCV-Ab	(+)	CEA	5.1 ng/ml
		CA19-9	2 U/ml
		DUPAN-2	830 U/ml ↑
		CA-50	2.0 U/ml
		SPAN-1	9.8 U/ml
		Elastase-1	270 ng/ml

＜1998年６月10日受理＞別刷請求先：虫明　寛行
〒700-8558　岡山市鹿田町２－５－１　岡山大学医学部第２外科

門脈相ともに造影されなかったが，APシャントのためか肝左葉が動脈相で造影され，腫瘤はより明瞭となった．また膵体部の腫瘤も造影されなかった（**Fig. 2**）．

腹部magnetic resonance imaging（以下，MRIと略記）検査：肝腫瘤，膵体部の腫瘤ともにT1強調でほぼ均一な低信号を，T2強調では不均一な高信号を呈した（**Fig. 3A, B**）．

Fig. 1 Abdominal ultrasonography shows A) a round tumor (4.9×5.3cm in diameter) with low homogenous internal echo of the lateral segment of the liver, B) an extrahepatic round tumor (2.7×2.3cm in diameter) under the lateral segment of the liver (arrow)

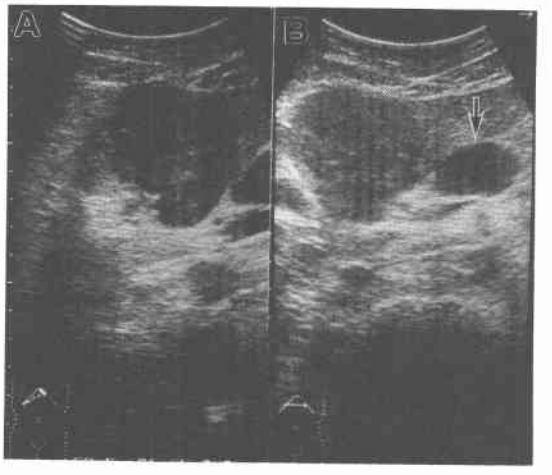

腹部血管造影検査：左肝動脈は左胃動脈から分枝していた．毛細血管相で腫瘍内部は無血管域として描出され，周囲の血管を圧排していた．門脈造影では腫瘍塞栓などの異常所見を認めなかった（**Fig. 4**）．

以上より，胆管細胞癌や膵癌肝転移などを考え，1994年12月14日手術を施行した．

開腹所見（初回手術）：肝表面は平滑で，肝硬変を認めなかった．S3を中心に肝表面から突出するように鶏卵大，弾性硬の腫瘤を認めた．肉眼的に明らかな漿膜浸潤はなかった．また，膵体部上縁に径約3cmの表面平滑な腫瘤を認め，総肝動脈幹前上部リンパ節（以下，#8aリンパ節と略記）転移と判断した．術中迅速病理検査にて『肝細胞癌』と診断し，肝外側区切除，胆嚢摘

Fig. 2 Contrast enhanced CT scan shows non-enhanccement of the liver tumor and the pancreas body tumor. (arrow)

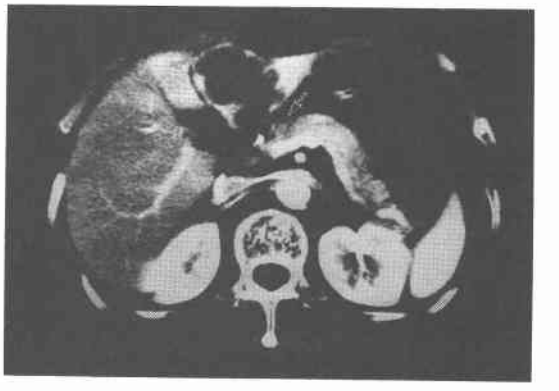

Fig. 3 MRI shows A) the masses of the liver and the pancreas body (arrow) are of overall low signal intensity on the T1-weighted images, B) the masses to be of almost high signal intensity on the T2-weighted images.

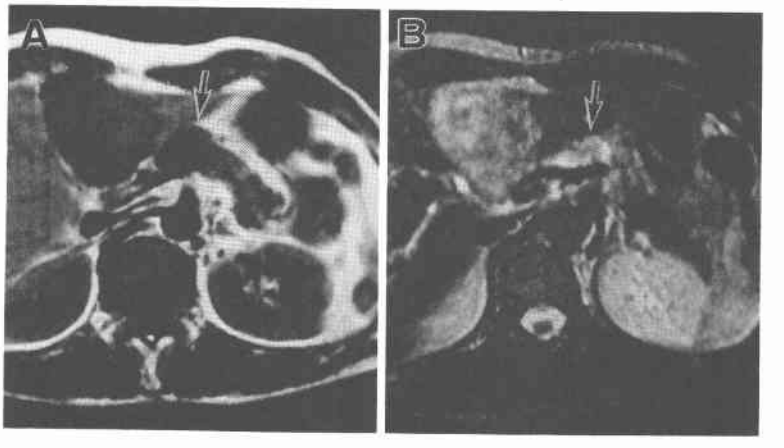

除，2群リンパ節と3群リンパ節の1部（膵頭後部，総肝動脈幹，腹腔動脈周囲リンパ節），および左胃動脈幹リンパ節の郭清を行った．

摘出標本：比較的明瞭な被膜を認め，最大割面は径5.0×5.5cm，腫瘍と正常肝との境界は明瞭であった．腫瘍内部は白色均一で微細な出血を伴っていたが，嚢胞変性は認めなかった（**Fig. 5**）．

病理組織所見：腫瘍は多形性の強い短紡錘形細胞の増生よりなり，広範囲な出血壊死を呈していた．部分によっては細胞相互の接着性に乏しい箇所も見られた．一部では中分化型肝細胞癌の像も認められたので，肉腫様肝癌と診断された．また，#8a リンパ節へのみ転移陽性だった（**Fig. 6**）．原発性肝癌取扱い規約[11]によると L，St，Eg，Fc(+)，Fc-inf(−)，Sf(+)，S0，n3(+)，Vp0，Vv0，B0，IM0，P0，TW(−)，Z0，相対的非治癒切除であった．

術後経過：術後微熱が持続したが，その他の経過は順調だった．術後2週目頃から正中創の痛みを訴え始め，次第に増強してきた．術後3週目には，DUPAN-2が1,400U/ml と術前より上昇したが，その際の腹部CT では異常所見を認めなかった．術後4週目から Tegafur＋Uracil 450mg/日の投与を開始した．術後47日目，超音波にて正中創直下に低エコー腫瘤を認め，生検組織から『肝細胞癌転移』と診断した．

腹部 CT 検査（術後50日目）：腹壁直下に造影効果を受けない低吸収性腫瘤を認めた（**Fig. 7**）．

Fig. 4　Selected left hepatic angiography shows an avascular area of the tumor and compressed arteries (arrows) in the lateral segment of the liver.

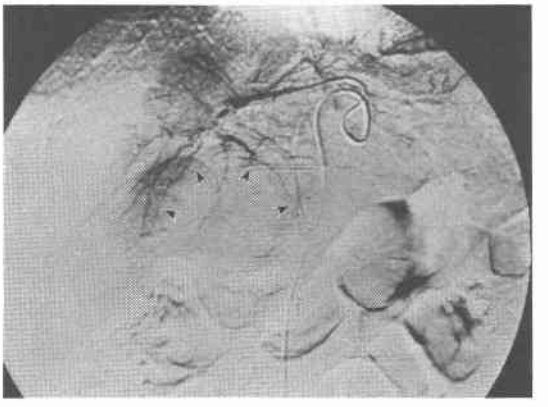

Fig. 5　Macroscopic view of the resected specimen shows a white solitary tumor (5.0×5.5cm in diameter) with thin capsule.

Fig. 6　The tumor consists mostly of spindle cell type and/or free cell type, and partly of solid type hepatocellular carcinoma. (H.E. ×400)

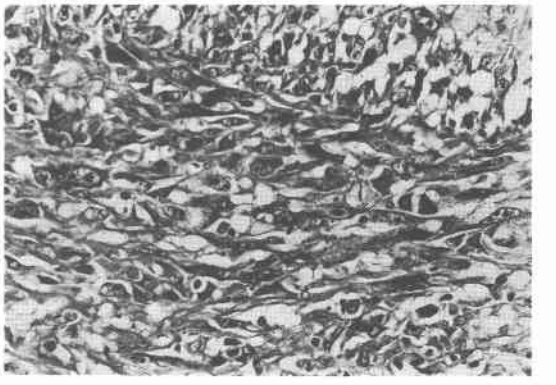

Fig. 7　Abdominal contrast enhanced CT of 50 days after the surgery shows a non-enhanced tumor of the abdominal wall.

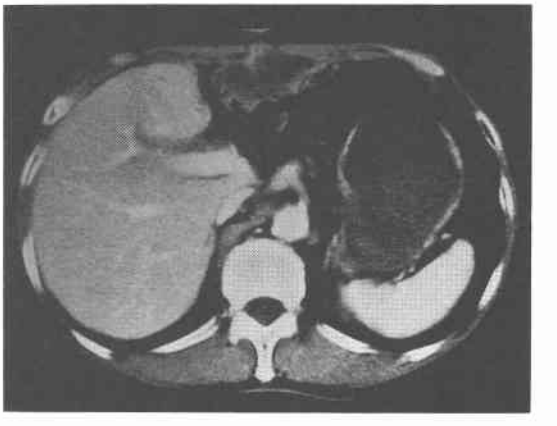

腹壁再発と診断し，1995年2月3日（術後51日目），腹壁腫瘤切除を行った．

開腹所見（2回目手術）：正中創腹壁再発腫瘍は径約7×3cmで，横行結腸へ直接浸潤していた．腹膜には母指から小指頭大の腫瘍が広範に無数に認められ，腹膜播種を呈していた．可及的に腹壁腫瘍のみを切除した．

病理組織所見：腹壁の皮下から筋層に肝細胞癌が転移し塊状に増生し，この部分には肉腫様変化を認めなかった．

初回手術から87日目の1995年3月11日，癌性腹膜炎のため他界した．

考　察

肝細胞癌（以下，肝癌と略記）は組織像が多彩で，同一腫瘍においても異なった組織形態を示すことがあり，なかには典型的な肝癌像を示さず，また癌胞巣を形成することなく肉腫様の形態を示すものもある．こういった肉腫様変化を伴う肝癌（肉腫様肝癌）は，肝癌の約4～13%を占め，近年増加傾向にある[1)~4)]．肉腫様肝癌の切除例は，著者らの調べえた限りでは今までに本邦で7例が報告されているのみであった[3)6)~9)]．肉腫様変化は肝動脈内注入（以下，肝動注と略記）療法やtranscatheter arterial embolization（以下，TAEと略記）療法を受けた肝癌に多く認められ，何らかの因果関係が示唆されている[1)~4)9)]．一方，少数ではあるが本例のように未治療でも肉腫様変化を呈する肝癌もみられており[2)6)~8)]，化学療法だけが原因とは考えにくい．

本例の診断については，肉腫様変化とともに定型的な肝癌組織の部分が存在したため，アルブミン，ケラチン，ビメンチン，フィブリノーゲンやAFPなどの免疫組織化学的検索[1)2)]は行わなかった．

肉腫様肝癌の臨床的特徴として，①腹痛・発熱などの初発症状を伴っていることが多い[1)3)8)]，②通常の肝癌と比べて肝硬変の合併が少ない[3)]，③血行性やリンパ行性転移などの肝外転移を伴っていることが多い[1)~4)]，④AFPが低値を示すことが多い[1)3)]，⑤急速な経過をとる[8)10)]などがあり，本例と一致していた．

画像診断では本例と同様に，腫瘍濃染像などの典型的な肝癌の像は示さず，むしろ胆管細胞癌，肝嚢胞腺腫(癌)，転移性肝癌や肝膿瘍に近い像を呈すことが多いようである[3)6)~8)]．

リンパ節転移に関して，杉原ら[2)]は剖検例において，リンパ節転移は通常の肝細胞癌で約12%であるのに対し，肉腫様肝癌では約62%と有意に高いとしている．本症例でも#8aリンパ節（3群）に孤立性転移を認めた．その転移経路として，胃周囲リンパ節への転移は肝左葉からのものが多く[4)]，また本例では左肝動脈が左胃動脈から分岐していたことなどから，肝十二指腸間膜経路と左肝動脈経路の双方が考えられたため，2群リンパ節に加えて，3群リンパ節の1部と左胃動脈幹リンパ節郭清を行った．

本例の腹壁再発，腹膜播種の原因として，①肝切除断端への残存，②手術時既にmicrometastasisがあった，もしくは③手術操作に起因するimplantationなどの可能性が考えられる．また，興味深いことに原発巣は肉腫様肝癌であったが，腹壁再発性腫瘤では肉腫様変化をみなかった．

剖検例では近年肉腫様肝癌の生存期間が延長してきたと報告されている[2)]が，肝動注やTAE療法などが有効であったとする報告はなく，治療としては手術が原則となろう．肉腫様肝癌は浸潤型の増殖を示すこと，リンパ節転移が高率であることや急速な経過をとること[8)10)]などから，発見後早期に，肝機能の許す限り十分なsurgical marginとリンパ節郭清が必要と考える．

稿を終えるにあたり，病理学的検討に関して御指導いただきました当院病理，村上元正先生に深謝いたします．

文　献

1) Kakizoe S, Kojiro M, Nakashima T et al: Hepatocellular carcinoma with sarcomatous change. Clinicopathologic and immunohistochemical studies of 14 autopsy cases. Cancer 59：310—316，1987
2) 杉原茂孝，柿添三郎，伊藤裕司ほか：肉腫様変化を示す肝細胞癌の臨床病理学的研究．肝臓 29：71—76，1988
3) 石井美佐，阿部正秀，平井賢治ほか：肉腫様の組織像を伴った肝細胞癌についての臨床的検討．肝臓 29：734—741，1988
4) Watanabe J, Nakashima O, Kojiro M et al: Clinicopathologic study on lymph node metastasis of hepatocellular carcinoma. A retrospective study of 660 consecutive autopsy cases. Jpn J Clin Oncol 24：37—41，1994
5) Tsujimoto M, Aozasa K, Nakajima Y et al: Hepatocellular carcinoma with sarcomatous proliferation showing an unusual and widespread metastasis. Acta Pathol Jpn 34：839—845，1984
6) Hayashi T, Honda H, Kaneko K et al: Hepatocellular carcinoma with pyrexia. Radiat Med 13：133—136，1995
7) 岸本幸広，中岡明久，謝花典子ほか：肉腫様肝細胞

癌の2例—特に画像診断について—．肝臓　34：837—843，1993
8) 森田　康，金丸太一，太田恭介ほか：術後早期に巨大腹壁腫瘤として再発した肉腫様肝癌の1切除例．日消外会誌　29：2141—2145，1996
9) 三井　毅，三浦将司，浅田康行ほか：残肝再発巣において肉腫様変化を呈した肝細胞癌の1切除例．肝臓　31：688—693，1990
10) 石渡俊行，山田宣孝，横山宗伯ほか：肉腫様形態と広範な転移を示した肝細胞癌の1例．癌の臨　36：2587—2593，1990
11) 日本肝癌研究会編：原発性肝癌取扱い規約．第3版．金原出版，東京，1992

A Case Report of Hepatocellular Carcinoma with Sarcomatous Change that Rapidly Recurred to the Abdominal Wall after the Operation

Hiroyuki Mushiake, Yuichi Kobashi, Shuichi Nomura, Masahiro Fujioka, Yoshiyuki Usui and Sumiji Sasaki
Department of Surgery, National Okayama Hospital

A case of hepatocelluar carcinoma with sarcomatous change that rapidly recurred in the abdominal wall and caused carcinomatous peritonitis after the operation is reported. A 64-year-old man was referred to our hospital because of a liver mass with epigastralgia. The tumor was similar to cholangiocellular carcinoma, metastatic liver tumor, liver abscess and hepatic cyst-adenoma (or adenocarcinoma) at the point of avascularity shown by contrast enhanced computed tomography and abdominal angiography. Under the intra-operative frozen pathological diagnosis of hepatocellular carcinoma, lateral segmentectomy of the liver with lymph node dissection was performed. The specimen revealed hepatocellular carcinoma with sarcomatous change and retropyloric lymph node metastasis. On post-operation day 41, recurrence in the abdominal wall was revealed, and peritoneal dissemination was revealed at resection of the recurrent abdominal wall tumor. The patient died 87 days after the first operation. Hepatocellular carcinoma with sarcomatous change has invasive growth, a high incidence of extrahepatic metastasis and a rapid clinical course. If hepatocellular carcinoma with sarcomatous change is suspected, hepatectomy with a sufficient surgical margin and wide lymph node dissection in the early stage are necessary. This is the eighth operative case of hepatocellular carcinoma with sarcomatous change in Japan.

Reprint requests: Hiroyuki Mushiake　Department of Surgery II, Okayama University Medical School
2-5-1 Shikata-cho, Okayama-city, 700-8558 JAPAN