日消外会誌　31（11）：2245～2249，1998年

# 総胆管に孤立性に転移をきたした肝細胞癌の1切除例

赤穂市民病院外科

近藤　元洋　　實光　　章　　一瀬　真澄
余みんてつ　　熊野　公束　　高原　秀典
横山　　正　　吉田　圭介　　邉見　公雄

症例は59歳の女性．主訴は皮膚黄染．平成7年1月肝S4の肝細胞癌にて肝左葉切除術を施行．平成8年4月黄疸が出現，AFPの上昇も認めた．US，CTにて下部総胆管に径2cm大の円形の腫瘤影を認めた．平成8年5月開腹にて総胆管を切開，腫瘤を摘出すると径2×3×3cmの表面平滑な茶褐色の腫瘍であり病理組織検査にて肝細胞癌と診断した．術後の胆管造影にて下部総胆管に陰影欠損を認め，また画像上残肝その他に肝細胞癌の再発を認めなかったため，肝細胞癌が総胆管内に孤立性に転移したものと考え平成8年6月膵頭十二指腸切除術を施行した．切除標本では乳頭上約1cmの総胆管壁に腫瘍を認め，総胆管の他の部位に病理組織学的に異常を認めなかった．この症例では肝癌細胞が胆汁内を浮遊し総胆管壁に着床したと推測されたが，検索した範囲では文献上このような報告例はなく，肝細胞癌の再発様式としては非常にまれと考えられたので報告する．

**Key words：** metastatic hepatocellular carcinoma, obstructive jaundice, implant

## はじめに

閉塞性黄疸を発症する肝細胞癌症例はまれではあるが諸家より報告をされており，しかもそれらは胆管への腫瘍の浸潤，圧迫，胆管内への脱落物質による閉塞性黄疸である．しかし，肝癌細胞が胆汁内を浮遊し総胆管粘膜に着床増殖し閉塞性黄疸をきたしたという症例は検索した範囲では報告をみない．われわれは肝細胞癌にて肝切除後1年3か月目に総胆管壁に孤立性に転移増生を来たし閉塞性黄疸を発症したと思われる症例を経験したので若干の文献的考察を加えて報告する．

## 症　例

患者：59歳，女性

主訴：皮膚黄染，全身倦怠感

既往歴：45歳時腸閉塞．平成7年1月，肝内側区域の肝細胞癌にて，肝左葉切除術を受け非癌部は甲型の肝硬変と診断された．切除側左肝管内に病理組織的にも腫瘍栓が認められた（第1回手術）．

家族歴：特記すべきことなし．

現病歴：平成8年4月，皮膚黄染，全身倦怠感が出現し，当院を受診．黄疸，肝機能障害を指摘され精査加療目的にて入院した．

入院時現症：身長155cm，体重58kg．体温36.2°C，血圧118/60mmHg．全身皮膚は黄染著明，結膜に軽度の貧血と著明な黄疸を認めた．腹部は両側肋弓下と下腹部正中に手術瘢痕を認め，右季肋部に圧痛を認めた．

入院時生化学検査：総ビリルビン9.9mg/dl，直接ビリルビン7.0mg/dl，GOT 305IU/L，GPT 377IU/L，ALP　59.5KAUと閉塞性黄疸の所見であった．α-fetoprotein（以下，AFP）は685ng/mlと著明に上昇，CA19-9は370ng/mlと上昇，CEAは正常範囲であった．

腹部超音波検査：総胆管は径約2cmと拡張しており，下部総胆管に径約2×3cmの腫瘤影を認めた（**Fig. 1**）．

腹部CT：総胆管の拡張と，総胆管内に円形の腫瘤影を認めた．肝内胆管の拡張や肝内の腫瘤は認められなかった（**Fig. 2**）．

内視鏡的逆行性胆管造影（ERC）：下部総胆管に径約2×3cmの楕円形の透瞭像を認め，一部分葉を疑わせる所見も認められた（**Fig. 3**）．

Dynamic CT：総胆管内の腫瘤は造影効果を受け，血流の存在が確認された（**Fig. 4**）．

以上より総胆管腫瘍と診断，肝内胆管の拡張が認められないためPTCDは施行せずに，平成8年5月8

<1998年7月22日受理>別刷請求先：近藤　元洋
〒678-0232　赤穂市中広1090番地　赤穂市民病院外科

**Fig. 1**　Ultrasonography revealed a tumor (arrow) in the dilated common bile duct.

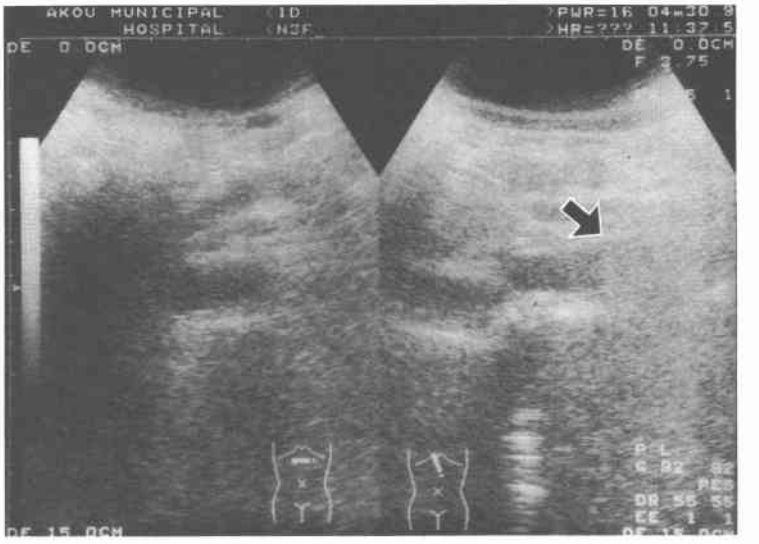


**Fig. 2**　Abdominal enhanced CT scan showed a round tumor (arrow) in the dilated common bile duct.

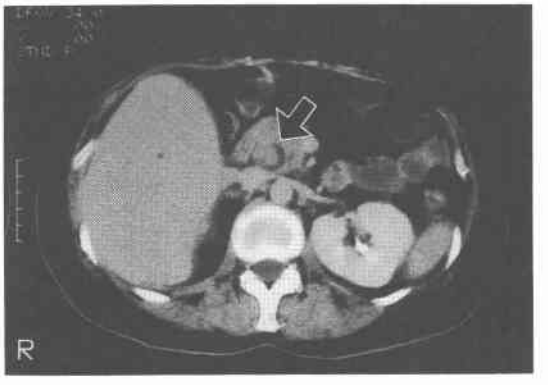


**Fig. 3**　Endoscopic retrograde cholangiography showed a filling defect in the dilated common bile duct.

日，減黄のため開腹術を施行した（第2回手術）．

手術所見：上腹部正中切開にて開腹した．総胆管を切開すると腫瘍は洗浄にて容易に排出され，胆管内出血をみたのでガーゼにて圧迫止血，T-チューブドレナージを施行した．

総胆管腫瘍肉眼所見：大きさ径約3×2×2cm，表面は茶褐色平滑，内部は黄色の軟らかい腫瘍で操作により容易に崩れた（**Fig. 5**）．

総胆管腫瘍病理組織：排出された腫瘍はやや充実性の増生を示すものの基本的には平成7年1月に切除した肝腫瘍と同様の増生形態をとる肝細胞癌であり，胆汁の産生も認められ，総胆管内の腫瘍は肝細胞癌の再発であると考えられた（**Fig. 6**）．腫瘍摘出後にAFPは29ng/mlへと低下した．

胆管造影：術後16日目に行ったT-チューブ造影で下部総胆管に陰影欠損を認め，腫瘍の残存が示唆された．他の総胆管，肝内胆管には明らかな異常所見は認められなかった（**Fig. 7**）．

以上より，この腫瘍は肝細胞癌が総胆管に孤立性に転移したものと考え，根治を目的とし平成8年6月19日，再手術を施行した（第3回手術）．

**Fig. 4** Dynamic CT scan showed the tumor was strongly enhanced (arrow).

**Fig. 5** Resected specimen. Tumor surface was smooth and the tumor was very soft and fragile.

手術所見：前回と同様に腹水や癌の腹膜播種，転移を思わせるリンパ節の腫大はなく，肝門部から膵頭部にかけては腸管，腹壁との癒着が著明であり剝離が困難であった．総胆管のみの切除も考慮されたが膵との剝離が困難であり膵頭十二指腸切除術を施行した．

摘出標本(膵頭十二指腸切除)：十二指腸乳頭より約1cm肝側の総胆管に腫瘍残存部を認めたが，膵や十二指腸に異常所見を認めなかった（**Fig. 8**）．

病理組織検査(膵頭十二指腸切除)：肝癌細胞が総胆管粘膜に浸潤増生していたが，胆管上皮は腫瘍付着部を除けば保たれており，腫瘍付着部では周囲胆管上皮との連続性はみられなかった．膵や総胆管周囲の血管，リンパ管に癌細胞の増殖を認めなかったため肝細胞癌の総胆管内再発と診断した(**Fig. 9**)．胆道癌取り扱い規約に準ずると Bi，ra-rp，b(結節膨張型)，3×2cm，Sx，$Hinf_0$，$H_0$，$Panc_0$，$Du_0$，$PV_0$，$A_0$，$P_0$，N(−)，M(−)，膵頭十二指腸切除術，$D_1$，$DM_0$，$HM_0$，$EM_0$，手術的進行度 $T_1N_0H_0P_0M$（−）Stage I，総合的進行度 $t_1n_0H_0P_0M$（−）stage I で総合的根治度 CurA であった．

術後経過：術後 AFP は9ng/ml と正常となり，平成8年8月30日退院した．平成9年11月，1年5か月経過したが AFP は38ng/ml で再発の徴候をみていない．

## 考　察

閉塞性黄疸を呈す肝細胞癌は icteric type[1] cholestatic type[2]，胆管内発育型[3]などと呼ばれている．その頻度は肝細胞癌の0.7〜7.3%[1)2)4)〜6)]と報告され，特異な発育型を示す肝細胞癌の一型として分類され，諸家より報告をみる．閉塞性黄疸の発生機序としては，腫瘍の胆管への直接浸潤による閉塞，腫瘍による胆管の外部からの圧排，壊死物質や凝血塊による胆管の閉塞が原因とされている[7]．

しかし自験例では原発巣より明らかに離れた総胆管粘膜において増殖した肝癌細胞が腫瘤を形成し，閉塞

**Fig. 6** Histological findings of the choledochal tumor were very similar to those of previously resected liver tumor.

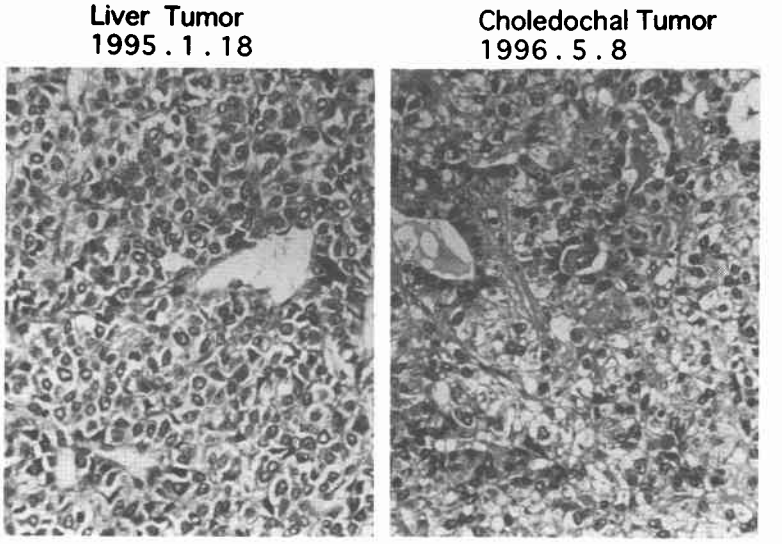


**Fig. 7** Cholangiography showed a small filling defect (arrow).

**Fig. 8** Resected specimen (pancreatoduodenectomy). A tumor was arising on the choledocal mucosa (arrow).

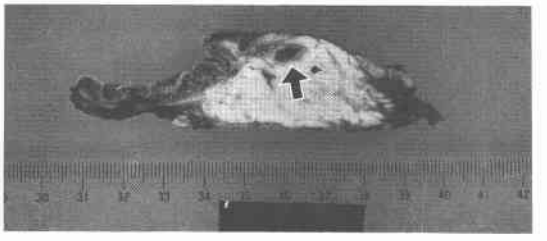

**Fig. 9** Histological findings (pancreatoduodenectomy). Hepatocellar carcinoma was growing out of the choledocal mucosa.



性黄疸をきたしていた．文献上検索しえた範囲ではこのような報告例は見当たらなかった．

そこで，どのようにしてこの腫瘍が総胆管内に発生し増殖したのかということが問題となるが

A）肝内胆管内腫瘍栓が総胆管内まで増殖し総胆管粘膜のある点に直接浸潤し，これが増殖し腫瘤を形成した．

B）総胆管周囲組織を経て総胆管内に肝細胞癌が浸潤した．

C）血行性転移，リンパ行性転移．

D）異所性に発生した肝細胞癌．

E) 胆管内に脱落した腫瘍塊が総胆管粘膜に着床し増生した.

などが考えられる. しかし, A)に関しては, 平成7年1月の肝切除前に施行したERC検査で総胆管内に腫瘍栓が認められなかったことより否定的である. B), C)に関しては, 膵頭十二指腸切除標本の病理組織検査で総胆管周囲の血管, リンパ管, 膵組織に異常所見が認められなかったことより否定的である. D)についても肝に異常を伴わない胆管原発の肝細胞癌の報告[8]も文献上みられるものの臨床経過より否定的である. 自験例では病理組織検査で総胆管の他の部位に腫瘍細胞は認められず, 総胆管の粘膜面にのみ腫瘍を認めたことよりこの腫瘍は, E)の胆管内に脱落した腫瘍塊が総胆管粘膜に着床し増生したものではないかと推測された.

今回, 我々は総胆管に孤立性に転移再発をきたしAFPの上昇と黄疸で発見され, 膵頭十二指腸切除を施行し, 17か月経過するが再発を認めずAFPも比較的低値にて経過している肝細胞癌の1例を経験した. 脱落した肝細胞癌が胆汁中を浮遊し総胆管粘膜に着床するというのは肝細胞癌の転移様式としては極めてまれと考えられ, このような経路による転移様式の可能性について, 実験的な解明が待たれる.

本論文の要旨は第49回日本消化器外科学会総会(福岡)にて発表した.

## 文　献


1) Lin TY, Chen KM, Chen YR et al: Icteric type hepatoma. Med Chir Dig 4: 267—270, 1975
2) Okuda K: Clinical aspects of hepatocellular carcinoma. In Analysis of 134 cases. Edited by Okuda K, Peters RL. Hepato-cellular carcinoma. Wiley Medical Publication, New York, 1976, p387—436
3) 矢田貝凱, 大沢二郎, 滝　吉郎ほか: 胆管内発育型肝癌の臨床. 日外会誌 82: 622—632, 1981
4) 神代正道, 川野芳郎, 白井文夫ほか: 肝細胞癌の胆管内発育について—その臨床的, 病理学的意義. 最新医 36: 1223—1228, 1981
5) 吉田　淳, 川原田嘉文, 水本龍二: 閉塞性黄疸を主徴とした肝細胞癌の4例. 肝胆膵 8: 421—430, 1981
6) 小西　大, 高橋賢一, 森山紀之ほか: 胆管内発育型肝細胞癌6例の臨床放射線学的検討. 日消外会誌 22: 2269—2274, 1989
7) Shimahara Y, Yamaoka Y, Ueda M et al: Biliary obstruction due to hepatocellular Carcinoma (HCC)—report of six cases. Edited by Takahashi T. Recent advances in management of digestive cancers. Springer-Verlag, Tokyo, 1993, p648—650
8) Badve SS, Saxena R, Wagholikar UL: Intraductal hepatocellular carcinoma with normal liver—Case Report. Indian J Cancer 28: 165—167, 1991


## A Case Report of Solitary Metastatic Hepatocellular Carcinoma in the Common Bile Duct

Motohiro Kondo, Akira Jikko, Masumi Ichinose, Mintetsu Yo, Kimitsuka Kumano, Hidenori Takahara, Tadashi Yokoyama, Keisuke Yoshida and Kimio Henmi
Department of Surgery, Ako City Hospital

A 59-year-old woman was admitted complaining of jaundice. She had undedrgone left lobectomy of the liver because of hepatocellular carcinoma fifteen months before. Laboratory examination showed elevation of serum bilirubin and $\alpha$-fetoprotein levels. Ultrasonography and CT scan revealed a tumor in the common bile duct, about 2 cm in diameter, protruding into the markedly dilated common bile duct. To reduce jaundice, choledochotomy was done, resulting in the removal of a large portion of brown and soft choledochal tumor. This was identified as metastatic hepatoecellular carcinoma histologically, because it was microscopically similar to previously resected hepatoma. Postoperative cholangiography revealed that a small part of the tumor remained. About one month later, pancreatoduodenectomy was performed for radical resection of the remnant tumor, which was histologically diagnosed as metastatic hepatocellular carcinoma. No other metastases were found in other parts of the common bile duct or in the head of the pancreas. Serum bilirubin and $\alpha$-fetoprotein levels normalized, and she was discharged two months after surgery. According to previous reports, obstructive jaundice in patients with hepatoma was caused by direct invasion of the biliary tract or obstruction by degenerated tissues or blood coagula from the tumor. In the present case, however, choledocal obstruction was caused by metastatic tumor apart from the original tumor. This type of recurrence of hepatoma has been considered to be very rare. It can be speculated that hepatoma cells separated from the original tumor, floated in bile and were implanted on mucosa of the common bile duct.

**Reprint requests:** Motohiro Kondo Department of Surgery, Ako City Hospital
1090 Nakahiro, Ako, 678-0232 JAPAN