日消外会誌　31（11）：2250～2254，1998年

胆嚢腺内分泌細胞癌の1例

斎藤胃腸病院外科
横山　義信　　斎藤　文良　　津沢　豊一
三浦二三夫　　斎藤　寿一

内分泌細胞性腫瘍は直腸，胃，虫垂に多く見られるが，胆嚢原発の内分泌細胞癌はきわめてまれである．今回，72歳，男性の胆嚢癌の診断で摘出された胆嚢に高分化型腺癌と内分泌細胞癌が共存した症例を経験した．腫瘍は胆嚢底部に位置し，25×20×20mm の大きさで結節浸潤型を呈し，肝床部へ直接浸潤していた．また，肝転移，リンパ節転移を認めた．組織学的には高分化型腺癌と，これに混在して大小不同，異型性が強くクロマチンの豊富な核を有する小円形の腫瘍細胞が認められ，充実性または索状に増殖していた．Grimelius 染色でこれら腫瘍細胞の胞体内に多数の好銀性顆粒を認め，腺内分泌細胞癌と診断した．両者は混在移行する像を有し，内分泌細胞癌の発生は腺癌の発生と密接に関わっているものと考えられた．

Key words：adeno-endocrine cell carcinoma, gallbladder carcinoma, carcinoid

はじめに

内分泌細胞性腫瘍は消化管，とくに直腸，胃，虫垂に多く見られるが，胆嚢原発の内分泌細胞癌はきわめてまれである[1]．今回，われわれは胆嚢癌の診断で摘出された胆嚢に高分化型腺癌と内分泌細胞癌が共存した症例を経験したので，若干の文献的考察を加えて報告する．

症　例

症例：72歳，男性

主訴：右上腹部不快感

既往歴：高血圧

家族歴：特になし．

現病歴：1年前より，右上腹部不快感があったが放置していた．平成9年7月18日の検診にて肝機能障害と脂質異常を指摘され，近医を受診した．腹部超音波検査にて，胆嚢と肝に腫瘤を認めたため，8月27日紹介入院となった．なお，顔面紅潮，下痢などのカルチノイド症候群と思われる症状は認められなかった．

身体所見：発熱や黄疸はなく，腹部は平坦で腫瘤を触知せず，圧痛も認められなかった．

入院時検査所見：血液検査には異常はなかったが，生化学検査では，GOT 43IU/l，GPT 36IU/l，T-cho 259mg/dl，TG 356mg/dl と高値を示した．また，腫瘍マーカーと入院中に測定した血中セロトニンと尿中5-hydroxy indole acetic acid（以下，5-HIAA と略記）は正常値であった．

腹部超音波検査（以下，US と略記）：胆嚢内に高エコーレベルの腫瘤と肝床部に低エコーレベルの腫瘤を認めた（**Fig. 1 Right**）．

内視鏡的逆行性胆管膵管造影検査（以下，ERCP と略記）：胆嚢底部に大きさ2.5cm の不整な陰影欠損を認めた（**Fig. 1 Left**）．

腹部 computed tomography 検査（以下，CT と略記）：底部に造影にてエンハンスされる不均一な腫瘤を認め，肝床部が不規則で肝への浸潤が疑われた（**Fig. 2**）．

以上より胆嚢癌の診断にて，平成9年9月4日手術を施行した．

手術所見：腹水はなく，腹膜播種も認められなかった．胆嚢の底部に腫瘤を，肝床浸潤と肝右葉前区域と左葉内側区域に多数の肝転移を認めた．胆嚢摘出術，肝右葉前区域と左葉内側区域の転移巣を含めた肝床切除術および肝十二指腸間膜内リンパ節の郭清を施行した．

摘出標本所見：腫瘍は胆嚢底部に位置し，25×20×20mm の大きさで結節浸潤型を呈し，肝床部へ直接浸潤していた．また，肝右葉前区域と左葉内側区域および胆嚢管リンパ節に転移，さらに，10×8mm 大の胆石を1個認めた（**Fig. 3**）．

＜1998年7月22日受理＞別刷請求先：横山　義信
〒997-0034　鶴岡市本町2－2－35　斎藤胃腸病院外科

Fig. 1 (Right) US showed high echoic tumor in the gallbladder and low echoic tumor in the liver bed. (Left) ERCP showed a polypoid lesion with irregular margine in the ballbladder.

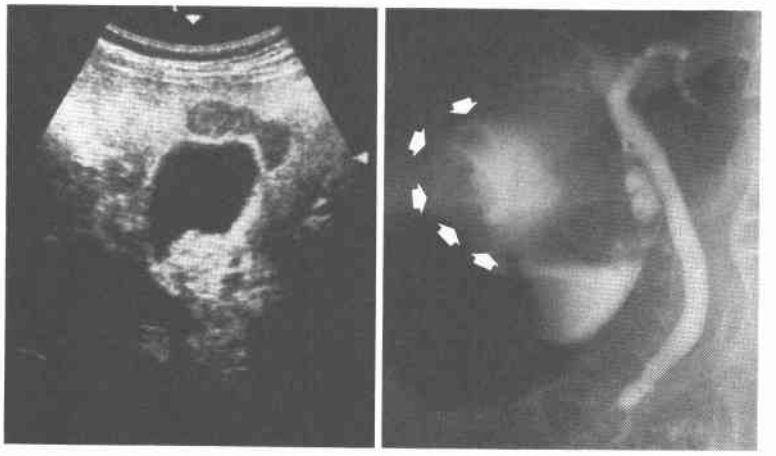

Fig. 2 CT showed irregular high density area with staining effect in the liver bed.

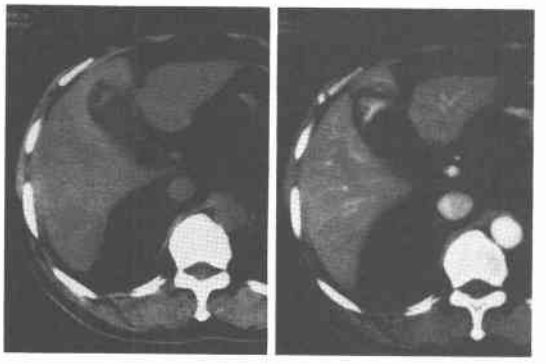

Fig. 3 The nodular protruded tumor (25×20×20 mm) is spreading at the fundus of the gallbladder on resected specimen.

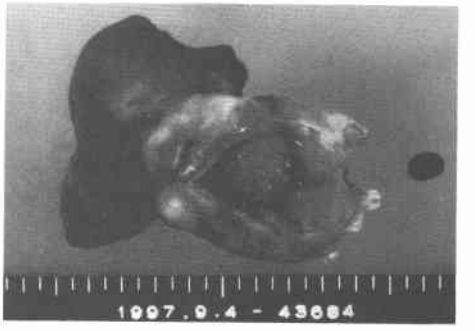

病理組織学的所見：組織学的には高分化型腺癌が粘膜から漿膜下層まで浸潤していた．また，これに混在して大小不同，異型性が強くクロマチンの豊富な核を有する小円形の腫瘍細胞が充実性または索状に増殖し，肝床部へ直接浸潤していた(**Fig. 4, 5**)．Grimelius染色でこれら腫瘍細胞の胞体内に多数の好銀性顆粒を認めたため，腺内分泌細胞癌と診断した．一方，腺癌には好銀性顆粒を認めなかった(**Fig. 6**)．両者は混在移行する像を有し，内分泌細胞癌の発生は腺癌の発生と密接に関わっているものと考えられた．しかし，Fontana-Masson染色は両者とも陰性であった．また，肝転移巣は内分泌細胞癌のみの像，胆嚢管リンパ節転移巣は腺癌の像のみであった．

免疫組織化学的所見：パラフィン切片を用いて，酵素抗体法（peroxidase-antiperoxidase法）による

Fig. 4 Histological appearance of the transition between adenocarcinoma and endocrine cell carcinoma. (H.E. stain, ×50)

Chromogranin A (MBL), neuron specific enolase (以下，NSEと略記) (DAKO), epithelial membrene

Fig. 5 Histological appearance of endocrine cell carcinoma. The tumor was composed of small and irregular cells, arranged in trabecular structures. (H.E. stain, ×50)

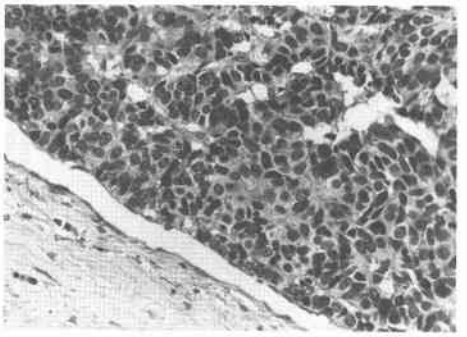

Fig. 6 Grimelius' staining of the endocrine cell carcinoma. Many tumor cells showed positive argyrophil reactions. But adenocarcinoma showed negative. (×200)

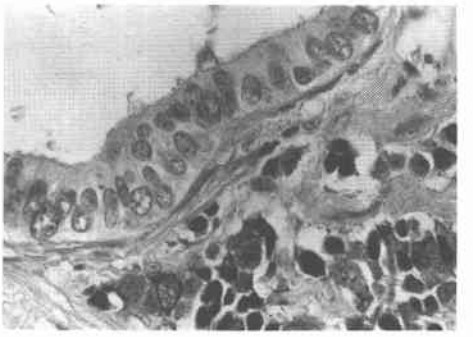

antigen(以下，EMAと略記)(DAKO)，carcinoembryonic antigen(以下，CEAと略記)(DAKO)，CA19-9(日本ターナー)の免疫組織化学染色を施行した．内分泌細胞癌は，Chromogranin A，NSE，EMA，CEAが陽性であり，腺癌は，NSE，EMA，CEA，CA19-9が陽性であった．

術後経過：術後39日目より，5-Fluorouracil 500mg，Cisplatin 10mg/dayの5日投与を3クール施行し，術後74日目に固有肝動脈よりAdriamycin 40mg，Cisplatin 10mg，リピオドール5mlを動注し，術後79日目に退院した．術後7か月を経過した現在も再発はなく外来通院中である．

考　察

内分泌細胞性腫瘍は消化管および肺・気管支に発生するものが多く，曽我[1]による本邦カルチノイド腫瘍1,342例の分析では直腸328例(24.4%)，肺・気管支289例(21.5%)，虫垂75例(5.6%)，胸腺・縦隔69例(5.1%)であり，胆道系に発生した例は肝原発のものを除き14例(1.0%)とまれである．

鬼島ら[2]は，胆嚢内分泌細胞腫瘍を，発育が緩徐で比較的予後良好な古典的カルチノイドと，細胞異型が強く，クロマチンに富む大型の核を有し，多数の核分裂像を認め，早期から転移や脈管侵襲を示す予後不良な内分泌細胞癌に分類している．この考え方は，胃においてはすでに確立しているが，胆嚢をはじめ他の臓器ではまだ十分に浸透していない．

われわれがこれまでに検索しえた胆嚢内分泌細胞癌症例は自験例を含めて15例であった[3)~15)] (**Table 1**)．平均年齢は67.5歳で，男女比は6：9で女性に多く認められた．深達度はsが1例，ssが5例，seが1例，hinf(+)が6例と高度な症例が多かった．結石の合併は6例であった．8例に転移を認め，そのうち肝転移が1例，リンパ節転移が2例で，両者の転移が4例，その他が1例であった．自験例と同様に黒坂ら[11]大野ら[14]も肝は内分泌細胞癌の転移であり，リンパ節は腺癌の転移であったと報告していることは胆嚢の内分泌細胞癌の組織発生に関して重要であると考えられる．剖検での診断が1例であった．手術例が14例であり，胆摘のみが6例，拡大胆摘が2例，肝右葉切除を伴うものが1例，肝床切除を伴うものが5例であった．診断は全例切除術後または剖検の組織所見からなされており，術前に診断しえた症例はなかった．術前診断は胆石症あるいは胆嚢癌とされているものが多く，各種画像診断でも胆嚢癌と鑑別することはきわめて困難であった．予後は2年以上の生存例が2例であり，予後不良であった．

今回のわれわれの施行した免疫組織染色ではChromogranin A，NSE，EMA，CEAが陽性であった．現在までに免疫組織染色の報告は9例であった．NSE陽性は2例，CEA陽性は1例，CEA陰性も1例であったが，Chromogranin A，EMA陽性例の報告はなかった．その他，serotonin，gastrin陽性が3例，gastrin releasing peptide陽性が2例，substance P陽性が1例報告されていた．

胆嚢の内分泌細胞癌の組織発生に関して，鬼島ら[2]は内分泌細胞癌は腺癌の共存を認めることが多く，腺癌内に存在する腫瘍性内分泌細胞のクローンが形成されることにより生じたと考察している．一方，Yamamotoら[13]は，胆嚢内分泌細胞癌の周囲に化生上皮が認められたことより，両者は多分化能をもつ未熟

Table 1 Data on 15 patients with adeno-endocrine cell carcinoma of the ballbladder.

Author	Year	Age/Sex	Size(mm)	Depth	Stone	Metastasis	Therapy	Prognosis
1.Wisniewsk[3]	1972	51 F	large	hinf(+)	−	liver	cholecystectomy rt. hepatectomy	dead
2.Ito[4]	1980	75 F	60x35x20		+	−	cholecystectomy	13months・dead
3.Wada[5]	1983	56 M	55x40x28	hinf(+)	−	−	cholecystectomy	16months・dead
4.Kotake[6]	1984	47 F	15x10	ss	−	liver lymph node	cholecystectomy	17months・dead
5.Muto[7]	1984	80 M	20x20	ss	−	−	cholecystectomy resection of liver bed	24months・alive
6.Masuo[8]	1984	74 M			+	liver, lung lymph node etc.	autopsy	3months・dead
7.Kijima[9]	1985	79 M	25x25x15	hinf(+)	−	lymph node	cholecystectomy resection of liver bed	10months・dead
8.Haga[10]	1988	79 M	25x25x10	hinf(+)	−	−	extended cholecystectomy	10months・dead
9.Kurosaka[11]	1988	46 F	40x40x25	s	−	liver lymph node	cholecystectomy resection of liver bed	4months・alive
10.Adachi[12]	1988	69 F	55x30	hinf(+)	+	−	extended cholecystectomy	12months・alive
11.Yamamoto[13]	1989	76 F	25x25x5	ss	+	−	cholecystectomy	93months・alive
12.Yamamoto[13]	1989	77 F		ss	+	−	cholecystectomy	17months・alive
13.Ohno[14]	1991	63 F	140x90x23	ss	−	liver lymph node	cholecystectomy resection of liver bed	9months・dead
14.Murayama[15]	1997	68 F	20,10,7	se	−	lymph node	cholecystectomy	2months・dead
15.Our case	1998	72 M	25x20x20	hinf(+)	+	liver lymph node	cholecystectomy resection of liver bed	7months・alive

な細胞より発生すると述べており統一されていない．自験例でも高分化型腺癌の共存と，混在移行している所見が認められるが，肝には内分泌細胞癌の転移，胆嚢管リンパ節には腺癌の転移が別々に見られること，免疫染色ではNSE, EMA, CEAが両者において陽性であることより，両腫瘍成分が共通の前駆細胞から同時に2方向性に発育したものであると考えられる．

内分泌細胞癌はきわめて予後が不良であり，今後このような症例の集積と予後との関係の追求が重要と考えられる．

稿を終えるにあたり病理所見に関し御指導を賜った庄内地区健康管理センター病理の斎藤清子先生に深謝致します．

文　献

1) 曽我　淳：本邦カルチノイド腫瘍1342例の統計学的分析．外科　48：1397—1409，1986
2) 鬼島　宏，渡辺英伸，羽賀正人ほか：胆嚢内分泌細胞腫瘍の免疫組織化学的検討—古典的カルチノイドと内分泌細胞癌との比較—．消と免疫　22：195—199，1989
3) Wisniewski M, Toker C: Composite tumor of the gallbladder exhibiting both carcinomatous and carcinoidal patterns. Am J Gastroenterol 58：633—637，1972
4) 伊藤慈秀，水島睦枝，佐藤博道：胆嚢原発のカルチノイドと未分化癌の複合腫瘍．日病理会誌　69：369，1980
5) Wada A, Ishiguro S, Tateishi R et al: Carcinoid tumor of the gallbladder associated with adenocarcinoma. Cancer 51：1911—1917，1983
6) 固武健二郎，米山桂八，宮田潤一ほか：胆嚢癌と併存した胆嚢カルチノイドの1例．臨外　39：1313—1318，1984
7) Muto Y, Okamoto K, Uchimura M: Composite tumor (ordinary adenocarcinoma, typical carcinoid, and goblet cell adenocarcinoid) of the gallbladder: a variety of composite tumor. Am J Gastroenterol 79：645—649，1984
8) 舛尾正俊，川辺隆夫，田川一海ほか：胆のうカルチノイドの1例．日消病会誌　81：2663，1984
9) 鬼島　宏，渡辺英伸，岩渕三哉ほか：胆嚢の内分泌細胞腫瘍の組織発生．腫瘍マーカー研会5回抄集　5：65，1985
10) 羽賀正人，山川良一，鬼島　宏ほか：胆嚢原発の内分泌細胞癌の1例．胃と腸　23：223—227，1988
11) 黒坂　有，丸上善久，橋本敏夫ほか：腺癌との複合像を示した胆嚢カルチノイドの1例．日消外会誌　21：2168—2171，1988
12) 足立佳世子，富士　匡，中田和孝ほか：腺癌と内分

泌細胞癌が併存した胆嚢癌症例．日消病会誌 85：1308—1311，1988
13) Yamamoto M, Nakajo S, Miyoshi N et al: Endocrine cell carcinoma (carcinoid) of the gallbladder. Am J Surg Pathol 13：292—302, 1989
14) 大野直人，石井高暁，池上雅博ほか：胆嚢腺内分泌細胞癌の1例．病理と臨 9：123—128，1991
15) 村山道典，藤野啓一，小林秀紀ほか：胆嚢原発内分泌細胞癌の1例．日消外会誌 30：784—788，1997

A Case of Adeno-endocrine Cell Carcinoma of the Gallbladder

Yoshinobu Yokoyama, Fumiyoshi Saito, Toyokazu Tsuzawa,
Fumio Miura and Jyuichi Saito
Department of Surgery, Saito Icho Hospital

Endocrine cell tumors occur in the rectum, stomach, and appendix, but primary endocrine cell carcinoma of the gallbladder is rare. We encountered a rare case of adeno-endocrine cell carcinoma of the gallbladder in a 72-year-old man. The nodular protruded tumor (25 × 20 × 20mm) was found in the fundus. Direct invasion of the liver bed, lymph node metastasis, and liver metastasis were seen. Histologically, the tumor consisted of two components, well-differentiated adenocarcinoma and endocrine cell carcinoma. The tumor cells in the area of the endocrine cell carcinoma were small and round-shaped. The nuclei were irregular in size and exhibited severe atypia and hyperchromatism. The tumor cells were arranged in irregular nests and a trabecular structure, and almost all of them showed a positive argyrophil reaction in the cytoplasm. A diagnosis of adeno-endocrine cell carcinoma was made. A transition between both histological features was seen histologically. It was suggested that the histogenesis of endocrine cell carcinoma of the gallbladder is closely related to that of adenocarcinoma.

Reprint requests: Yoshinobu Yokoyama Department of Surgery, Saito Icho Hospital
2-2-35 Honchou, Tsuruoka, 997-0034 JAPAN