日消外会誌　31（11）：2260～2264，1998年

総胆管内に乳頭状に発育進展した膵頭部癌の１例

総合病院南生協病院外科，名古屋大学医学部第１外科*
長谷川　誠　　水谷　和樹　　板津　慶幸
矢吹　　賢　　上坂　克彦*

症例は閉塞性黄疸で入院した78歳の男性．PTCDとERCとのはさみうち造影で下部胆管に陰影欠損を認め，PTCSで総胆管内に腫瘍血管を伴う乳頭状の腫瘤を認めた．造影CTでは膵頭部にlow density tumorとその尾側膵管の拡張を認めた．画像所見からは，膵頭部癌か下部胆管癌かの判断に苦慮した．1996年７月９日，膵頭十二指腸切除術を行った．切除標本では，膵頭上部に3.5×3.0cmの白色の腫瘤が存在し，これに連続して総胆管内を乳頭状に進展するとともに，Wirsung管内にも鋳型状に進展していた．病理組織学的には，主病巣は中分化型管状腺癌で，胆管内，膵管内に進展した部では乳頭腺癌であった．標本の肉眼所見，病理所見を総合し，膵頭部癌が胆管に浸潤し，胆管内に乳頭状に発育進展したものと判断した．膵癌の胆管への浸潤様式は周囲からのしめつけや圧排による狭窄を呈することが多く，本例のような進展様式はまれである．

Key words: pancreatic carcinoma, papillary growth

はじめに

膵管癌の胆管への浸潤は，周囲からのしめつけや圧排により狭窄を呈することが多い[1)~3)]．今回，我々は総胆管に浸潤した後，胆管内に乳頭状に発育進展したため，胆管癌との術前鑑別診断が困難であった膵頭部癌の１例を経験した．このような発育進展形式は非常にまれであると考えられたので報告する．

症　例

患者：78歳，男性

主訴：便秘，腹部不快感

既往歴：S状結腸癌，胆石症でS状結腸切除術および胆嚢摘出術（65歳）．高血圧（65歳より）．

家族歴：特記すべき事項なし．

現病歴：１週間持続する便秘，腹部不快感のため，1996年５月30日当院内科受診．肉眼的に黄疸を認め，腹部超音波検査（以下，USと略記）で肝外・肝内胆管の著明な拡張を認めたため，閉塞性黄疸と診断され入院となった．

入院時現症：身長158cm，体重49kg．眼球・眼瞼結膜に黄疸と貧血を認めたが，その他には異常を認めなかった．

入院時検査成績：血液検査では赤血球291×104/μl，Hb 9.6g/dl，Ht 31.1%と貧血を認め，総ビリルビン値11.31mg/dl，GOT 189U/l，GPT 290U/l，ALP 1,394U/l，γ-GTP 476U/lと肝機能異常を認めた．血清アミラーゼ値も293U/lと軽度上昇していたが，その他は正常であった．腫瘍マーカーはCEA 2.7ng/ml，AFP 3.5ng/ml，CA19-9 6U/ml以下と正常値であった．

腹部US所見：総胆管は20mmと著明に拡張し，肝内胆管にも拡張を認めた．胆管内に結石陰影，腫瘍陰影は描出されなかった．主膵管も7mmと拡張していたが，膵頭部の詳細は不明であった．

腹部造影computed tomography（以下，CTと略記）所見：膵頭部には軽度造影される肥厚した膵内胆管壁と，それに隣接する径1cm大の低吸収域の腫瘤を認めた（**Fig. 1a**）．尾側膵管は数珠状に拡張していた（**Fig. 1b**）．

胆管造影所見：左外側前枝より経皮経肝胆道ドレナージ（以下，PTBDと略記）を施行し，内視鏡的逆行性胆管膵管造影（以下，ERCPと略記）とのさはみうち造影で総胆管の左方へ屈曲を認め，さらに下部胆管に2cm大の限局型の陰影欠損を認めた．膵管は十分に造影できなかった（**Fig. 2**）．

経皮経肝胆管内視鏡（以下，PTCSと略記）所見：下部胆管には，広狭不整で屈曲蛇行する小血管を表面に伴い胆管内腔に乳頭状に発育する軽度発赤した腫瘤

＜1998年７月22日受理＞別刷請求先：長谷川　誠
〒457-8540　名古屋市南区三吉町６－８　総合病院南生協病院外科

Fig. 1 a: Abdominal computed tomography showed a low density area (arrow) on the left side of the common bile duct in the pancreas head. b: Abdominal computed tomography showed dilation of the main pancreatic duct (arrow heads).

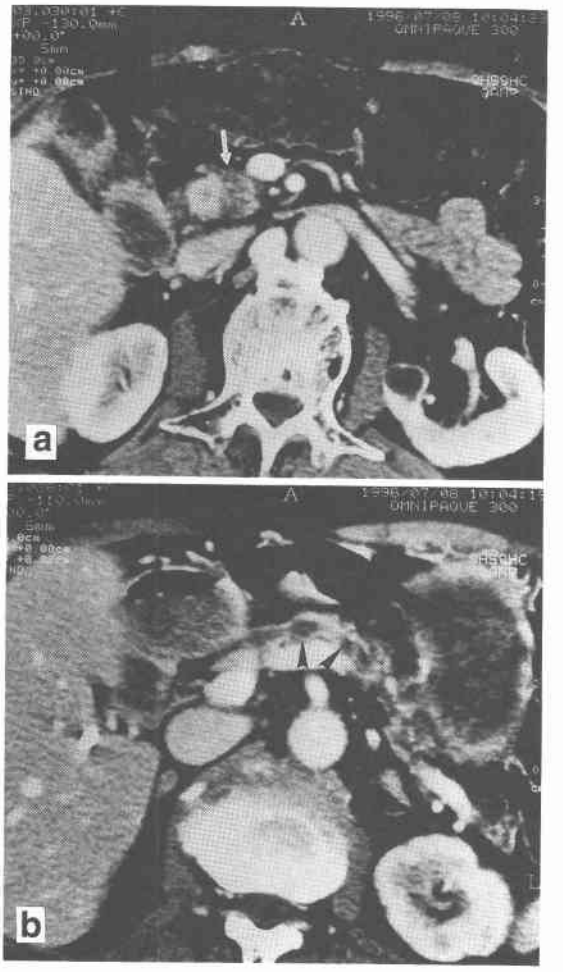

を認めた(**Fig. 3**). 壁外性の圧迫所見はなく，腫瘤の直視下生検は中分化型管状腺癌であった.

以上より，CT所見からは総胆管浸潤を伴う膵癌と考えられたが，総胆管内腔に乳頭状に発育する腫瘤をPTCSで認めたことを重視すると，膵浸潤を有する下部胆管癌が疑われ，膵癌か胆管癌か術前診断を確定できなかった.

手術：1996年7月9日に亜全胃温存膵頭十二指腸切除術を施行した. 肝転移，腹膜播種，明らかなリンパ節腫大は認めなかった. 膵臓は門脈前面で，胃は幽門輪から約3cm口側で切離し，D1リンパ節郭清を行うと

Fig. 2 Percutaneous transhepatic cholangiography and endoscopic retrograde cholangiography showed a filling defect (arrow), 2cm in size, in the distal common bile duct. The common bile duct was deviated to the left.

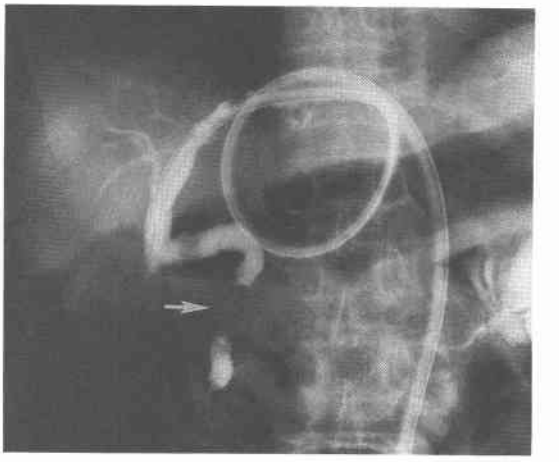

Fig. 3 Percutaneous transhepatic cholangioscopy demonstrated a papillary tumor with irregluar vessels on the surfacse in the common bile duct.

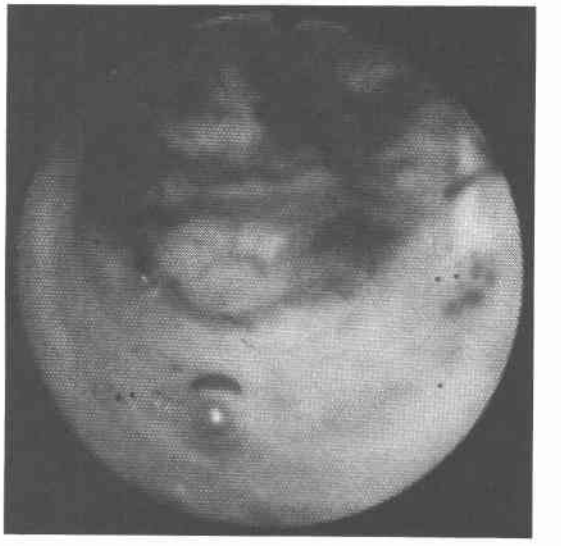

ともに，上腸間膜動脈神経叢は右側半分を郭清した. 年齢を考慮し大動脈周囲リンパ節郭清は行わなかった. Child変法で再建した.

標本造影：膵管および胆管断端から標本の膵管，胆管造影を行った. Wirsung管はSantorini管との癒合部直下で途絶していた. 同部位背側で総胆管に陰影欠損を認めた (**Fig. 4**).

Fig. 4 Pancreatography and cholangiography of the resected specimen showed obstruction of the Wirsung duct (arrow) and a filling defect in the common bile duct (arrow head).

切除標本肉眼所見：標本割面では，膵頭上部背側寄りの膵実質内に，3.5×3.0cm 大の白色調，充実性の腫瘤を認め，やや膵尾側で総胆管の左壁に接する部分では肉眼的に多房状であった．またこの腫瘤は直接胆管に浸潤し，総胆管内を肝側，十二指腸側(**Fig. 5**)両方向に乳頭状に発育していた．さらに Wirsung 管内にも鋳型状に発育進展していた．

病理組織学的所見：癌の主座である膵頭上部背側の白色結節の部は，比較的小型の異型腺管が周囲に線維化を伴いながら膵実質内に増生する中分化型管状腺癌の像を示した（**Fig. 6a**）．この癌は胆管壁を浸潤・穿破し，肝側胆管内腔へ増殖しており（**Fig. 6b**），また十二指腸側胆管内腔へも，正常な胆管上皮を保ち，乳頭腺癌の像を示しながら胆管内発育していた．主病巣のやや膵尾側の肉眼的に多房状の部分は，異型高円柱上皮が乳頭状に増生する乳頭腺癌の像を示した．この部では浸潤像はほとんど見られず，膵管内乳頭腺癌が主体であった．同様に，Wirsung 管内に鋳型状に発育進展した部も膵管内乳頭腺癌の像を示した．非癌膵組織はほとんどが脂肪に置換されており，ランゲルハンス島が散在していた．膵癌取扱い規約に基づく所見は，invasive ductal carcinoma, papillary adenocarcinoma, ly1, v0, ne2, mpd(+), s0, rp0, ch3, du0, pv0, a0, pl (−), pw (−), bdw (−), ew (−), n0, 総合的進行度 Stage III, 総合的根治度 A であった．

Fig. 5 A cut surface of the resected specimen showed a whitish tumor (arrow), measuring 3.5×3.0cm, in the pancreas and a papillary tumor in the common bile duct (arrow head). D: duodenum, MPD: main pancreatic duct.

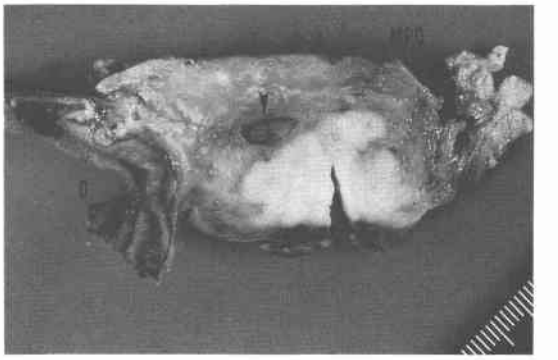

Fig. 6 a: Microscopic picture of the main lesion in the pancreas head showing moderately differentiated adenocarcinoma. b: Microscopic picture disclosed direct extension of pancreatic carcinoma into the common bile duct lumen (arrow). Arrows heads indicate noncancerous mucosa of the common bile duct.

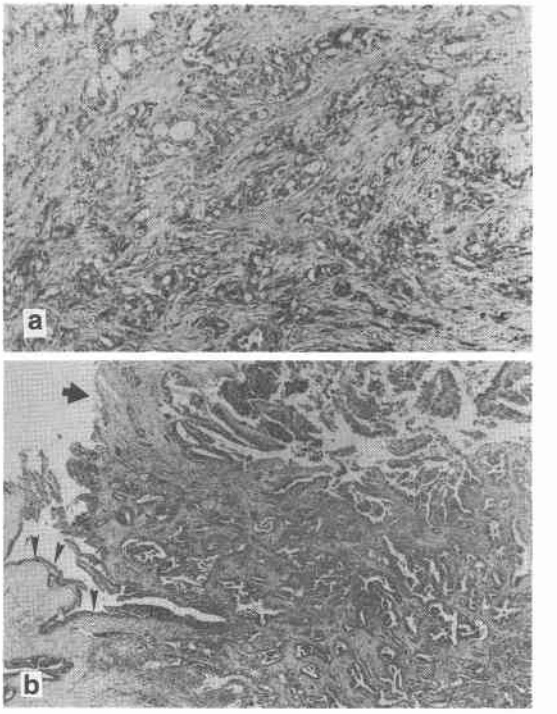

経過：術後経過は良好で，術後20か月の現在再発の徴なく健在である．

考　察

下部胆管に狭窄性病変を認めた場合，膵頭部癌か胆管癌か鑑別診断に苦慮することがあるが，術前に診断をつけることは郭清部位を初めとする術式や治療方針決定のために重要なことである．通常これらの診断は，総合画像診断によって行う．膵頭部癌の場合は，CT[4)5)]では不整な low density tumor，尾側膵管の拡張，膵腫大など，胆管膵管造影[5)]では主膵管の途絶，限局性狭窄，分枝欠損，上流の膵管系の拡張，膵内胆管の圧排性狭窄や閉塞，胆管の偏位[1)]など，PTCS[1)]では胆管狭窄部の発赤，ひきつれ，壁外性圧迫などの所見を呈する．これに対し胆管癌の場合，CT で腫瘍が描出される率は低いが，造影を行うと胆管壁の濃染像として描出されることもある[4)6)]．胆管造影[7)8)]では不整な狭窄および閉塞，U 字型閉塞などを呈し，PTCS[1)9)]では狭窄部を直視でき，顆粒状，乳頭状，結節状などの隆起性変化と腫瘍表面の不整な蛇行する小血管（腫瘍血管）を認める．

本例の場合，造影 CT で膵頭部に low density tumor を認め，その尾側膵管が拡張していたこと，胆管像で下部胆管内に陰影欠損を認め，総胆管が左方へ屈曲偏位していたことからは胆管浸潤を伴う膵頭部癌が疑われた．しかし，PTCS で腫瘍血管を伴う乳頭状腫瘍を総胆管内に直視できたことは，むしろ膵浸潤を伴う胆管癌を疑わせた．病理学的には，腫瘍の主座は膵内にあり，かつ膵管上皮に癌を認める部分があるので，膵癌と診断した．切除標本割面肉眼所見，病理組織学的所見，標本膵管胆管造影所見を総合すると，原発部位は Wirsung 管に合流する上頭枝の領域で，膵実質内に浸潤するとともに上頭枝内を粘膜内進展し，Wirsung 管内に至り，管内を鋳型状に発育したと考えられた．また同時に原発部位から直接胆管にも穿破し，総胆管内を肝側，十二指腸側両方に乳頭状腫瘤を形作りながら発育進展したと考えられた．そのため，これを PTCS で観察した際，あたかも胆管癌のように認識された．

膵癌の胆管浸潤は，胆管壁周囲からの癌細胞の浸潤と結合織の増生により，しめつけや圧排を中心とした狭窄を呈するのが基本的な様式である[1)~3)]．これを反映して，PTCS 下の直視下生検の陽性率は，胆管癌が96％であるのに対し，膵癌は72％と報告されている[10)]．こうした基本的な浸潤様式に加えて，内藤[2)]は，胆管癌よりも程度は軽いものの，胆管壁内と内腔への癌増殖と結合織増生による胆管壁の不整な肥厚があることを報告している．また山瀬[1)]も，PTCS 所見で胆管内隆起性変化を約７割に認めると報告している．しかし両者とも本例のように，胆管内腔へ乳頭状に増殖する進展様式については触れていない．これに対し Kaplan[3)]は，閉塞性黄疸を呈した19例の膵癌のうち１例で，胆管内にポリープ状に進展していたと報告し，髄様癌や乳頭腺癌でこうした進展様式を呈することがありうるとしている．このように，胆管癌以外の腫瘍で胆管内に乳頭状あるいはポリープ状に発育進展することがあるものとして肝細胞癌[11)]，胆管細胞癌[12)]，大腸癌肝転移[13)]，胆嚢癌肉腫[14)]などが知られているが，浸潤性膵管癌が胆管内に乳頭状に発育進展した報告は，自験例以外では Kaplan らの１例しか見られず，極めてまれな進展様式であると考えられた．

PTCS で総胆管内に腫瘍血管を伴い乳頭状に発育進展する腫瘍を発見した場合，まれではあるが膵癌であることもあるので，あくまでも総合画像診断により慎重に鑑別診断する必要があると考えられた．

最後に，御校閲を賜った名古屋大学第１外科講師神谷順一先生に深謝致します．

文　献

1) 山瀬博史，二村雄次，早川直和ほか：経皮経肝胆道鏡検査(PTCS)による下部胆管狭窄の鑑別診断．Gastroenterol Endosc 30：1175—1182，1988
2) 内藤靖夫：膵部総胆管のX線学的研究．日消病会誌 75：1204—1218，1981
3) Kaplan N, Angrist A: The mechanism of jaundice in cancer of the pancreas. Surg Gynecol Obstet 77：199—204，1943
4) 鳥山栄基，中塚誠之，平松京一：黄疸の画像診断—とくに閉塞性黄疸の診断を中心に—．胆と膵 14：269—286，1993
5) 跡見　裕，森　俊幸，黒田　慧ほか：膵臓の外科 II．出月康夫，川島康生，杉町圭蔵ほか編．新外科学大系第27巻 B．中山書店，東京，1989，p146
6) 菊池浩之，菊池俊之，長島　通ほか：Slow injection dynamic CT(SI-CT)による胆管癌診断—良性との鑑別および胆管長軸方向浸潤診断に対する有用性について—．胆道 7：571—579，1993
7) 宮崎逸夫，小西孝司：肝臓・胆道の外科III．出月康夫，川島康生，杉町圭蔵ほか編．新外科学大系第26巻 C．中山書店，東京，1990，p120
8) 乾　和郎，中沢三郎，芳野純次ほか：胆道造影—PTC，ERC．胆と膵 11：369—375，1990
9) 神谷順一，二村雄次，近藤　哲：PTCS による胆管癌の診断．消内視鏡 4：317—321，1992

10) Nimura Y, Hayakawa J, Sionoya S: Cholangioscopic differentiation of biliary strictures and polyps. Endoscopy **21**: 351—356, 1989
11) Kojiro M, Kawabata K, Kawano Y et al: Hepatocellular carcinoma presenting as intrabile duct tumor growth: A clinicopatholigic study of 24 cases. Cancer **49**: 2144—2147, 1982
12) Iyomasa S, Nimura Y, Kamiya J et al: Cholangiocellular carcinoma in the caudate lobe with intraluminal growth in the extrahepatic bile duct. Hepatogastroenterology **39**: 570—573, 1992
13) Yamamoto H, Hayakawa N, Komatsu S et al: Recurrent liver tumor with intrabiliary ductal growth after hepatectomy for metastatic rectal cancer: Case Report. J Hep Bil Pancr Surg **2**: 177—183, 1995
14) Inosita S, Iwashita A, Enjyoji M: Carcinosarcoma of the gallbladder: Report of a case and review of the literature. Acta Pathol Jpn **36**: 913—920, 1986

Carcinoma of the Pancreas Head with Papillaty Growth into the Common Bile Duct —Report of a Case—

Makoto Hasegawa, Kazuki Mizutani, Yoshiyuki Itatsu,
Suguru Yabuki and Katsuhiko Uesaka*
Department of Surgery, Minami-Seikyou General Hospital
*The First Department of Surgery, Nagoya University School of Medicine

We report a case of resected carcinoma of the pancreas head with papillary extension into the common bile duct. The patient was a 78-year-old man with a chief complaint of obstructive jaundice. Percutaneous transhepatic cholangiography and endoscopic retrograde cholangiography disclosed a filling defect, 2 cm in size, in the distal common bile duct. Percutaneous transhepatic cholangioscopy revealed a papillary tumor with irregular vessels on its surface in the common bile duct. Computed tomography showed a low density tumor at the pancreas head, and dilatation of the main pancreatic duct. Endoscopic ultrasonography disclosed a low echoic tumor, 3 cm in diameter, in the common bile duct. Preoperative differential diagnosis between distal bile duct carcinoma and carcinoma of the pancreas head was difficult. The patient underwent subtotalstomach-preserving pancreatoduodenectomy on July 9, 1996. Macroscopical examination of the resected specimen revealed a whitish tumor, 3.5 × 3.0 cm in size, at the upper part of the pancreas head. The tumor directly invaded the common bile duct and formed a polypoid mass. Simultaneously, it extended into Wirsung's duct and showed intraductal growth. Pathological examination of the main tumor at the pancreas head revealed moderately differentiated adenocarcinoma, and the intraductal parts, both the common bile duct and Wirsung's duct, showed papillary adenocarcinoma. Polypoid growth of the pancreatic carcinoma into the common bile duct is an extremely rare mode of cancerous spread.

Reprint requests: Makoto Hasegawa Department of Surgery, Minami-Seikyou General Hospital
6-8 Miyoshi-cho, Minami-ku, Nagoya, 457-8540, JAPAN