日消外会誌　31（11）：2265～2269，1998年

進行空腸癌を合併したPeutz-Jeghers症候群の1例

大阪医科大学一般・消化器外科，鳳胃腸病院*

馬渕　秀明　　西口　完二　　中田　英二*　　太田　雅之*
井上　　仁*　　児玉慎一郎*　　谷川　允彦

我々は進行空腸癌を合併したPeutz-Jeghers症候群（以下，P-J症）の1例を経験したので報告する．症例は43歳，男性のP-J症患者である．腸閉塞症にて近医より当院を紹介された．消化管精査の結果，胃，小腸および大腸に多発性のポリープを認め，腸閉塞症状が反復するため外科的治療を行った．開腹の結果，腹膜播種を伴う全周性の空腸癌を認め，組織学的診断は粘液癌であった．本例は高度進行癌であったため，どのような経路を経て癌が発生したか推察できなかった．P-J症のポリープの癌化を示唆する報告が増えてきた現在，その癌化の機序は解明されるべき重要な課題であると考えられ，P-J症の診断確定時より癌の合併も念頭においた厳重な経過観察を行う必要があると思われた．

Key words： Peutz-Jeghers Syndrome, advanced jejunal cancer

緒　言

Peutz-Jeghers症候群は口唇，口腔粘膜，四肢末端部の特有な色素斑と消化管ポリポーシスを合併する遺伝性疾患[1)2)]で，最近本症のポリープの癌化が注目されている[3)4)]．今回我々は，進行空腸癌を合併したPeutz-Jeghers症候群（以下，P-J症）の1症例を経験したので，若干の文献的考察を加え報告する．

症　例

患者：43歳，男性

主訴：心窩部痛

家族歴：患者の父と長女がP-J症と診断されている（**Fig. 1**）．

既往歴：学童期より口唇に色素斑を認め，14歳時に精査を受けた結果，P-J症と診断された．

現病歴：平成4年6月17日昼頃より特に誘因なく心窩部痛を認めたが放置していた．しかし，徐々に心窩部痛が増悪し，嘔気，嘔吐も伴ってきたため近医を受診したところ，腹部単純写真にて腸閉塞と診断され，当院を紹介された．

入院時現症：手指，口唇に1～2mm大の黒褐色色素斑を散在性に認めた．腹部は，心窩部に軽度の圧痛を認めたが，Blumberg徴候，筋性防御は認めず，腸蠕動音の異常も認めなかった．

入院時検査所見：血液一般・生化学検査所見ともに異常を認めなかった．腫瘍マーカーは，CEAが6.2ng/mlと軽度の上昇を認めた．

腸閉塞の診断のもと保存的治療を行い軽快したため，消化管の精査を行った．

上部消化管内視鏡検査：胃底腺領域および十二指腸に多数のポリープが認められた．

小腸造影X線検査：中部小腸から下部小腸にかけて表面粗大結節状の有茎性ポリープを圧迫法にて4個確認した（**Fig. 2**）．

大腸内視鏡的検査：表面が発赤調で，粗大結節状の有茎性ポリープを4個認めた．これらのポリープに対して内視鏡的ポリペクトミーを行った結果，組織学的にすべてhamartomatous polypであった．

以上より，胃，小腸および大腸に多発性のポリープを認めるP-J症と診断し，時折，腸閉塞症状が出現し

Fig. 1　Pedigree of this family

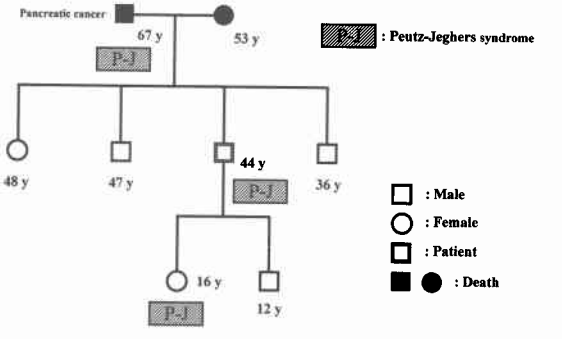

＜1998年7月22日受理＞別刷請求先：馬渕　秀明
〒569-8686　高槻市大学町2－7　大阪医科大学一般・消化器外科

Fig. 2 Contrast roentgenogram of small intestine shows 4 polyps (→) which have stalk and nodular surface.

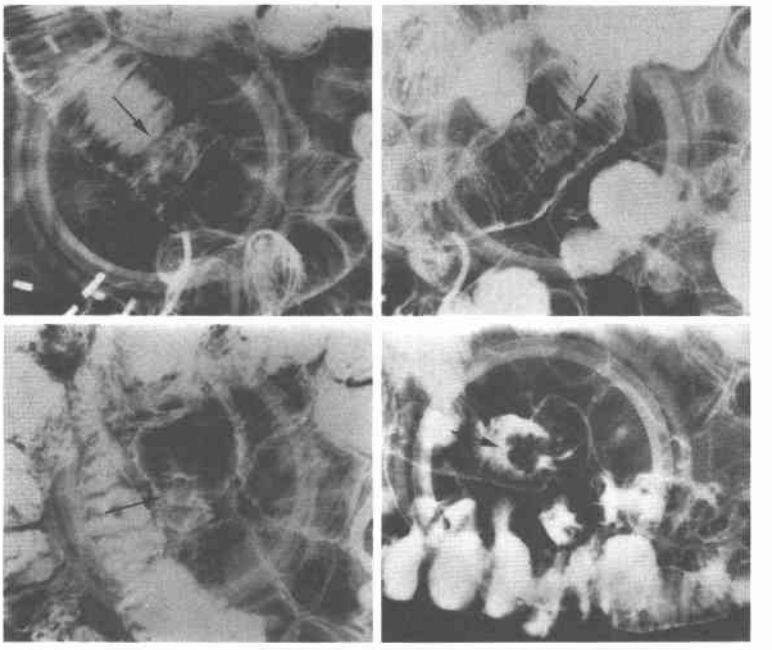

ていたことより，小腸ポリープによる腸重積が原因と考えられたため，外科的治療を行った．

手術所見：Treitz靱帯より約60cm肛門側に，漿膜面が灰白色を呈した全周性の腫瘍が認められ，空腸癌と診断した．さらに，小腸間膜およびDouglas窩に腹膜播種による小結節を散在性に認めたため，腫瘍部の小腸のみの切除にとどめた（**Fig. 3**）．

摘出標本肉眼所見：57×15×12mm，表面は結節状で，全周を占める空腸癌を認め，同部より口側の腸管拡張を伴っていた（**Fig. 4a**）．

腫瘍部の病理組織所見：粘膜下層を中心としたmucous lakeの形成を伴うmucinous carcinomaであり，壁深達度は漿膜露出陽性(se)であった．粘膜固有層にsignet ring cellも混在していた．なお，腫瘍辺縁にhamartomaの残存あるいはadenomaの共存は認められなかった（**Fig. 4b**）．

術後化学療法を行ったが，11か月目に癌性腹膜炎にて永眠された．

考　察

Peutz-Jeghers症候群は，1921年Peutz[1]が15歳の男子で，口唇，口腔粘膜および四肢末端に褐色色素斑を有し消化管ポリポーシスを伴った1家系を報告したことにはじまり，1949年Jeghersら[2]が自験例10例と文

Fig. 3 Operative finding: The jejunal cancer (←) which caused narrowing of the entire circumference with peritoneal dissemination was found.

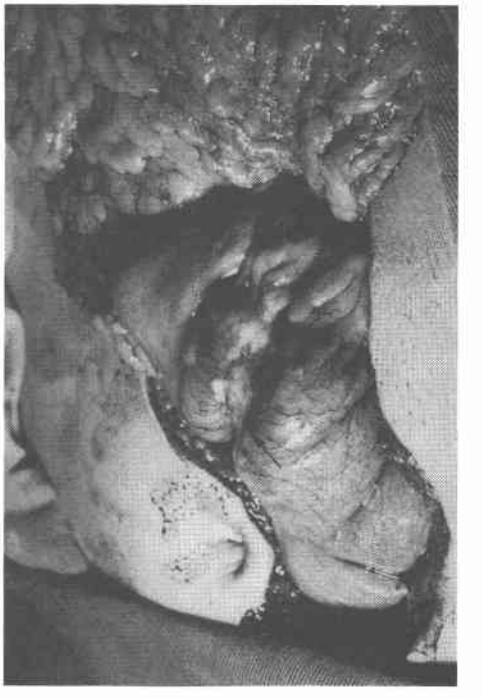

Fig. 4 **a)** Resective specimen shows the jejunal cancer which caused narrowing of the entire circumference. The surface of the tumor was nodular and the oral sided bowel from tumor was dilated. **b)** Histological finding shows mucinous adenocarcinoma with mucous lake in the submucosal layer. In the mucosa propria there was signet ring cell carcinoma (H.E. stain, ×40).

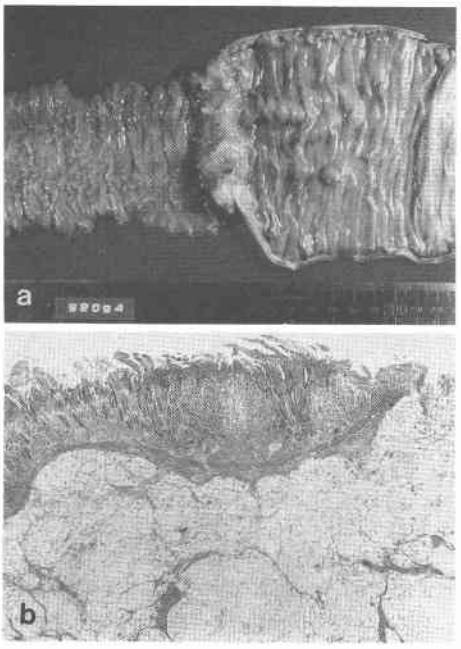

献報告例16例とを併せて検討報告し，本症の概念が確立された．

本症の消化管癌合併すなわち本症ポリープの悪性化については，本症の概念が確立されて以来議論の絶えない問題であった．初期の報告例においては，20%代の高い悪性化率が報告されており，小腸に多い傾向が認められた．すなわち Berkowitz ら[5]は37例中9例，24%に悪性化を認めたと報告している．また，Bailey ら[6]も67例中16例，24%にポリープの悪性化を認めたと報告し本症のポリポーシスを前癌状態であるとした．しかし，Dormandy[7]は，21例中4例，19%が組織学的に小腸ポリープの悪性化と診断を受けたにもかかわらず，悪性化に基づくリンパ節転移，肝を含めた遠隔臓器への転移を認めた報告例がないこと，いずれもが臨床的に長期生存している事実を指摘し，これらの悪性化の病理組織像に疑問を抱いた．そして，ポリープの前段階と思われる microadenoma が小腸壁の深層に存在することを見出し，その組織像が癌性浸潤と見誤りやすいのではないかと述べている．さらに Bartholomew ら[8]は，ポリープの本態は hamartoma であり，癌浸潤とまぎらわしい核分裂像や筋層内への腺管の侵入像が hamartoma の developmental abnormalities であると指摘し，癌化には否定的な見解が一般的となった．

一方，本邦における消化管癌合併について検討すると，八重樫ら[3]は消化管癌合併率を15.6%と報告している．自験例を含めた本邦における消化管癌合併報告例80例の年齢分布および性別表を示す（**Table 1**）．表のごとく20歳から40歳代の報告例が多く，平均発症年齢は36.7歳であり，一般の悪性腫瘍患者に比べて若年者に多く発生している．男女比は1.2：1であり，性差は認めなかった．**Table 2** は本邦における消化管癌発生部位別分布である．大腸に最も多く発生し，小腸，胃，十二指腸の順に続き，小腸を除き進行癌が多く認められた．P-J ポリープは大腸よりも小腸に多く発生するにもかかわらず[3)9)]大腸に癌が多く合併している

Table 1 Age and sex of the gastrointestinal cancers with Peutz-Jeghers syndrome in the Japanese literature

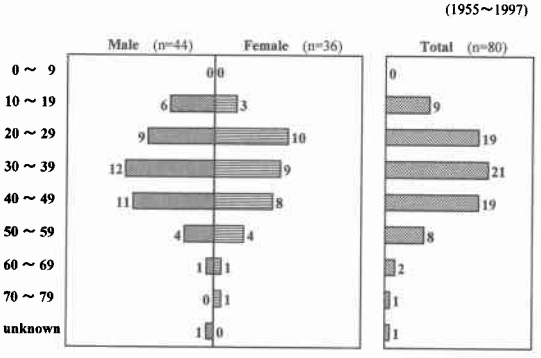

Table 2 Location of the gastrointestinal cancers witrh Peutz-Jeghers syndrome in the Japanese literature

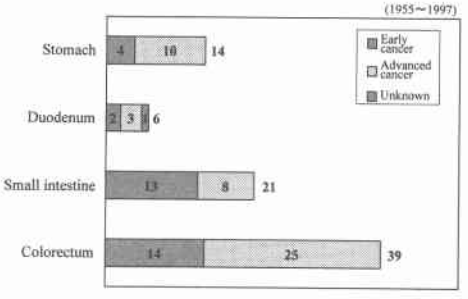

原因として，小腸ポリープは腸重積を起こす頻度が高く，ポリープが癌化する以前に摘出されている可能性があると考えられた．しかし，臓器固有の癌発生性による影響も考慮しなければならない．須田ら[4]は本症のポリープの消化管癌発生経路について考察し，P-Jポリープ内に腺腫，腺腫内癌の合併頻度が高い点を考慮し，P-Jポリープ内に腺腫が発生し，後者が癌の発生母地となる頻度が高いと推察している．本例に関しては，進行癌であり，腫瘍辺縁にhamartomaの残存，adenomaの共存も認められず，併存ポリープもhamartomatous polypのみであったため，癌発生経路を推察できなかった．しかし，組織型に関しての報告例をみると，本例と同じく粘液癌が多い[10]．牛尾ら[11]も粘液産生性癌が多いと報告し，P-Jポリープを形成する腺上皮は粘液産生細胞が主体をなすことを考えると興味深い現象であると述べている．本例のごとく進行癌でリンパ節転移や遠隔転移を認め死亡した例が報告されてきたこと[10][12]，1つのポリープ内にadenocarcinoma，adenoma，hamartomaの3つの組織型が混在していた症例[13]や，hamartomatous polyp内にadenocarcinomaを認めた症例[14][15]が報告されてきたことなどから，P-Jポリープの癌化を否定するBartholomewら[8]の見解は再検討を要すると思われた．

以上のようにP-J症の消化管癌合併は少なからず存在し，比較的若年期より進行癌にて発見されることが多いことから診断確定時より癌化も念頭においた厳重な経過観察が必要であると考える．すなわち，胃，大腸に関しては内視鏡検査を定期的に行い，ポリープが認められれば積極的に内視鏡的ポリペクトミーを行い，癌化の有無を含めた病理組織学的検討を行うべきと考える．小腸ポリープに関しては，いまだ内視鏡検査が一般的ではない現在，小腸造影X線検査にてポリープの発見，経過観察を行うことが寛容であると考える．しかし，本例では，小腸造影X線検査を行ったにもかかわらず，進行癌を術前診断し得なかった．この原因は，癌を念頭において検査していなかったため，小腸の狭窄所見を手技上の問題や腸管攣縮と判断してしまったためと思われた．小腸造影X線検査にてポリープを認めた場合，小腸では内視鏡的ポリペクトミーを容易に行えないため，その切除には開腹術が必要となる．一般にP-J症のポリープは高頻度に腸重積を起こすことが特徴であり，八重樫ら[16]は消化器症状のあった62.7%に腸重積を認め，その内63.5%が小腸であったと報告している．ポリープの大きさと腸重積との関連を明らかにした報告は検索しえた限り認めなかったが，ポリープの大きさと癌化との関連については須田ら[4]が報告している．すなわち，ポリープの大きさと癌化との間には明らかに正の相関を認め，3cm以上のポリープは癌化の可能性が高いので，症状の有無に関わらず切除すべきであると述べている．したがって，小腸ポリープ切除の適応は腸重積による腹痛発作の既往を有する症例，3cm以上のポリープや増大傾向を認める症例とし，無症状例は厳重な経過観察を行うことが適当であると考えられた．この際手術術式は，ポリープ切除が原則であり，腸切除はできるだけ避けるようにしなければならない．八重樫ら[3]は，術中内視鏡的ポリペクトミーや腸翻転法を推奨し，1つの腸切開で多数のポリープを切除することが重要であると述べている．また，本例の経験から恒常性のある小腸狭窄を認めた場合は，進行癌の合併も念頭におき腹腔鏡を含め開腹による診断も考慮すべきと思われた．

以上のように積極的にポリープを切除することによりポリープの癌化に関する議論の解決への糸口がみつかり，進行癌として発見される頻度が減少すると考えられた．

稿を終えるにあたり，病理学的御指導をいただきました大阪医科大学中検病理，黒川彰夫先生に深謝いたします．

本論文の要旨は第42回日本消化器外科学会総会において発表した．

文　献

1) Peutz JLA: Very remarkable case of familial polyposis op mucus membrane of intestinal tract and nasopharynx accompanied by peculiar pigmentation of skin an mucus membrane. Ned Maandschr Geneeskd **10**: 134—146, 1921
2) Jeghers H, McKusick VA, Katz KH: Generalized intestinal polyposis and melanin spots of the oral mucosa, lips and digitis. A syndrome of diagnostic significance. N Engl J Med **241**: 993—1005, 1031—1036, 1949
3) 八重樫寛治，宇都宮譲二：Peutz-Jeghers症候群のnatural historyとその治療．最新医　**36**：134—141，1981
4) 須田武保，渡辺英伸，畠山勝義ほか：特殊な消化管ポリープ(2) Peutz-Jeghers症候群．臨科学　**24**：332—340，1988
5) Berkowitz SB, Pearl MJ, Shapiro NH: Syndrome of intestinal polyposis with melanosis of the lips and buccal mucosa. A study of the incidence and location of malignancy. Ann Surg **141**: 129—133, 1955

6) Bailey D: Polyposis of gastro-intestinal tract: The Peutz syndrome. BMJ 2: 433—439, 1957
7) Dormandy TL: Gastrointestinal polyps with mucocutaneous pigmentation (Peutz-Jeghers Syndrome). N Engl J Med 256: 1093—1103, 1141—1146, 1186—1190, 1957
8) Bartholomew LG, Dahlin DC, Waugh JM: Intestinal polyposis associated with mucocutaeous melanin pigmentation (Peutz-Jeghers syndrome). Review of literature and report of six cases with special reference to pathlgic findings. Gastroenterology 32: 434—451, 1957
9) 宇都宮譲二，牛場広樹，宮永忠彦ほか：Peutz-Jeghers 症候群．外科診療 17: 413—425, 1975
10) 木村 浩，中村卓次，中野眼一ほか：大腸癌を合併した Peutz-Jeghers 症候群の 2 例．日本大腸肛門病会誌 33: 344—349, 1980
11) 牛尾恭輔，阿部荘一，光島 徹ほか：Peutz-Jeghers 症候群の臨床および組織学的研究．胃と腸 13: 1543—1553, 1978
12) 大段秀樹，大城久司，山本泰次ほか：進行結腸癌と hamartomatous polyp の adenoma 様変化を認めた Peutz-Jeghers 症候群の 1 例．日消外会誌 24: 3037—3041, 1991
13) 藤本高義，高見元敞，奥村幸康ほか：小腸，結腸ポリープに focal cancer を伴った Peutz-Jeghers 症候群の 1 例．日消外会誌 27: 2486—2490, 1994
14) 坂口 潮，原田貞美，笹原寅夫ほか：ポリープの一部に悪性化像を認めた Peutz-Jeghers 症候群の 1 例．胃と腸 13: 1089—1096, 1978
15) 久米 真，米沢 圭，東 久弥ほか：小腸ポリープに悪性化をきたした Peutz-Jeghers 症候群の 1 例．日消外会誌 27: 2181—2185, 1994
16) 八重樫寛治，宇都宮譲二：Peutz-Jeghers 症候群．消外 5: 942—946, 1982

A Case of Peutz-Jeghers Syndrome Associated with Advanced Jejunal Cancer

Hideaki Mabuchi, Kanji Nishiguchi, Eiji Nakata*, Masayuki Ohta*,
Hitoshi Inoue*, Shinichiro Kodama* and Nobuhiko Tanigawa
Department of General and Gastroenterological Surgery, Osaka Medical College
*Ohtori Icho Hospital

We report a case of Peutz-Jeghers Syndrome associated with advanced jejunal cancer. A 43-year-old man was diagnosed as having Peutz-Jeghers Syndrome. He was referred to the hospital because of ileus which was pointed out at a nearby clinic. Further gastrointestinal examinations revealed multiple polyps in the stomach, small intestine, and colon. An operation was performed because there were repeated episodes of ileus symptoms. At laparotomy, a jejunal cancer which caused narrowing of the entire circumference with peritoneal dissemination was found, and histopathologically the tumor was mucinous adenocarcinoma. Possible association of the polypoid lesions with cancer could not be speculated on in this case, because the cancer was far advanced. The number of reports that have suggested a malignant change in polyps of this syndrome has recently increased. Further studies would be required to clarify the mechanism of malignant formation in the polypoid lesions. In addition, careful clinical follow-up is recommended considering an association with cancer whenever we encounter patients with this sydrome.

Reprint requests: Hideaki Mabuchi Department of General and Gastroenterological Surgery, Osaka Medical College
2-7 Daigakumachi, Takatsuki, 569-8686 JAPAN