日消外会誌　31（11）：2270～2274，1998年

# 小腸間膜より単独に発生したデスモイド腫瘍の１例

宮城社会保険病院外科
安達　尚宣　　丹野　弘晃　　原田　昭彦
赤石　　敏　　音羽　　剛

腹腔内デスモイド腫瘍は家族性大腸腺腫症の患者や消化管手術後に発生することが多く，これら既往のない単独発生症例はきわめてまれであり，1970年以降本邦報告例は自験例を含め13例にすぎない．今回，我々は単独に小腸間膜より発生した腹腔内デスモイド腫瘍を経験したので文献的考察を加え報告する．

症例は59歳の男性で，右下腹部腫瘤を主訴に来院し，同部位に可動性を有する弾性硬な腫瘤を触知した．消化管透視では上部小腸の圧排像を認めたが，腸管ポリポーシスの所見はなく，CT，MRI では内部均一な充実性腫瘍を認めたため，腹腔内腫瘍の診断で開腹術を施行した．腫瘍は小腸間膜に存在し，表面平滑な17×12×9cm 大，球状，灰白色の充実性腫瘍で，正常小腸間膜を約0.5～1cm 付けて摘出術を施行した．病理組織検査でデスモイド腫瘍と診断された．本腫瘍は浸潤性に発育するため再発率が高いが，本症例は術後２年３か月を経た現在，再発を認めず健在である．

**Key words**：　mesenteric tumor, intra-abdominal desmoid tumor

## はじめに

腹部デスモイド腫瘍は比較的まれな疾患であるが，家族性大腸腺腫症の患者や腹部手術既往のある患者の腹壁に発生することが多く，腹腔内に単独で発生することはきわめてまれである[1]．今回，我々は合併疾患や手術既往のない，小腸間膜より発生した腹腔内デスモイド腫瘍の１例を経験したので，文献的考察を加え報告する．

## 症　　例

患者：59歳，男性

主訴：腹部腫瘤

家族歴・既往歴：特記すべきことなし．

現病歴：1995年７月に右傍臍部の腫瘤を自覚し，同年９月に当院内科を受診し，精査目的に10月５日入院となった．

入院時局所所見：右傍臍部に直径約10cm，球状，表面平滑で境界明瞭，可動性良好な弾性硬の腫瘤を触知した．

入院時血液検査成績：血液一般および，血液生化学検査上，異常を認めなかった．

腹部超音波検査：右下腹部に，内部均一で低エコーを示す，充実性腫瘍を認めた（**Fig. 1**）．

腹部 computed tomography（CT）検査：単純 CT では，右腹部に直径約10cm の内部均一な充実性腫瘍が認められ，造影 CT では腫瘍の辺縁のみわずかに造影された（**Fig. 2**）．

腹部 magnetic resonance imaging（MRI）検査：T1強調画像では筋肉より low intensity，T2強調画像では high intensity な球形の腫瘍が認められたが，周囲への浸潤は明らかではなかった（**Fig. 3**）．

**Fig. 1**　Ultrasoundgraphy revealed a homogeneous and low echoic solid tumor in the right lower abdomen.

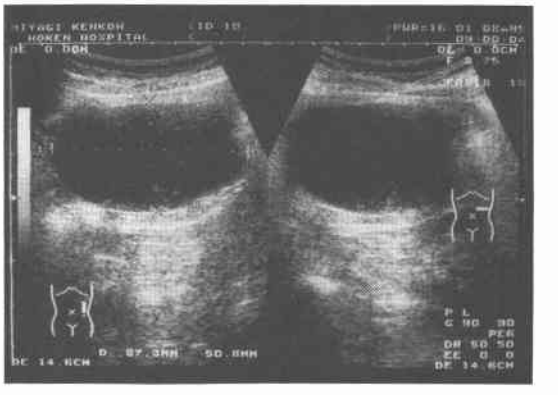

＜1998年７月22日受理＞別刷請求先：安達　尚宣
〒981-1103　仙台市太白区中田町字前沖143　宮城社会保険病院外科

**Fig. 2** Abdominal CT scan revealed a homogeneous solid tumor in the right abdomen, 10cm in size (above). The margin of the tumor was slightly enhanced in contrast enhanced CT scan (below).

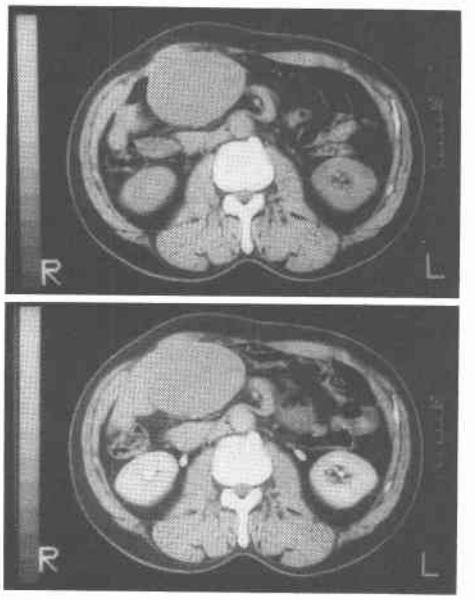


**Fig. 3** MRI showed a low intensity mass on T1 weighted images (above) and high intensity mass on T2 weighted images (below).

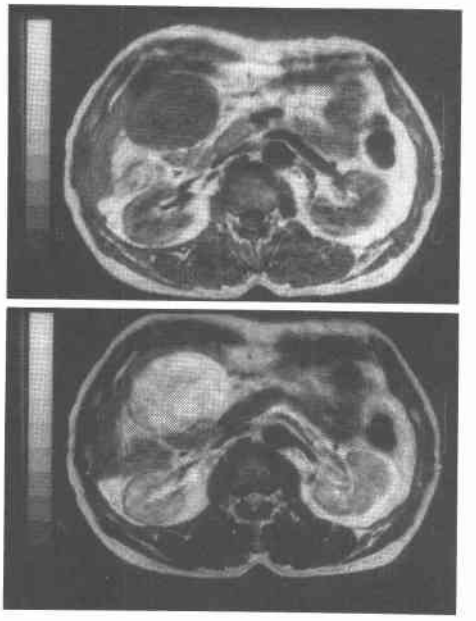

胃透視：外圧排などを含め，明らかな所見はなかった．

十二指腸小腸透視：直径約10cmの腫瘍陰影と，この腫瘍による十二指腸水平脚の圧排像が認められた（**Fig. 4**）．

大腸透視：下行結腸からS状結腸にかけての圧排像，および一部，腸管のひきつれ像が認められた．全結腸にわたり，ポリープは認められなかった．

以上の所見より腹腔内腫瘍の診断のもと，1995年10月30日手術を施行した．

手術所見：上腹部正中切開にて開腹すると，空腸の小腸間膜中央部に17×12×9cmの表面平滑な腫瘍が存在し，Treitz靱帯から約10cm肛門側の空腸，および下行結腸と一部癒着していた．この癒着は剝離可能であり，栄養血管が空腸起始部付近にあったこと，かつ腫瘍が空腸から5cm以上離れて存在しており，さらに小腸間膜根との距離もとれたこと，などにより腸管を切除することなく小腸間膜とともに腫瘍を摘出し，手術を終了した（**Fig. 5**）．

切除標本所見：大きさ17×12×9cm，明らかな被膜がなく，表面平滑な球形の腫瘍であり，割面は灰白色で均一な充実性腫瘍だった（**Fig. 6**）．

**Fig. 4** The upper gastrointestinal barium examination revealed a tumor shadow (arrow) and oppression of the third portion of the duodenum by the tumor.

**Fig. 5** Operative findings. The tumor originated from the mesentery of the jejunum.

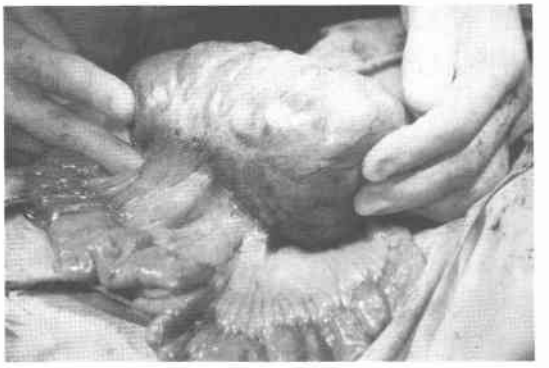

**Fig. 6** The resected specimen showed a smooth surface, globular and elastic hard solid tumor, 17×12×9cm in size. The cut surface of the tumor was grey-whitish and homogeneous.

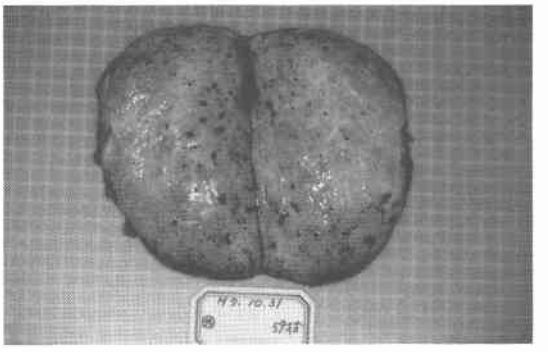

病理組織所見：分化した繊維芽細胞の高度な増殖と，膠原繊維の軽度増殖した基質が認められ，デスモイド腫瘍と診断された（**Fig. 7**）.

術後経過：術後一時的に腸閉塞様症状が認められたものの保存的に軽快．その後の経過は順調で，術後2年3か月を経た現在，再発を認めていない．

## 考　察

デスモイド腫瘍はagressive fibromatosisと同義語であり，発生部位により腹壁デスモイド腫瘍，腹壁外デスモイド腫瘍，腹腔内デスモイド腫瘍に分けられている．本腫瘍は，遠隔転移を来すことはないが，浸潤性に発育する傾向があり，摘出術後の再発率が高く，臨床的に良性，悪性の境界領域の性格を持つ[2]．発生頻度は，全デスモイドを合わせて人口100万に対し2～4人であるが，さらに腹腔内デスモイドは全デスモイドの8％を占めるにすぎず，非常にまれな疾患であるといえる[3]．病因はいまだはっきりしていないが，術後や外傷後に本腫瘍が発生することがあることから，組織修復に関する遺伝子に何らかの異常があるとする説，Gardner症候群との関係から染色体5qの異常によるとする遺伝的素因説，本腫瘍の女性患者で，エストロゲン優位の患者が有為に多かったという報告や腫瘍内にエストロゲンレセプターが存在するという報告から内分泌説などが考えられている[3]．

**Fig. 7** Pathological examination revealed multiplication of differentiated fibroblasts and the substances abundant in collagen fiber. No malignancy was seen.

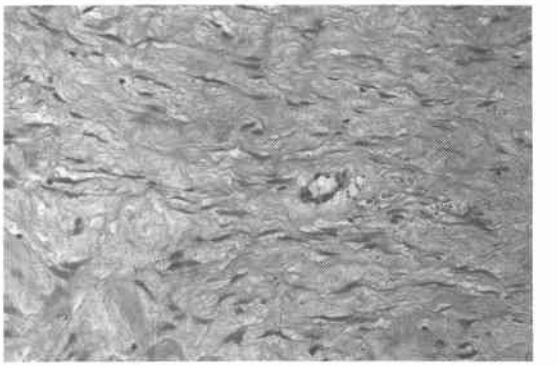

腹腔内デスモイド腫瘍は，家族性大腸ポリポーシスやGardner症候群に合併したり，何らかの消化器手術後に発生することが知られているが，腹腔内に単独で発生することは非常に珍しく，我々が調べえた限りでは1970年以降，本邦報告例は自験例を含め13例にすぎない（**Table 1**）．男女比は男性：女性＝11：2で男性に多く，年齢分布は20歳から72歳と幅広く，年齢的な偏りは認められなかった．腹部腫瘤や腹部膨満感などの消化管圧迫症状を主訴とすることが多く，特有の消化器症状はない．腹腔内に多発した症例では下肢の倦怠感，労作時呼吸困難を認めることもあり，腫瘍による圧迫から多様な症状を呈するようである[12]．小腸間膜に発生することが多いため，腹部所見としては可動性を有する腹部腫瘤であることが多い．術前検査としては腹部超音波，CT，MRI，消化管透視，血管造影などが行われているが，術前に質的な診断を得ることは難しく，腹腔内腫瘍として開腹術に踏み切られることが多い．腫瘍径は症例によりばらつきが大きいが，特有の消化器症状を欠くことから一般に大きくなってから発見されることが多いようである．術式は，周囲臓器に浸潤性に発育するという本腫瘍の組織学的特徴か

**Table 1** The 13 cases of Intra-abdominal desmoid tumor without polyposis coli and history of operation in Japan from 1970.

| Authour | Age (y) | Sex | Chief Complaint | Clinical Diagnosis | Origin | Size (cm) | Operative Procedure | Recurrence |
|---|---|---|---|---|---|---|---|---|
| 1. Shindoh 8) | 20 | M | abd.pain and sense of fullness | mesenteric tumor | mesentery of ileum | 21×20×10.5 | partial resection of the ileum | unidentified |
| 2. Nishio 9) | 33 | M | sense of fullness | intra abdominal tumor | mesentery of ileum | 24×17×9 | partial resection of the ileum | unidentified |
| 3. Satoh 1) | 44 | M | abdominal tumor | leiomyosarcoma or cyst of the small intestine | mesentery of ileum | 7×7×6 | partial resection of the ileum and jejunum | none |
| 4. Shiiki 10) | 72 | F | abdominal tumor | mesenteric tumor or tumor of the small intestine | mesentery of jejunum | 7×5×2.5 | partial resection of the jejunum | none |
| 5. Ueyama 11) | 20 | M | abdominal tumor | unidentified | mesentery of ileum | 30×25×12 | extirpation | none |
| 6. Deguchi 12) | 72 | M | exertional dyspnea and fatigue of lower limb | mesenteric tumor or tumor of the small intestine | mesenteriolum, omentum, pelvis | 15×10×10, 10×8×8. | partial resection of the jejunum | none |
| 7. Takeda 13) | 39 | F | abdominal tumor | mesenteric tumor or tumor of the small intestine | mesentery of jejunum | 8×8×7 | partial resection of the jejunum and sigmoid colon | none |
| 8. Nakajima 14) | 31 | M | sense of fullness and abd.pain | sarcoma or lymphoma of mesenterium | mesentery of ileum | 21×17×10 | partial resection of the ileum | unidentified |
| 9. Araki 15) | 48 | M | fever up and painful abdominal tumor | submucosal tumor of ileo-cecal region or mesenteric tumor | mesentery of ileum | 5×4×7 | ileo-cecal resection | none |
| 10. Ishikawa 16) | 24 | M | abdominal tumor | neurogenic tumor or sarcoma or mesenteric tumor | mesenteriolum | 21×18×15 | partial resection of the transverse colon | none |
| 11. Watanabe 17) | 38 | M | abdominal tumor | mesenteric tumor | mesocolon of the transverse colon | 7.5×7×5.5 | right hemicolectomy | none |
| 12. Yoshitatsu 18) | 28 | M | abdominal tumor | mesenteric tumor | mesentery of ileum | 11×7×6 | ileo-cecal resection | none |
| 13. our case | 59 | M | abdominal tumor | intra abdominal tumor | mesentery of jejunum | 17×12×9 | extirpation | none |

ら，小腸，あるいは大腸合併切除を要す症例が多く，腫瘍摘出術ですんだ症例は，自験例を含め2例のみであった．自験例が腸管切除をせずに済んだ理由は，組織学的に非浸潤性であったわけではなく，その発生部位が腸間膜中央部であったため，腸管および小腸間膜根との間に距離がとれたためと思われた．また，浸潤性発育という理由から取り残しによる術後の再発率が高いことが指摘されているが，報告された13例中，不明の3例をのぞく10症例で再発は認められていない[2]（**Table 1**）．しかし，手術侵襲そのものが新たなデスモイド腫瘍発生の引き金になることが考えられるうえ，初回手術で消化管大量切除を余儀なくされる症例もあることから，不完全摘出例への補助療法や手術不能例に対する保存的治療として，インドメタシンなどの非ステロイド系消炎剤の投与やタモキシフェン療法，放射線療法，OK-432の局注療法などの応用が報告されている[4)~7)]．腹腔内デスモイド腫瘍単独症例の予後は良好とする報告もあり，単独発生症例と家族性大腸ポリポーシス合併症例との発生要因の違いに関するさらなる研究が望まれる[1]．

なお，本症例は1997年6月14日，東北外科集談会において報告した．

## 文　献


1) 佐藤幹雄，三戸康郎，西村栄彦ほか：小腸間膜より発生した腹腔内デスモイドの1治験例．臨外 **36**：1013—1017，1981

2) 菅　守隆，安藤正幸：XI．腫瘍性気管・気管支・肺疾患　B．間葉系(原発性)腫瘍　類腱腫．日本臨牀社編．別冊　日本臨牀　領域別症候群4　呼吸器症候群．下巻．日本臨牀社，大阪，1994，p168—171

3) Hayry P, Reitamo JJ, Totterman S et al: The desmoid tumor. II. Am J Clin Pathol **77**：674—680，1982

4) Tsukada K, Church JM, Jagelman DG et al: Noncytotoxic drug therapy for intra-abdominal desmoid tumor in patients with familial adenomatous polyposis. Dis Colon Rectum **35**：29—33，1992

5) Kinzbrunner B, Ritter S, Domingo J et al: Remission of rapidly growing desmoid tumors after tamoxifen therapy. Cancer **52**：2201—2204，1983

6) J Th Plukker, I van Oort, A Vermy et al: Aggressive fibromatosis (non-familial desmoid tumour). Br J Surg **82**：510—514，1995

7) Ponsner MC, Shiu MH, Newsome JL et al: The desmoid tumor. Arch Surg **124**：191—196，1989

8) 進藤勝久，安富正幸，河原　勉ほか：巨大な腸管膜腫瘍の1例．外科治療　**22**：591—594，1970

9) 西尾碩人，亀谷正明，清水　勝ほか：腸間膜より発生したと思われる線維腫の1例．内科　**44**：713—716，1979

10) 椎木滋雄，桑田康典，柏原　爾ほか：小腸間膜より発生した腹腔内デスモイド腫瘍の1例．日臨外医

会誌　48：1704—1708，1987
11) 上山　聰，小林征二，毛利　宰ほか：巨大腹部腫瘤を形成した完全摘出が可能であったmesenteric fibromatosisの1例．広島医　41：1483—1486，1988
12) 出口静吾，武田　昌，難波康夫ほか：可動性腹腔内腫瘤として発見された小腸デスモイド腫瘍の1例．広島医　44：1483—1485，1991
13) 竹田広樹，荒井　誠，杉本裕之ほか：小腸間膜由来のデスモイド腫瘍の1例．昭和医会誌　51：216—220，1991
14) 中嶋　伸，斉藤　宏，河手典彦ほか：Spontaneous Mesenteric Fibromatosisの1症例．日外会誌　92：93—96，1991
15) 荒木　宏，平松義文，岡本真司ほか：汎発性腹膜炎を併発したmesenteric fibromatosisの1例．日臨外医会誌　54：1354—1358，1993
16) 石川　達，石川直樹，太田宏信ほか：腸間膜デスモイド腫瘍の1例．腹部画像診断　14：1164—1169，1994
17) 渡辺直樹，中井　肇，折田洋二郎ほか：横行結腸間膜内に発生したデスモイド腫瘍の1例．日消外会誌　27：1122—1126，1994
18) 吉龍正雄，中尾量保，中原正明ほか：腸間膜デスモイド腫瘍の1例．日臨外医会誌　58：1873—1877，1997

## A Case of Spontaneous Mesenteric Desmoid Tumor

Hisanobu Adachi, Hiroaki Tanno, Akihiko Harada,
Satoshi Akaishi and Tsuyoshi Otowa
Department of Surgery, Miyagi Social Insurance Hospital

Intra-abdominal desmoid tumors mainly occur in cases of familial polyposis of the colon (FPC) or in the postoperative state of digestive surgery, and cases without such a history are very rare. Only 13 cases have been reported in Japan, including our case. Our case was in a 59-year-old male. The patient came to our hospital complaining of a right lower abdominal tumor, and an elastic hard tumor with good mobility was palpable. The intestinal barium examination revealed compression of the jejunum, but no evidence of polyposis in the colon. CT and MRI revealed a solid, homogeneous tumor. We therefore performed laparotomy with a preoperative diagnosis of intra-abdominal tumor. A 17 × 12 × 9 cm tumor was found in the mesentery of the jejunum. It had a smooth surface, and was globular, grey-whitish, and solid. We resected it with approximately 0.5～1.0 cm of normal mesentery. Pathological examination revealed it to be a desmoid tumor. Desmoid tumors generally have a high recurrence rate because of their infiltrating growth pattern, but our patient has survived in good health with no recurrence for 2 years 3 months after surgery.

**Reprint requests:** Hiroaki Tanno　Department of Surgery, Miyagi Social Insurance Hospital
143 Nakada-cho Aza Maeoki, Taihaku-ku, Sendai-shi, 981-1103 JAPAN