日消外会誌　31（11）：2275～2279，1998年

大腸癌異時性副腎転移の1切除例

名古屋第一赤十字病院外科
河合　徹　服部　龍夫　小林陽一郎　宮田　完志
深田　伸二　湯浅　典博　林　祐次　江畑　智希
瀬古　浩　鷲津　潤爾

症例は67歳の男性．1994年6月21日S状結腸癌にてS状結腸切除を施行した．肉眼所見では2型，22×16mm，SE，P_0，H_0，M（－），組織学的には低分化腺癌，se，ly_2，v_1，n_4（＋），stage IVで大動脈周囲リンパ節に転移を認めたが根治度Bであった．術後1年4か月に腹部CTにて右副腎に直径約5cmの低吸収域を認めたが，画像上，肺，肝，骨には転移所見を認めず単独副腎転移と診断し右副腎摘出を行った．腫瘍は65×45×30mmで硬く，割面は黄白色充実性であり，病理組織学的にS状結腸癌と同様の病理所見を呈しており副腎転移と診断された．副腎摘出1年1か月後腹部CT，骨シンチグラフィーにて大動脈周囲リンパ節再発，胸椎転移を認め，さらに7か月後，下行結腸癌を合併し切除したが術後肺炎のため死亡した．臨床的に大腸癌副腎転移例は全身諸臓器に転移を伴う例が多いが，他の転移巣が無いか，あるいはコントロールできる場合には切除の適応がある．

Key words： colon cancer, adrenal metastasis, adrenalectomy

はじめに

大腸癌剖検例においては副腎転移の頻度は3.0～14.5％と比較的高頻度に報告されている[1)～4)]．臨床的には副腎転移巣が発見された時には肺，肝などの臓器に多発性に転移を認めることが多く，副腎転移が外科的切除の対象となることは少ない．われわれはS状結腸癌術後に血中CEA値の上昇，画像診断から大腸癌の単独副腎転移と診断し，切除しえた1例を経験したので文献的考察を加えて報告する．

症　例

患者：67歳，男性

主訴：なし（便潜血陽性）．

既往歴：26歳，肺結核．30歳，胃潰瘍にて胃切除術．65歳，総胆管結石にて胆嚢摘出，総胆管切開術．

家族歴：特記すべきことなし．

現病歴：1994年5月便潜血陽性を指摘され6月14日当院に入院した．精査後S状結腸癌と診断し6月21日S状結腸切除を施行した．S状結腸癌は22×16mmの2型，1/3周性で，SE，P_0，H_0，M（－），N_4（＋），stage IV，根治度Bであった[5)]（**Fig. 1**）．病理組織学的には低分化腺癌，se，ly_2，v_1，n_4（＋）（241，242-2，251，252，253，216，273L），ow（－），aw（－），ew（－）であった（**Fig. 2**）．術後補助療法として5-FU：125mg/day（day 1～14）門脈内注入と，UFT® 3g/dayの経口投与を行った．その後外来にて経過観察中，血中carcinoembryonic antigen（以下，CEA）の上昇を認め，術後1年4か月後の腹部computed tomography（以下，CT）にて右副腎に腫瘤を認めたため副腎転移を疑われ11月2日入院した．

入院時現症：身長160cm，体重50kg，腹部は平坦，軟で腫瘤を触知しなかった．

入院時検査所見：血液生化学検査上に異常所見を認

Fig. 1 Resected specimen showed type 2 advanced colon cancer, 22×16mm in diameter.

＜1998年7月22日受理＞別刷請求先：河合　徹
〒453-0046　名古屋市中村区道下町3－35　名古屋第一赤十字病院外科

Fig. 2 Histological examination of the sigmoid colon cancer revealed a poorly differentiated adenocarcinoma.

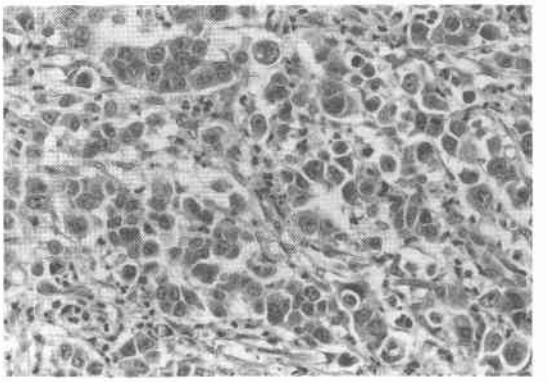

Fig. 3 Computed tomography showed a heterogeneous low dense mass in the right upper abdomen, suggesting adrenal metastasis.

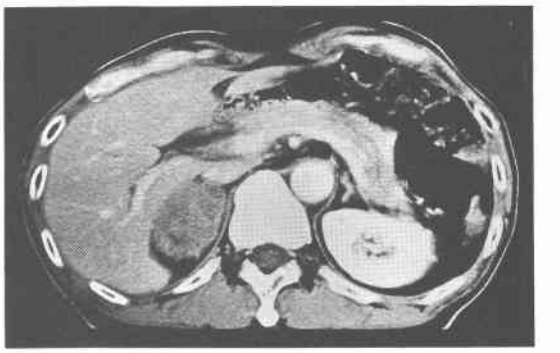

めず，腫瘍マーカーはCEA 8.1ng/ml(正常値2.5以下)と高値を示した．腹部CTでは右腎頭側，下大静脈右側に卵円形の境界明瞭，内部不均一の低吸収域を呈する直径約5cmの腫瘤を認め(**Fig. 3**)，5か月前のCTでは右副腎に腫瘤を認めないことから急速に増大する悪性腫瘍を疑った．また腹部超音波検査，CT，シンチグラフィーなどの画像上，肺，肝，骨に転移所見を認めなかった．進行S状結腸癌術後でCEA値の上昇を伴っていることからS状結腸癌の異時性単独副腎転移と診断し，1995年11月16日副腎摘出術を施行した．

手術所見：第8肋間にて肋間を開大，開腹して右副腎腫瘍を確認した．腫瘍は右腎上極，下大静脈右縁に接して存在し，周囲への浸潤は認めず右副腎摘出術を行った．また右腎静脈周囲の大動脈周囲リンパ節郭清も行ったが転移は認めなかった．

摘出標本：大きさ65×45×30mmで硬く，割面は黄白色充実性で一部に壊死巣を伴っていた(**Fig. 4**)．

病理組織所見：正常副腎組織は残存せず，核小体の明瞭な大型核を有する異型上皮細胞が好中球浸潤を伴って増生し，低分化腺癌と診断された(**Fig. 5**)．これは前回手術時のS状結腸癌と同様の所見でありS状結腸癌の副腎転移と診断された．

術後経過：術前8.1ng/mlと高値を示した血中CEA値は1.1ng/mlと正常に復し術後経過良好で術後18日目に退院した．本症例のCEA値の推移を**Fig. 6**に示す．副腎転移切除の8か月後，大腸X線検査にて下行結腸にポリープを指摘されたが大腸内視鏡検査では明らかな腫瘍性病変は認めなかった．同1年1か月後に腹部CTにて大動脈周囲リンパ節(16b$_1$ laterocaval)

Fig. 4 Cut surface of the resected specimen showed yellowish-white, solid pattern with necrotic tissue (arrow).

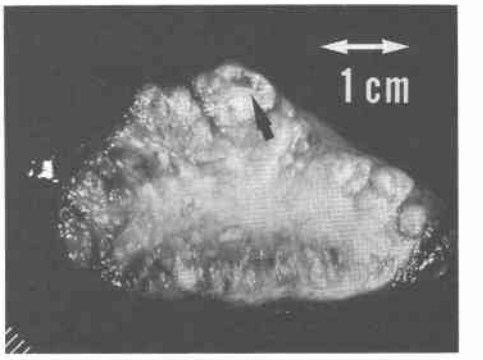

Fig. 5 Histological examination revealed a poorly differentiated adenocarcinoma which was the same as that of the sigmoid colon cancer.

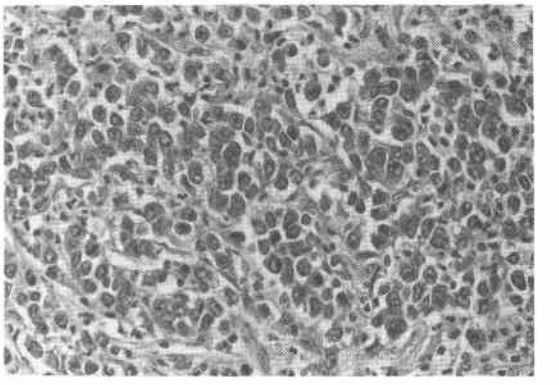

の腫脹を，骨シンチグラフィーで下部胸椎に異常集積像を認めたためS状結腸癌の転移と診断し，放射線照射（30Gray），5-FU 500mg/day 静脈内投与を5日間施行した．副腎転移切除1年8か月後，腹痛を主訴に来院し腹部単純X線写真にて大腸イレウスと診断し，横行結腸に人工肛門を造設した．精査の結果，下行結腸癌と診断し1997年8月6日下行結腸切除術を施行した．下行結腸癌は110×45mmの2型，全周性で，SE，P_0，H_0，M（−），N_2（+），stage IIIb，病理組織学的には低分化腺癌，se，ly_3，v_1，n_2(+)（222，231），ow（−），aw（−），ew（−）であった．患者はその後肺炎，多臓器不全を併発し1997年9月12日死亡した．

考　察

副腎は悪性腫瘍の末期に血行性転移が比較的多く認められる臓器で，悪性腫瘍剖検例の8.6〜27%に認められる[1)〜3)6)7)]．原発臓器は肺・気管支（32.2%），胃（22.5%），膵（8.6%），肝・肝内胆管（6.8%）に多いとされている[6)]．一方，大腸癌の剖検例では3.0〜14.5%に副腎転移を認めると報告されている[1)〜4)]．一般に副腎への転移は全身転移の一部分症として比較的晩期に認められるとされ，他臓器転移を伴わない副腎への単独転移は比較的まれで全悪性腫瘍剖検例の1.8%と報告されている[8)]．

我々の検索しえた範囲では大腸癌副腎転移切除の本邦報告例は自験例を含めて13例であった（**Table 1**）．平均年齢59.2歳，男女比は8：5で，初発部位は直腸：5例，S状結腸：4例と大腸の肛門側に多い傾向を認めた．これは大腸の口側は血流支配が門脈系であるのに対し，肛門側は副腎と同じ大循環系であることが原因かもしれない．また副腎転移巣は左側に多いとの報告もみられるが[1)]，右側：6例，左側：5例，両側：2例で明らかな左右差は認められなかった．副腎転移巣の大きさは4.0〜10.5cm，平均7.3cmで，転移までの期間は大腸癌と同時性のものから8年後まで認められた．また，ほぼ全例において血中CEA値の上昇が認められ転移巣検索の契機となっており，副腎転移の発見には血中CEA値の測定と画像診断による検索が重要であると考えられる．副腎以外の転移は肺，肝に多く，同時性のものを含めて1年以内に認めることが多い

Fig. 6 Serum CEA levels and the clinical course.

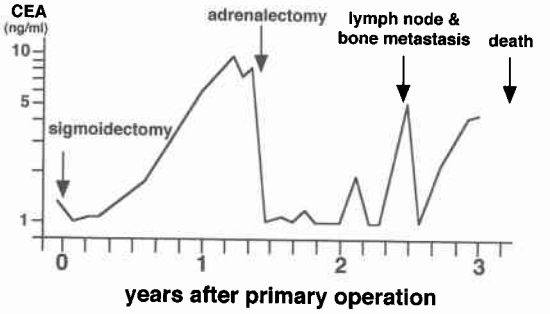

Table 1 Japanese resected cases of adrenal metastasis from acrcinoma of the colon and rectum

Year/Author	Age/Sex	Location of the cancer	Location of the adrenal metastases	Size of adrenal tumor (cm)	Term from the primary cancer for adrenal metastasis (month)	Other metastases	Result
1988 Arai[9)]	71 F	S	right left	? 10.0	synchronous 12	bladder	15m(A)
1988 Fujita[10)]	39 F	R	left	5.7	96	lung	24m(A)
1993 Watatani[11)]	52 M	R	right	10.5	synchronous	lung liver	33m(D)
〃	66 M	C	left	9.0	18	—	12m(A)
〃	53 M	S	left right	6.0 5.0	60 66	lung	10m(D)
1994 Fujii[8)]	57 M	A	right	6.0	38	—	108m(A)
1995 Itou[12)]	65 F	C	left	5.0	6	inguinal lymph nodes	4m(D)
1995 Kamasako[13)]	71 F	S	right	6.5	synchronous	live	11m(A)
1995 Mizutani[14)]	58 M	R	right	4.0	14	lung prostate	31m(D)
1994 Nakaguchi[15)]	60 F	R	left	9.0	14	—	48m(A)
1995 Sakagawa[16)]	64 M	R	left	8.5	33	lung	13m(A)
1996 Ozawa[17)]	46 M	D	right	10.0	15	—	10m(A)
1998 our case	67 M	S	right	6.5	16	lymph nodes bone	22m(D)

C : cecum　A : ascending colon　D : descending colon　S : sigmoid colon　R : rectum　m : month, (A) : alive, (D) : dead

が，大腸癌副腎転移切除例の本邦報告13例でKaplan-Meier法にて副腎摘出後の5年生存率を計算すると35.3%であった．

本症例は，副腎転移巣切除1年1か月後に大動脈周囲リンパ節転移（16b$_1$ laterocaval），下部胸椎転移をきたした．さらにその7か月後に下行結腸癌を合併し，これも病理組織学的に低分化腺癌であったことはS状結腸癌からの転移も否定できない．また大動脈周囲リンパ節転移，骨転移，大腸癌の重複（あるいは転移）のため副腎転移切除後22か月で死亡した．これは良好な結果とはいい難いが，大腸癌の副腎転移切除後4年，9年生存例も報告されており[8)15)]，副腎以外の転移巣がないか，あるいはコントロール可能な場合には副腎転移巣の切除の意義があると考えられる．

文　献

1) Willis RA: Secondary tumors of the adrenals. Edited by Willis RA. The spread of tumors in the human body. 3rd. Butterworth & Co. London, 1973, p197—201
2) Bullock WK, Hirst AE: Metstatic carcinoma of the adrenal. Am J Med Sci **226**：521—524, 1953
3) Abrams HL, Spiro R, Goldstein N: Metastasis in carcinoma—Analysis of 1000 autopsied cases—. Cancer **3**：74—85, 1950
4) Cedermark BJ, Blumenson LE, Pickren JW et al: The significance of metastases to the adrenal glands in adenocarcinoma of the colon and rectum. Surg Gynecol Obstet **144**：537—546, 1977
5) 大腸癌研究会編：大腸癌取扱い規約．改定第5版．金原出版，東京，1994
6) 北村慎治，藤永貞治，大川順正ほか：転移性副腎腫瘍の1例—5年間の日本病理剖検輯報による統計的検討—．日泌会誌　**73**：1324—1332，1982
7) Glomest DA: The incidence of metastasis of malignant tumors to the adrenals. Am J Cancer **32**：57—61，1938
8) 藤井秀樹，飯野　弥，宮坂芳明ほか：異時性副腎転移巣切除後無再発で長期間生存している上行結腸癌の1例．日本大腸肛門病会誌　**47**：582—588，1994
9) 新井　豊，金　哲将，神波照夫ほか：両側副腎と膀胱に転移したS状結腸癌の1例．西日泌　**50**：201—204，1988
10) Fujita K, Kameyama S, Kawamura M: Surgically removed adrenal metastasis from cancer of the rectum. Report of a case. Dis Colon Rectum **31**：141—143，1988
11) Watatani M, Ooshima M, Wada T et al: Adrenal metastasis from carcinoma of the colon and rectum: A report of three cases. Surg Today **23**：444—448，1993
12) 伊藤　剛，宮内　卓，山田　明ほか：大腸癌による転移性副腎腫瘍の1切除例．日臨外医会誌　**56**：2205—2209，1995
13) 鎌迫　陽，川本俊輔，田中礼一郎ほか：同時性副腎転移を伴った結腸癌の1切除例．日消外会誌　**28**：2308—2311，1995
14) 水谷佐世子，丸田守人，宮島伸宜ほか：直腸癌術後副腎転移の1手術例．日本大腸肛門病会誌　**48**：330—335，1995
15) 中口和則，陶　文暁，畠中秀雄ほか：術後に孤立性副腎転移をした直腸癌の1例．日臨外医会誌　**56**：2149—2152，1995
16) 坂川太一，木原真吉，木下誠一ほか：摘出しえた直腸癌副腎転移の1例．日臨外医会誌　**56**：1436—1440，1995
17) 小澤正則，落合浩平，藤田正弘ほか：結腸癌による孤立性副腎転移の1切除例．日消外会誌　**29**：1825—1829，1996

A Case Report of Surgically Removed Metachronous Adrenal Metastasis from Sigmoid Colon Cancer

Toru Kawai, Tatsuo Hattori, Yoichiro Kobayashi, Kanji Miyata,
Shinji Fukata, Norihiro Yuasa, Yuji Hayashi, Tomoki Ebata,
Hiroshi Seko and Junji Washizu
Department of Surgery, Japanese Red Cross Nagoya First Hospital

A 67-year-old male underwent sigmoidectomy for sigmoid colon cancer. Macroscopic examination of the resected specimen showed type 2, advanced colon cancer, 22 × 16 mm in diameter, SE, P_0, H_0, M(−). Histological examination disclosed poorly differentiated adenocarcinoma, se, ly_2, v_1, n_4(+), Stage IV, Cur B. Sixteen months later, computed tomography disclosed an abnormal low density mass, 5 cm in diameter, in the right adrenal gland, suggestive of adrenal metastasis. Since no other metastases in the lung, liver or bone could be identified, right adrenalectomy was performed. Resected specimen showed hard tumor, 65 × 45 × 30 mm in diameter, with a yellowish-white and solid cut surface. Histological findings were the same as that of the sigmoid colon cancer. Thirteen months after adrenalectomy, the recurrances of paraaortic lymph nodes and bone metastases of the thoracic vertebras were revealed by abdominal computed tomography and bone scintigraphy. Although 7 months later descending colon cancer was detected and resected, he was died with postoperative pneumonia. Patients with adrenal metastasis from colon and rectal cancer often have multiple organ metastases. However, if the adrenal metastasis is solitary or the other metastatic lesions are well-controlled, the adrenal metastasis should be excised completely.

Reprint requests: Toru Kawai Department of Surgery, Japanese Red Cross Nagoya First Hospital
3-35 Michishita-cho, Nakamura-ku, Nagoya, 453-0046 JAPAN