日消外会誌　31（11）：2280～2283，1998年

S状結腸間膜裂孔ヘルニアの1例

国立東静病院外科
金子　順一　今井　直基　立山健一郎
角　泰廣　坂東　道哉　東　正樹
吉田　直優　東平日出夫　尾関　豊

症例は53歳の女性．腹部全体の痛みを訴え近医を受診した．イレウスの診断で保存的治療を受けたが改善せず，著明な貧血と白血球増多を認めたため，当院へ転院した．来院時，腹部は膨隆し，圧痛および筋性防御を認めた．腹部単純X線と腹部CT検査では拡張した小腸ガス像と鏡面形成を認めた．絞扼性イレウスの診断で緊急手術を施行した．開腹すると，S状結腸間膜に直径約2.5cmの異常裂孔が存在し，小腸が150cmにわたり貫通して絞扼されていた．S状結腸間膜裂孔ヘルニアによる絞扼性イレウスと診断した．壊死腸管は切除し，裂孔は閉鎖した．

術後経過は良好で第14病日に軽快退院した．S状結腸間膜裂孔ヘルニアはまれであり，文献的考察を加えて報告した．

Key words: transmesosigmoid hernia, internal hernia, defect of sigmoidmesocolon

はじめに

イレウスの原因として内ヘルニアに遭遇することは比較的少ない[3]．われわれはイレウス症状と著明な貧血で発症した，S状結腸間膜裂孔ヘルニアの1例を経験したので報告する．

症　例

患者：53歳，女性

主訴：腹痛

家族歴：特記すべきことなし．

既往歴：12歳時，虫垂切除術．

現病歴：1997年1月23日，排便後に腹痛が出現し，近医を受診した．保存的治療を受けたが軽快せず著明な貧血と白血球増多をきたしたため，4単位の赤血球輸血を受けた後，25日に当院に転院した．

入院時現症：体温37.2°C，血圧154/68mmHg，脈拍数134回/分．眼瞼結膜に貧血を認めた．腹部は膨隆し，全体に圧痛と筋性防御があり，上腹部に金属音が聴取された．

入院時検査成績：血液生化学検査では著明な白血球増多（WBC 28,600/mm³）と貧血（Hb 4.0g/dl，輸血後Hb 7.0g/dl）があり，肝機能障害，腎機能障害，高アミラーゼ血症および高カリウム血症を認めた（**Table 1**）．

腹部単純X線所見：上腹部に拡張した小腸ガス像を認めるが，大腸ガス像はなく，小腸閉塞が疑われた（**Fig. 1**）．

腹部超音波所見：拡張した小腸は内腔が腸液で満たされ，壁は肥厚してKeyboard signを認めた．蠕動は認めなかった．

腹部造影CT所見：中等量の胸水と腹水貯留があり，小腸ガス像と鏡面形成を認めた．著明に拡張した小腸は造影効果が不良であった．上腸間膜動脈の分枝は造影された（**Fig. 2**）．

以上から小腸の絞扼性イレウスと診断し，同日緊急手術を施行した．

手術所見：開腹すると，約500mlの血性腹水を認め，

Table 1　Laboratory data on admission

WBC	28,600 /mm³	↑	AMY	7,475 mU/ml	
RBC	214×10⁴ /mm³	↓	γ-GTP	41 mU/ml	
Hb	7.0 g/dl	↓	Na	130 mEq/l	↓
Ht	20.5 %	↓	K	5.3 mEq/l	↑
Plt	16.4×10⁴ /mm³		Cl	95 mEq/l	↓
TP	4.9 g/dl	↓	BUN	76 mg/dl	↑
Alb	3.2 g/dl	↓	Cre	1.59 mg/dl	↑
T-Bil	0.2 mg/dl		BS	182 mg/dl	↑
GOT	385 IU/l	↑			
GPT	322 IU/l	↑			

＜1998年7月22日受理＞別刷請求先：金子　順一
〒411-8611　静岡県駿東郡清水町長沢762－1　国立東静病院外科

Fig. 1 Plain X-ray of the abdomen showing dilatation of small intestinal gas image.

Fig. 2 Postcontrast CT shows unenhanced and dilated small bowel loops.

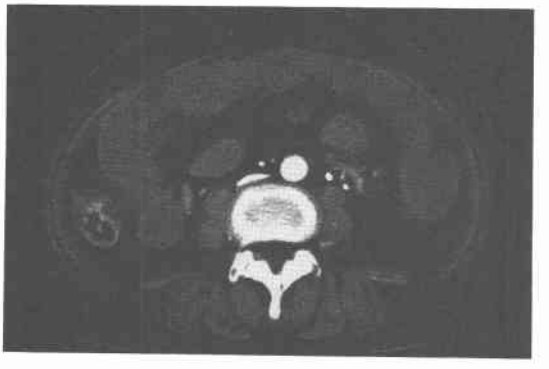

暗赤色調の出血壊死に陥った小腸を認めた(**Fig. 3**). 腹腔内を検索すると，S状結腸間膜に直径約2.5cmの異常裂孔が存在し，その中に小腸が嵌頓していた(**Fig. 4**). S状結腸間膜裂孔を開大し嵌頓した小腸を引き出した後，壊死小腸を全長150cmにわたって切除した. また，異常裂孔は連続縫合で閉鎖した. 空腸はTreitz靱帯から140cmが残存し，回腸は末端より80cmが残存し，残存小腸は計220cmであった.

病理組織学的所見：切除腸管は出血壊死に陥っていた.

Fig. 3 Photograph during operation, Small intestine about 150cm was strangulated through the defect (arrow).

Fig. 4 Photograph during operation, Oval defect as 2.5cm in diameter (arrow) was disclosed on the mesosigmoid.

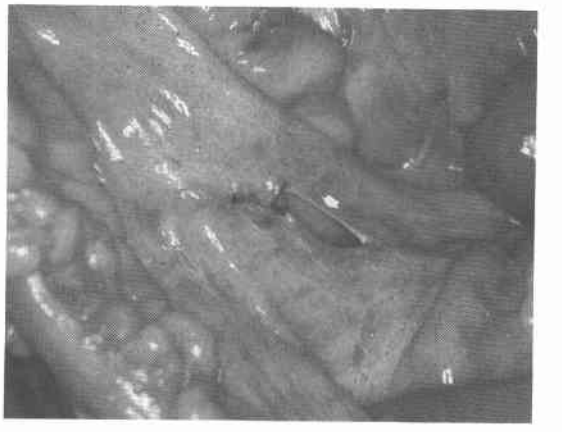

術後経過過は良好で，短腸症候群を来たすことなく第14病日に退院した.

考　察

内ヘルニアの定義は，Steinke[1]によれば体腔内の異常に大きい窩，または孔の中に臓器，特に腸管の嵌入した状態とあり，腹壁ヘルニアを含めないとされる. 石川[2]は，急性腹症の13.3%がイレウスであったと報告し，磯谷ら[3]はイレウスの1.2%が内ヘルニアであり，その内最多は，胃切除，Billroth II法再建後の吻合部間隙であったと報告している. 腸間膜異常裂孔による内ヘルニアの報告は少なく，中でもS状結腸間膜に関連した内ヘルニアの本邦報告例は本症例を含め，40例[4)~22)]のみであった. そこで，S状結腸間膜に関連し

た内ヘルニアの報告例の検討と，S状結腸間膜裂孔ヘルニアの臨床的特徴について考察する．

S状結腸間膜に関連したヘルニアをBensonら[22]は(a)，intersigmoid hernia(S状結腸間膜窩ヘルニア)．(b)，transmesosigmoid hernia（S状結腸間膜裂孔ヘルニア），(c)，intramesosigmoid hernia(S状結腸間膜内ヘルニア）に分類している．(a)はS状結腸間膜と左側壁側腹膜の胎生期の癒合異常により生じたS状結腸間膜窩に入り込むものである．(b)はS状結腸間膜の穿通性の欠損（異常裂孔）に腸管が通過しするもので，ヘルニア嚢は存在しない．(c)はS状結腸間膜左葉に欠損がありそこに腸管が入りこむものとされている．

本邦報告例は，(a)が，16例42%で最も多く，(b)，は本症例を含め13例30%であり，(c)，は10例28%であった．

S状結腸間膜に関連した内ヘルニアの平均年齢は55.3歳（生後41日～83歳）で生後3か月から32歳までは報告例がない．32歳以降は76%29例で，後天的な素因が強いと考えられた．乳児に発症した3例[13)~15)]は，すべてS状結腸間膜裂孔ヘルニアであった．S状結腸間膜窩ヘルニアとS状結腸間膜内ヘルニアに女性例の報告はない．S状結腸間膜裂孔ヘルニアは，男性：女性＝9：4であった．S状結腸間膜裂孔ヘルニアは性差，年齢差とも比較的少ないと考えられる．

主訴は嘔吐，腹痛，腹部膨満が多いが，左下腹部痛は19例中4例[4)8)11)] 21%であった．本症例は腹部全体の痛みを訴え，来院時頻呼吸，頻脈，発熱，白血球増多などを来たし，全身状態が重篤であった．S状結腸間膜裂孔ヘルニアについての詳細な報告例3例[8)9)12)]も同様な経過を示し，このことは本疾患の経過の早さを示している．

S状結腸間膜に関連した内ヘルニアの術前診断に関して斉藤ら[7)]は，小腸造影で左下腹部に位置する小腸の滑らかな狭窄所見から診断しえたと報告している．しかし，他の報告例のほとんどが術中に確定診断され，術前診断の困難さがうかがえる．

本症例は腹部超音波検査，腹部CT検査で絞扼性イレウスと診断し，緊急手術を行って，術中に診断された．

術中所見は詳細な記載がある18例のうち17例(94%)で回盲部に近い回腸が嵌入し，空腸の嵌入は1例のみであった．S状結腸間膜裂孔ヘルニアの報告例はいずれも広範な小腸(250cm[8)]，220cm[12)]，200cm[9)]，150cm本症例)，80cm[11)])が嵌頓し，血性腹水がみられ，重篤な状態であった．

術式はS状結腸間膜窩ヘルニアの9例中2例22%，S状結腸間膜内ヘルニアの7例中1例[21)] 14%に小腸部分切除を施行されていた．S状結腸間膜裂孔ヘルニアは乳児発症例を除くと5例中4例[9)11)12)本症例)] 80%に，絞扼腸管の壊死のため，小腸広範切除が行われた．

転帰はS状結腸間膜裂孔ヘルニアで1942年に死亡例[8)]の報告があるが，その他は本症例を含め全例が軽快退院しており，今日では予後は良好である．また，再発例の報告はない．

高橋ら[5)]は腸間膜異常裂孔に起因するヘルニアが急性の経過をとることを指摘し，発症後十数時間でほとんどが腸切除を必要としているという．

重篤になりやすい理由は，ヘルニア嚢がないため，何らかのきっかけで短時間に小腸の大半が裂孔を通過し，絞扼を受けて，広範に血流障害を来たすためと考えられる．

手術歴がないイレウスでは内ヘルニアの可能性を考慮する必要がある．また，同時に絞扼性イレウスが疑われた場合には，腸間膜裂孔ヘルニアも鑑別診断とし，早急に手術を施行し術中に詳細な観察を行うことがイレウスの原因確定に重要と考える．

文　献

1) Steinke CR: Internal hernia. Arch Surg 25: 909—925, 1932
2) 石川浩一：急性腹症とその鑑別診断．外科治療 38：513—524, 1978
3) 磯谷正敏：イレウス．蜂須賀喜多男，中野　哲 編．急性腹症の診断と治療．医学図書出版，東京，1987, p655—695
4) 藤岡正志，宗沢俊紀，端山俊晃ほか：S状結腸間膜窩ヘルニアの2例．日消外会誌　9：199—203, 1976
5) 高橋勝三，里見　昭：内ヘルニア．外科診療　18：511—516, 1976
6) 原　和人，横山　隆，篠田雅幸ほか：S状結腸間膜窩ヘルニアの1例．外科診療　26：648—650, 1984
7) 斉藤典才，古田和雄，横山　隆ほか：術前診断しえたS状結腸間膜ヘルニアの1例．外科　59：489—492, 1997
8) 岡村在昌：S字状結腸腸間膜裂孔に因るイレウスの1例．日臨外医会誌　6：408—411, 1942
9) 石井正一：S状結腸間膜裂孔ヘルニアの治験例．外科治療　26：99—104, 1972
10) 足立　泰，水野恵文，佐野正博ほか：内ヘルニアの二例．日臨外医会誌　39：567—567, 1978

11) 上泉　洋, 岩永力三, 松田利雄ほか：S状結腸間膜裂孔ヘルニアの1例. 日臨外医会誌　47：1132—1132, 1986
12) 若林利重, 益山栄良：S字状結腸間膜裂孔内小腸嵌頓による腸閉塞症の1例. 臨外　7：674—677, 1952
13) 大沼直躬, 佐藤　博, 高橋英世：S字状結腸間膜裂孔ヘルニアを伴える新生児胃破裂の1治験例. 日小児外会誌　6：539—539, 1971
14) 長島起久雄, 松山四郎, 倉繁徹昭ほか：S状結腸間膜裂孔ヘルニアの1治験例. 日小児外会誌　15：657—657, 1979
15) 高橋英世, 永井米次郎：内ヘルニアによるイレウス. 小児外科　12：447—453, 1980
16) 瀬藤晃一, 相生　仁, 平石　深ほか：きわめてまれな内ヘルニアの1例. 外科　40：1391—1393, 1978
17) 山田則道, 宮崎　要, 桐田考史ほか：S状結腸間膜ヘルニアの1例. 日救急医会関東誌　6：444—445, 1985
18) 多田真和, 金丸　洋, 堀江良彰ほか：S状結腸間膜内ヘルニアの1例. 日消外会誌　27：2605—2608, 1994
19) 伊藤浩一, 荻野憲二, 松垣啓司ほか：S状結腸間膜内ヘルニアの1例. 外科　56：545—548, 1994
20) 今里雅之, 林　恒男, 田中精一ほか：S状結腸間膜内ヘルニアの1例. 外科　58：493—495, 1996
21) 村上茂樹, 岡島邦雄, 磯崎博司ほか：S状結腸間膜内ヘルニア嵌頓によるイレウスの1例. 日臨外医会誌　57：1983—1987, 1996
22) Benson R, Killen DA : Internal hernias involving the sigmoid mesocolon. Ann Surg 159：382—384, 1964

A Case Report of Transmesosigmoid Hernia

Junichi Kaneko, Naoki Imai, Kenichiro Tateyama, Yasuhiro Sumi,
Michiya Bando, Masaki Azuma, Naomasa Yoshida,
Hideo Tohira and Yutaka Ozeki
Department of Surgery, Tosei National Hospital

A 53-year-old woman was treated conservatively under a diagnosis of ileus. However, abdominal pain, anemia and leukocytosis took a sudden turn for the worse until admission to our hospital. The abdominal distension, tenderness and rebound soreness over the entire abdomen were becoming worse. Plain X-ray and CT of the abdomen revealed a small-intestinal gas image and an air-fluid level. Under a diagnosis of strangulated ileus, an emergency operation was performed. Laparotomy revealed an oval defect 2.5 cm in diameter in the sigmoidmesocolon. About 150 cm of the small intestine was strangulated by the defect. The strangulated intestine was resected and the oval defect was closed. The post-operative course was uneventful and on the 14th post-operative day the patient was discharged. Transmesosigmoid hernia is very rare. The Japanese literature was reviewed.

Reprint requests: Junichi Kaneko　Department of Surgery, Tosai National Hospital
762-1 Nagasawa, Shimizucho, Sunto-gun, Shizuoka, 411-8611 JAPAN