日消外会誌　31（11）：2284～2287，1998年

肛門腺由来粘液癌の1例

聖路加国際病院外科[1)]，荒川医院[2)]
大東　誠司[1)]　小川真一郎　柵瀬信太郎
西尾　剛毅　荒川健二郎[2)]

症例は70歳の女性．肛門痛と出血を主訴に近医を受診し，10時方向に弾性，硬の腫瘍を指摘され当科に紹介された．内視鏡では歯状線上に浅い潰瘍を有する管外性の腫瘍で生検で腺癌と診断された．手術は腹会陰式直腸切断術および膣後壁合併切除術を行った．病理組織学的には粘液癌で，内外肛門括約筋層を中心に進展しており肛門腺由来と診断された．大きさ27×15×18mm $a_1n_0H_0P_0M$（－）；stage II ly_1 v_3 ew_0であった．術後5か月後に右鼠径リンパ節転移で再発し，鼠径部リンパ節郭清術を追加したが，現在のところ新たな再発は認めていない．肛門腺由来粘液癌は肛門管癌のなかでもまれであり，進行は緩徐あるが鼠径リンパ節転移が多く遠隔転移さらには局所再発が問題とされている．このため早期発見が重要であり，痔核関連疾患に類似した初発症状を伴うことが多い本疾患を，初診時に見逃さないことが肝要である．

Key words: mucinous carcinoma of anal gland, anal canal carcinoma

はじめに

肛門管は発生学的には内胚葉と外胚葉の接合部にあたり，解剖学的にも複雑で，そこから発生する腫瘍もまた多彩である[1)~3)]．肛門管原発の腫瘍の場合，その組織型に応じて治療方法が大きく異なることも特徴の1つであり[4)]，外来初診時での適切な処置を含めた早期発見が望まれる．今回，肛門管腫瘍の中でも非常にまれである肛門腺由来の粘液癌の1例を経験したので報告する．

症　例

患者：70歳，女性

主訴：肛門痛，肛門出血

既往歴：1954年（27歳）子宮外妊娠，1955年（28歳）交通外傷による小腸破裂

家族歴：特記すべき事項なし．

現病歴：1997年5月初旬より肛門痛を自覚していたが，症状の増悪と肛門出血を認めたため荒川医院を受診した．肛門部に腫瘤を指摘され，その性状より悪性腫瘍が強く示唆されたため当科に紹介された．

現症：肛門指診では弾性，硬で示指頭大の腫瘍が10時方向に触知され，接触による出血も認めた．腫瘍は歯状線上に存在しており可動性に乏しく，圧痛を認めるものの膿瘍形成はなかった．肛門管部には痔核とskin tagを認めたが，腫瘍はその硬さからも明らかに痔関連疾患とは異なっていた．腹部は平坦，軟で鼠径部には明らかな異常は認めなかった．

血液・生化学検査：貧血はなく，過去の輸血が原因と思われるC型慢性肝炎のため軽度の肝機能障害を認めたほかは異常なく，腫瘍マーカーも正常であった（**Table 1**）．

大腸内視鏡所見：歯状腺を巻き込む形で腫瘍が存在しており，内視鏡挿入時には詳細な観察は不可能で直腸膨大部での反転による観察が有用であった．腫瘍を正面視し，その全貌を観察することは困難であったが，隆起した腫瘍の中央部に浅い潰瘍形成があるのは確認

Table 1　Laboratory data on admission

WBC	5,100 /mm³	TTT	5.8 U
RBC	372×10⁴ /mm³	ZTT	13.5 U
Hb	12.3 g/dl	Chol	150 mg/dl
Hct	36.1 %	BUN	20.2 mg/dl
Plat	7.6×10⁴ /mm³	Cr	0.9 mg/dl
TP	7.3 g/dl	HBsAg	－
Alb	4.0 g/dl	HCV	＋
T.Bil	1.2 mg/l	CEA	4.6 ng/ml
AST	67 IU/l	CA19-9	41.9 U/ml
ALT	41 IU/l	AFP	4.5 ng/ml
Al-p	199 IU/l		

＜1998年7月22日受理＞別刷請求先：大東　誠司
〒104-8560　東京都中央区明石町9－1　聖路加国際病院外科

できた(**Fig. 1**)．腫瘍の立ち上がりは比較的明瞭で周囲の肛門管粘膜とほぼ同様の粘膜所見であり，内視鏡的には粘膜下腫瘍を思わせる形態であった．肛門管の腫瘍以外，口側腸管には異常所見は認めなかった．腫瘍の生検の結果，中分化腺癌，一部に粘液癌を認めた．以上の結果から肛門管癌，管外性発育型と診断し，1997年6月19日開腹術を施行した．

手術所見：手術は腹会陰式直腸切断術を選択した．腫瘍は内外括約筋を完全に巻き込んでおり，膣後壁に近接していたため膣後壁合併切除を行った．リンパ節郭清はD_1にとどめ，予防的な鼠径部のリンパ節郭清は行わなかった．

病理組織学的所見：腫瘍は管外性で，内肛門括約筋および外肛門括約筋の筋層を中心として発育しており，一部，粘膜下層から歯状線上の粘膜面に露出し浅い潰瘍を形成していた(**Fig. 2, 3**)．大きさ27×15×18 mm．腫瘍は粘液癌が主体で粘液結節もみられ（**Fig. 4**)，粘膜面の近傍では中分化腺癌が混在しており，粘膜を置換する形での進展を認めた．以上の所見から肛門腺由来の粘液癌と診断され$a_1n_0H_0P_0M(-)$stage II ly_1 v_3 ew_0であった．

術後経過は順調で術後17病日に退院し経過観察を行っていたところ，術後5か月後に右鼠径部に15mm大の腫瘤を触知し，針生検による細胞診で粘液癌と診断された．肛門管癌の右鼠径リンパ節転移と診断し，1997年12月3日，鼠径部リンパ節郭清術を施行した．

Fig. 1 Endoscopy showing submucosal tumor like lesion on the dentate line.

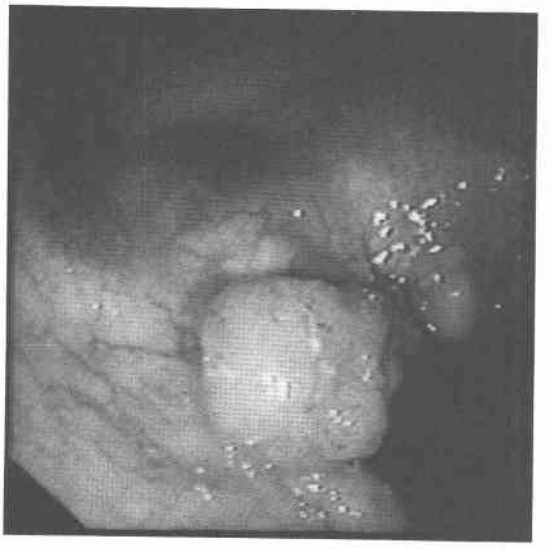

Fig. 2 Macroscopic appearance showing ulceration (arrows) on the dentate line.

Fig. 3 Exophytic tumor growing between internal and superficial external sphincter muscle (PAS stain ×5).

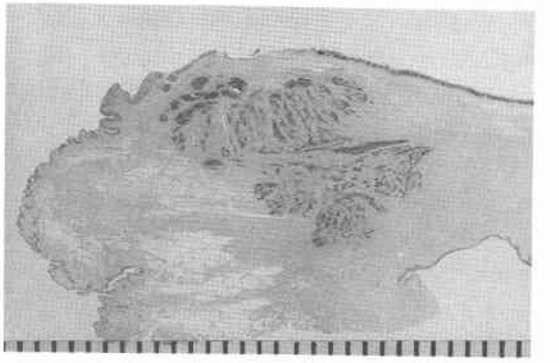

Fig. 4 Mucinous carcinoma demonstraiting mucinous nodules (HE stain ×100).

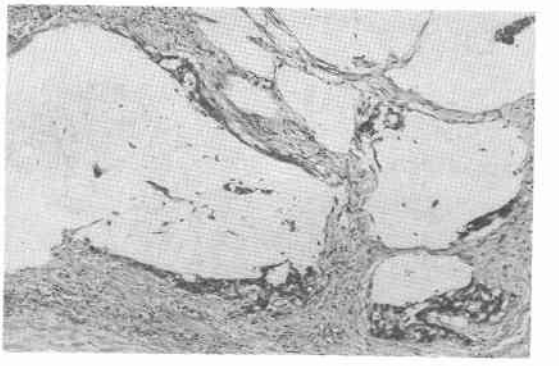

術後，郭清部への滲出液の貯留と軽度の下腿浮腫を認めたものの保存的に改善し，現在まで新たな転移はなく，引き続き外来にて経過観察を行っている．

考　察

肛門管癌については本邦では大腸癌取扱い規約に基づいて分類，統一されており，解剖学的にも肛門管とは恥骨直腸筋付着部上縁より肛門縁までの管状部と明確に定義されてる．一方，欧米においては，肛門管癌はWHO分類[3]により本邦とほぼ似通った分類がなされているが，TNM分類[6]では肛門管の解剖が不明瞭であり，このため肛門管癌の定義そのものも混乱をきたしている．すなわち肛門管の直腸型腺癌が直腸癌に分類され，扁平上皮癌，類基底細胞癌などの歯状線下方より発生した癌のみを肛門癌（anal cancer），あるいは肛門管癌（anal canal cancer）としても報告されており，こうした欧米での認識の違いを理解しておく必要がある．

肛門管癌の頻度は大腸癌の2～5％[1)2)]と報告されており，肛門管原発の腺癌としては直腸型が大部分であり，つづいて痔瘻に伴う腺癌（粘液癌）で，肛門腺由来の腺癌（粘液癌）は極めてまれで報告例も少ない．この理由の1つとして癌の進行に伴い元の腺構造が破壊され，肛門腺由来かどうかの判定が困難となることが挙げられる．歴史的に見ると，1931年にRosserが痔瘻に併存した腺癌について報告[7]しており，さらに1934年には同じくRosserが肛門腺由来の腺癌の存在を示唆する報告[8]を発表している．本邦においては馬場ら[9]が43歳，男性の肛門腺由来の腺癌を報告したのが初例であり，その後，隅越[10]が第14回大腸癌研究会で1,244例の肛門部悪性腫瘍を集計し，うち肛門腺由来の腺癌90例（7.4％），男性59例，女性31例を報告している．肛門腺由来腺癌は粘膜面の変化に乏しく，管外性に発育することが大きな特徴であり，組織学的には粘液癌が多いことを指摘している．この点では自験例は粘膜面に一部癌の浸潤による浅い潰瘍を形成していたが，その他は同様の所見であった．さらに隅越[10]は肛門腺由来腺癌の特徴として，印環細胞癌と異なり粘液分泌の旺盛な腺細胞が結節状に増生しており，鼠径リンパ節に転移することが比較的多いものの予後は悪くないと報告している．米国ではAbelら[11]がThe American Society of Colon and Rectal Surgeons（ASCRS）に対してアンケート調査を行い，52例の肛門腺由来の腺癌を集計している．ただし隅越の報告が肛門腺由来腺癌と痔瘻癌を明確に区別しているのに対し，Abelらの報告では28例が痔瘻と関連しており，痔瘻の併存期間も1か月から42年とさまざまであり，52例の中には痔瘻癌も含まれていると思われる．Abelらの報告によると主訴は肛門痛，肛門出血，肛門部腫瘤が3大徴候であり，通常の痔核関連の良性疾患と類似しており注意が必要である．原発部位は6時方向が52例中19例（37％）と最も多く，12時，3時，9時方向はおのおの8例（15％），8例（15％），7例（14％）であった．治療方法は手術による腹会陰式直腸切断術が原則であり，早期に限れば局所切除も適応にはなりえるとしている．予後については平均観察期間は3.8年で生存43例（82.7％），うち無再発生存32例（61.6％）で比較的良好である．一方，Jensenら[12]は痔瘻併存例を含む肛門腺および腺管由来の21例の腺癌について報告しているが，21例中20例が18か月以内に死亡しており予後は極めて不良である．この原因は初診時に正しい診断がなされておらず，治療開始までにかなりの時間が費やされていることが大きな要因としている．安井ら[13]も15例の肛門腺由来粘液腺癌を報告しているが，15例中11例が再発（鼠径リンパ節3例，局所再発5例，肺2例，肝2例）している．stage IIIa以上が13例で，15例中11例が原病死し5年生存率15.6％と予後不良である．こうした報告を総合すると，肛門腺由来腺癌は進行は比較的緩徐であるものの，鼠径リンパ節転移が多く，遠隔転移あるいは進行した状況下での術後の局所再発が大きな問題となっている．このため肛門腺由来腺癌については早期発見が重要であり，本疾患が痔核などの良性疾患に類似した疼痛，肛門出血，肛門部腫瘤などの初期症状を呈することが多いことを考えると，肛門管内に異常な硬結を触知した場合には肛門腺由来腺癌も念頭に置き，初診時に見逃さないことを強調したい．

治療方法については手術による切除術が原則であり，内外肛門括約筋間を中心として進展することを考慮すると，腹会陰式直腸切断術が原則である．その際，会陰部操作で十分なsurgical marginをとることが重要である．また最近では，肛門腺由来の腺癌をはじめ肛門管癌で肛門周囲皮膚にPaget病変を伴う症例が報告[14)15)]されており，肛門周囲皮膚の性状にも十分注意する必要がある．問題は鼠径リンパ節郭清の問題であるが，両側の鼠径リンパ節郭清では著しい社会生活の制限を受け，その侵襲が大きなことから全例に予防的郭清を行うことには否定的な意見[16)17)]が多い．当科でも侵襲面を考慮し，明らかに鼠径リンパ節腫大を認める症例を除き，予防的鼠径リンパ節郭清は行っていない．しかし肛門腺由来腺癌を含めた肛門管癌における鼠径リンパ節転移率は25～30％前後と高く[2)10)16)]，隅越ら[18]は浅鼠径リンパ節郭清にとどめるなら障害も少

ないため，原則として浅鼠径リンパ節までの郭清は行うとの立場を明確にしている．今後は肛門管癌における予防的鼠径リンパ節郭清の意義についてさらに議論を深める必要があり，鼠径リンパ節郭清により真に利益を得られる症例が今少し明確にされることを期待したい．また予防的郭清を行わなかった症例のうち，鼠径リンパ節が術後に陽性となった症例の80%以上が術後1年以内に出現しているとの報告[10]もあり，この意味でも術後できるだけ頻回に鼠径部の触診を継続することを忘れてはならない．加えて，今回自験例では行っていないが，放射線あるいは化学療法の有用性についても今後の検討課題であると思われる．

稿を終えるにあたり，病理学的御指導を賜りました当院病理診断科，荒木章伸先生ならびに齋木茂樹先生に深謝いたします．

文　献

1) Boman BM, Moertel CG, O'connell MJ et al: Carcinoma of the anal canal. Cancer 54：114—125, 1984
2) 林　賢，廣田映五，板橋正幸ほか：肛門管癌の臨床病理学的検討．日消外会誌　22：2414—2420, 1989
3) Morson BC, Dawson IMP: Gastrointestinal pathology. 2nd edition. Blackwell, Oxford, 1979, p741—756
4) Nigro ND: An evaluation of combined therapy for squamous cell cancer of the anal canal. Dis Colon Rectum 27：763—766, 1984
5) Morson BC: Histological typing of intestinal tumours. No. 15. Geneva, WHO, 1976
6) Sobin LH, Wittekind C: TNM classification of malignant tumours. 5th edition. Wiley-Liss, New York, 1997, p70—73
7) Rosser C: The etiology of anal cancer. Am J Surg 11：328—333, 1931
8) Rosser C: The relation of fistula in ano to cancer of the anal canal. Trans Am Proc Soc 35：67—71, 1934
9) 馬場正三，村山憲永：肛門部の悪性腫瘍について．日本大腸肛門病会誌　26：325—330, 1973
10) 隅越幸男：肛門管癌に関するアンケート調査報告．日本大腸肛門病会誌　35：92—97, 1982
11) Abel ME, Chiu YSY, Russel TR et al: Adenocarcinoma of the anal gland, result of a surgery. Dis Colon Rectum 36：383—387, 1993
12) Jensen SL, Shokouh-Amiri MH, Hagen K et al: Adenocarcinoma of the anal ducts, a series of 21 cases. Dis Colon Rectum 31：268—272, 1988
13) 安井昌義，柳生俊夫，三嶋秀行ほか：肛門腺由来粘液腺癌15例の検討．日消外会誌　29：1526, 1996
14) 平井　孝，加藤知行，小林建司ほか：Pagetoid spread を呈した肛門腺由来の肛門管癌の1切除例．手術　46：1767—1770, 1992
15) 望月能成，石原伸一，山崎安信ほか：肛門周囲 Paget 病変を伴う肛門肝癌の1例．日本大腸肛門病会誌　51：98—102, 1998
16) Prioleau PG, Allen MS, Roberts T: Perianal mucinous carcinoma. Cancer 47：1295—1299, 1977
17) Northover JMA: Anal cancer. Edited by Fielding LP, Goldberg SM. Surgery of the colon and anus. 5th edition. Butterworth-Heinemann, Oxford, 1993, p865—870
18) 隅越幸男，岡田光生，岩垂純一ほか：肛門管癌．外科　47：1220—1225, 1985

A Case Report of Mucinous Carcinoma of the Anal Gland

Seiji Ohhigashi, Shinichirou Ogawa, Shintarou Sakurai, Takeki Nishio and Kenjirou Arakawa[1)]
Department of Surgery, St Luke's International Hospital
[1)]Arakawa Clinic

A 70-year-old female who complained of anal pain and rectal bleeding was told that she had an anal tumor by a local physician and was referred to our hospital. Endoscopy revealed a tumor located above the dentate line on the right upper side. Abdominoperineal resection and wedge resection of the posterior wall of the vagina were performed. The tumor was expophytic, growing between the internal and external sphincter muscle, and histologically diagnosed as mucinous carcinoma originating from anal gland. The carcinoma was 27 × 15 × 18 mm in size, and $a_1n_0H_0P_0M(-)$ stage II. Inguinal lymph node dissection was performed 5 months later because of metastasis to the right inguinal lymph nodes. Mucinous carcinoma of an anal gland is rare, and distant metastasis including inguinal lymph node metastasis and local recurrence is likely to occur. The initial symptoms of this lesion are so similar to those of perianal benign disease, such as hemorrhoids, that accurate diagnosis in the early stage is very important.

Reprint requests: Seiji Ohhigashi　Department of Surgery, St Luke's International Hospital
9-1 Akashi-chou, Chuuou-ku, Tokyo, 104-8560 JAPAN