日消外会誌　31（11）：2288～2291，1998年

# 膀胱ヘルニアの１例

医療法人　寺田病院
児玉　雅治　　板野　　聡　　寺田　紀彦
堀木　貞幸　　後藤田直人

患者は62歳の男性．60歳のとき両側鼠径部ヘルニアの手術を受けたが，術後１か月目より右鼠径部から右陰嚢に腫瘤の脱出を認め，排尿異常も出現した．CT では右陰嚢内に腫瘤陰影が認められ，脱出したものは膀胱と腸管が考えられた．術中，右鼠径部内側に小さなヘルニア嚢を認め，術前に触れた手拳大の腫瘤はヘルニア内容とは別のものと判断し，膀胱内留置カテーテルに生食を注入したところ，腫瘤は膨張したため腫瘤が膀胱であると判断し，切除することなく還納した．鼠径ヘルニア，もしくは大腿ヘルニアの手術に際して本症の存在を念頭におくことも必要と考えられる．また，術中にヘルニア嚢以外の腫瘤を認めた場合，安易に切除せず，膀胱などの可能性を考慮すべきで，確認は膀胱内カテーテルへの注入法が容易で有用であると考えられた．

**Key words:** bladder hernia, inguinal hernia

## 緒　言

膀胱ヘルニア（以下，本症）は膀胱壁の一部，もしくはすべてが脱出したものをいい，その報告はまれである．われわれは CT で膀胱ヘルニアを疑い，術中に膀胱内に生食を注入することで膀胱の脱出を確認しえた本症の１例を経験したので，若干の文献的考察を加えて報告する．

## 症　例

患者：62歳，男性

職業：農業

主訴：右鼠径部腫瘤

家族歴・既往歴：特記すべきことなし．

現病歴：60歳のとき両側鼠径ヘルニアのために他院にて両側とも手術を受けたが，術後１か月目より右鼠径部から右陰嚢内に腫瘤が脱出するようになり自力で用手的に還納していた．また同時期より，頻尿となり意志とは無関係に尿が出るようになり，右陰嚢を握ることによって排尿が促進されることもあった．平成９年４月26日になって，腫瘤が脱出したまま自力では還納不可能となったため，同日に当院を受診した．

入院時現症：身長155.5cm，体重87.5kg と肥満体型であった．陰嚢は手拳大に腫脹しており，内容物を用手的に還納可能であったがすぐに脱出した．

検査成績：一般検血で異常なく，血液生化学では CPK が322IU/ml と上昇している以外，肝機能・腎機能・膵機能・電解質などは正常であった．尿検査でタンパクが陽性であった．

胃透視後の小腸大腸追跡 X 線検査で，S 状結腸の右鼠径部から陰嚢内への脱出が認められた（**Fig. 1**）．術

**Fig. 1** Gastrointestinal X-ray examination before operation. Gastrointestinal series revealed prolapse of sigmoid colon to a right scrotum (arrow).

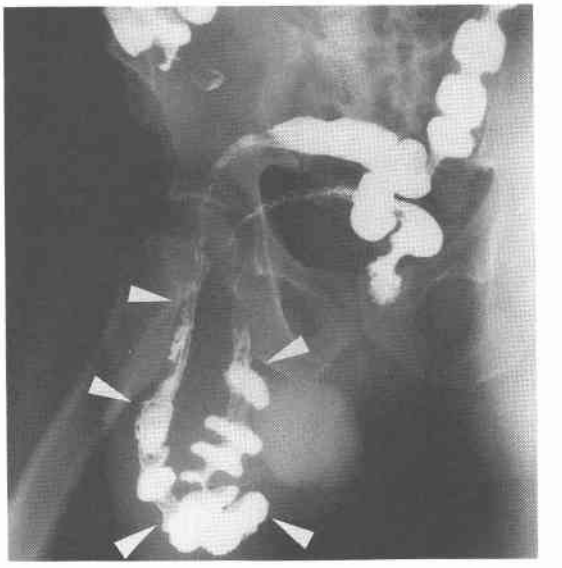

＜1998年７月22日受理＞別刷請求先：児玉　雅治
〒518-0441　名張市夏見3260－１　医療法人寺田病院

前CT検査では，右陰嚢内に膀胱から連続するlow density mass shadowが認められ，さらに腸管と思われる充実性のmassも認められた．このため，脱出している内容として膀胱と腸管が考えられた(**Fig. 2**)．

手術所見：1997年5月9日に全身麻酔下に手術を施行した．右鼠径部に皮切を加え，外複斜筋腱膜を露出したところ，内鼠径輪と外鼠径輪は開大して一体化していた．深鼠径輪の内側に術前に触れた腫瘤にしては小さなヘルニアザックがあり，これを高位結紮した．腸管は還納しておりヘルニアザックの内容物は認めなかった．さらにその内側に手拳大の腫瘤を認めた．この時点で術前に触れた手拳大の腫瘤の大半はヘルニア内容とは別のものと確認された．この腫瘤が膀胱である可能性を考え，膀胱内に留置したカテーテルから逆行性に生食を入れたり抜いたりしたところ，拳大の腫瘤は膨張・縮小したため，これを膀胱と確診し，この腫瘤を切除することなく還納し，鼠径管の後壁を補強して手術を終了した．鼠径管の後壁は癒着がなく前回の手術は後壁補強が不十分であったと推測された．

術後DIP：右尿菅，右腎盂がわずかに拡張しているのみで明らかな狭窄，閉塞などの異常は認められなかった．また，膀胱は正常な部位に認められた（**Fig. 3**)．

術後CT検査：膀胱はCT検査でも正常部位に復しており，腎臓・尿管に異常は認められなかった（**Fig. 4**)．

術後経過：排尿症状は改善し，ヘルニアの再発もなく経過した．現在，外来にて経過観察中である．

## 考　察

本邦での膀胱ヘルニアの報告はまだ少数で，三宅ら[1]が31例を集計しており舟生ら[2]の1例，池田ら[3]の1例，木村ら[4]の2例を加えると自験例は36例目と思われる．本邦では，年齢について記載のある34人中40歳以上が25人，20歳未満は9人であり，性別では記載のある35人中男性が28人で，女性が7人と，高齢の男性に圧倒的に多く発生していた．滑脱経路として男性では鼠径部が多く，女性では大腿部が多いといわれている[2]．

症状としては，多くは無症状であるが局所腫瘤とともに二段排尿，排尿困難，頻尿，残尿感などの排尿障害が起こるといわれている[2]．自験例でも頻尿・失禁などの症状がみられ，本症を疑う重要な所見と思われた．

本症の原因として舟生ら[2]は，①腹壁の先天性もしくは後天性原因による脆弱化，②膀胱壁ならびに膀胱

**Fig. 2** CT revealed prolapse of intestine (a～d) and bladder (a～d) to a right scrotum.
arrow : urinary bladder

| a | b |
|---|---|
| c | d |

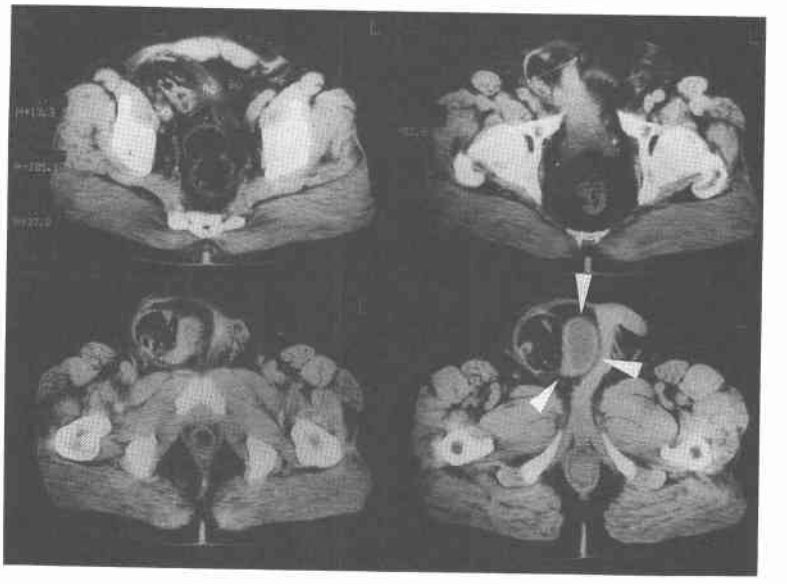

筋の先天的異常，および膀胱の癒着，瘢痕形成など後天的異常，③前立腺肥大症，膀胱頸部の硬化などの膀胱頸部以下の尿流通過障害による膀胱の拡張，膀胱壁の弛緩，④膀胱前腔への脂肪組織の堆積，⑤膀胱内圧の上昇，をあげている．さらに，本症の報告された症例の多くは肥満体型をしており，自験例と同様に木村ら[4]が指摘するように肥満も大きな原因と思われる．自験例は前回手術で後壁補強が不十分であった可能性があり，腹壁が脆弱のままであり，さらに過度の肥満で腹圧が強かったために膀胱が脱出したと考えられる．

**Fig. 3**　After an operation, intravenous pyelography revealed no stenosis and obstruction of ureters. The bladder returned to the normal position.

膀胱ヘルニアは腹膜との関連により腹膜側型，腹膜外型，腹膜内型に分類されている（**Fig. 5**）．Wakelyら[5]によると膀胱ヘルニア75例のうち腹膜側型48例，腹膜外型24例，腹膜内型3例であったと報告している．自験例は腹膜側型であると考えられた．

治療は一般のヘルニアに準じ，滑脱臓器の還納あるいは切除と滑脱経路の閉鎖といった根治的手術を行う

**Fig. 5**　The bladder hernia is classfied to three types according to the diffrence of a relation between a bladder and a peritoneum

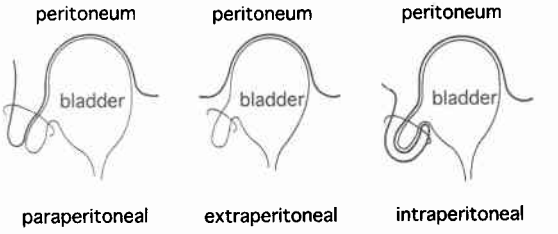


refer to literature No.2

**Fig. 4**　CT After an operation revealed the bladder in normal position.

ことである．膀胱壁の切除について Thompson ら[6]はヘルニア内に腫瘤があるか壊死がある場合に適応としている．またあわせて，前立腺肥大症など膀胱の拡張，弛緩をきたす原因があればそれを除去しなければならないといわれている[1)2)4)6)]．一方，外科領域において鼠径ヘルニアの手術の際に膀胱の損傷が問題となることがあり[1)4)]，鼠径ヘルニアもしくは大腿ヘルニアの手術に際して本症の存在を念頭におくことが重要に思われる．このため，鼠径ヘルニア・大腿ヘルニアの症例に接した場合，本症も疑い排尿症状について詳しく問診をとる必要があると考えられる．また，術中にヘルニア嚢以外の腫瘤を認めた場合，安易にその腫瘤を切除せずに膀胱の可能性も考慮し，膀胱内にバルーンカテーテルを留置し生食を注入し，腫瘤の大きさの変化を確認して膀胱かどうかを確かめるのは診断上容易かつ非常に有効であると考えられた．

なお，この論文の要旨は第51回日本消化器外科学会総会（東京）にて発表した．

## 文　献

1) 三宅茂樹，武田繁雄，武田祐輔ほか：膀胱ヘルニアの1例．西日泌　50：1969—1973，1988
2) 舟生富寿，白岩康夫，大和健二：再発性膀胱ヘルニアの1治験例．臨泌　22：443—448，1968
3) 池田達夫，出村　幌，秋田康年ほか：膀胱ヘルニアの1例．日泌会誌　62：652—653，1971
4) 木村元彦，片山靖士，高野　崇ほか：膀胱ヘルニアの2例．泌外　3：757—759，1990
5) Wakely CPG, Lond DS: Treatment of certain types of external herniae. Lancet 1：822—826, 1940
6) Thompson JE, Taylor JB, Nazarian N et al: Massive inguinal scrotal bladder hernias: a review of the literature with 2 new cases. J Urol 136：1299—1301，1986

## A Case Report of Bladder Hernia

Masaharu Kodama, Satoshi Itano, Norihiko Terada,
Sadayuki Horiki and Naoto Gotohda
Department of Surgery, Terada Hospital

A 62-year-old Japanese man was referred to our hospital because of a giant bulge in the right inguinal region and pollakiuria. By computed tomography a bladder hernia was found. At surgery, a tumor, 10 × 10 cm in size, was found in the right inguinal region and this was suspected to be a bladder. When water was poured into the bladder, the tumor was expanded. Therefore this tumor was diagnosed as a bladder and inguinal herniorrhaphy was performed safely without resection of the bladder. At treatment of an inguinal hernia, bladder hernia must be considered. Taking a history about a patient's urinary habit before an operation is important. And during the operation, pouring water into the bladder is useful for diagnosis of bladder hernia.

**Reprint requests:** Masaharu Kodama　Department of Surgery, Terad Hospital
3260-1 Natsumi, Nabari, 518-0441 JAPAN