日消外会誌　31 (11)：2292～2296，1998年

臨床経験

診断的腹腔鏡にて胃癌腹膜再発の早期診断が可能であった1例

神奈川県立がんセンター外科第3科
小林　理　鈴木　一史　吉川　貴己　利野　靖
円谷　彰　西連寺意勲　本橋　久彦

胃癌の腹膜再発の早期診断は困難である．我々は診断的腹腔鏡（以下，DLと略記）にて腹膜再発の早期診断が可能であった1例を経験したので報告する．症例は平成4年9月に胃癌にて根治度Bの手術が施行された．術後5年5か月後の平成10年2月に上腹部痛を訴えた．CTとUSでは胆石を認めたのみであった．血清CEAが4.5ng/mlと上昇しており，入院精査となった．再入院後の検査では再発所見はなかった．腹痛は持続していたためにDLを施行した．所見はダグラス窩に径2mmの3個の結節を認めた．2個の肉眼所見は表面と辺縁の不整を認めた．その近接所見は腹膜の血管からコイル状の毛細血管が結節に流入していた．結節は肉眼所見から腹膜播種と診断し，鏡視下に摘出した．病理所見は胃癌の腹膜再発であった．DLは開腹に比べ容易に腹腔内を観察可能で，小播種巣の拡大観察も容易で，腹膜再発診断および治療方針確定に低侵襲で有用な手技である．

Key words: peritoneal recurrence of gastric cancer, diagnostic laparoscopy

はじめに

胃癌の再発診断は画像診断を中心に行われている．再発部位の多くは腹膜であるが，その早期診断は困難である．そこで我々は腹膜再発の疑われた症例に対して診断的腹腔鏡（diagnostic laparoscopy；以下，DLと略記）を試みてきた．今回はDLによって腹膜再発の早期診断が可能であった症例を経験したので報告する．所見の記載は胃癌取扱い規約（改訂第12版）に基づいた[1]．

症　例

症例：46歳，男性

経過：平成4年9月胃癌にて胃全摘兼膵脾合併切除，空腸間置術を施行された．術前血清腫瘍マーカーはCEAが1.1ng/ml，CA19-9が6.0U/mlで正常値であったがAFPは47.2ng/mlと高値であった．胃切除標本の病理所見はtub2を主体とし，一部にpor2を認めた（**Fig. 1**）．深達度はseiで，n_1，ly_1，v_0で根治度BのstageIIIbであった．退院後は経口抗癌剤の服用にて外来通院していた．

術後5年5か月後の平成10年2月4日の外来受診時に食後の上腹部痛を訴えた．2月17日のCTおよびUS検査は胆石を認めたのみで，腹水や肝転移および大動脈周囲リンパ節再発は認めなかった．血清腫瘍マーカーのCEAが4.5ng/mlとやや高値を示したため検査目的で3月13日に再入院した．

入院後の精査として胸腹部X線検査，消化管内視鏡検査，骨シンチグラフィーなどが行われたが，再発の所見は認めなかった．血清腫瘍マーカーはCEAが5.1ng/mlと再上昇していたが，AFPは11.5ng/ml，CA19-9は6.8U/ml，CA125は7.0U/mlといずれも正

Fig. 1　Histological findings of the stomach shows tubular adenocarcinoma (tub2) and poorly differentiated adenocarcinoma (por2) (H.E. ×100).

＜1998年7月22日受理＞別刷請求先：小林　理
〒241-0815　横浜市旭区中尾1－1－2　神奈川県立がんセンター外科第3科

常値であった．軽度の腹痛は持続していた．従来の検査では再発の所見は認めなかったので，DL を 3 月24日に行った．

DL は全身麻酔下に施行し，12mm の光学視管挿入用トロッカーを正中創下縁右側に挿入した．鏡視下所見は正中創への腸管癒着を認めたが，腹水はなかった．ダグラス窩右側は 2 個の白色の小結節を認めた（**Fig. 2**）．ダグラス窩左側は 1 個の白色の小結節を認めた（**Fig. 3**）．結節の長径はいずれも2mm であった．Fig. 2 の a の結節は半球状に隆起し，表面平滑で辺縁に不整な所見はなかった．一方，Fig. 2 の b の結節は平板状隆起で辺縁は不整であり，近接所見では毛細血管の結節内への流入を認めた（**Fig. 4**）．Fig. 3 の結節の近接所見は腹膜の血管からコイル状の毛細血管が結節に流入していた（**Fig. 5**）．肉眼所見から Fig. 2 の b および Fig. 3 の結節は播種を疑い，鏡視下に摘出した．病理所見は胃癌の腹膜転移であった（**Fig. 6**）．4 月 3 日の退院後は外来にて CDDP＋5FU の化学療法を行っている．

Fig. 2 Diagnostic laparoscopy reveals two small nodules on the right side of Douglas pouch (black arrows). Arrow "a" indicates a nodule with smooth surface and clear margin.

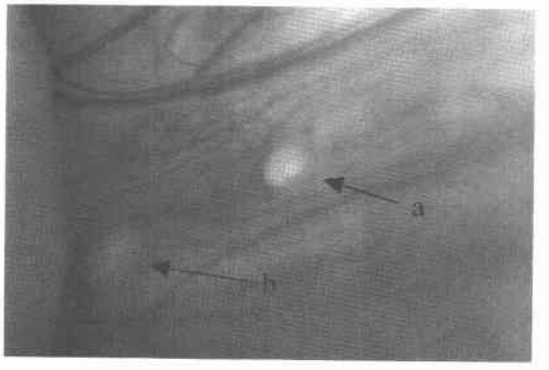

Fig. 3 Diagnostic laparoscopy reveals the small nodule on the left side of Douglas pouch.

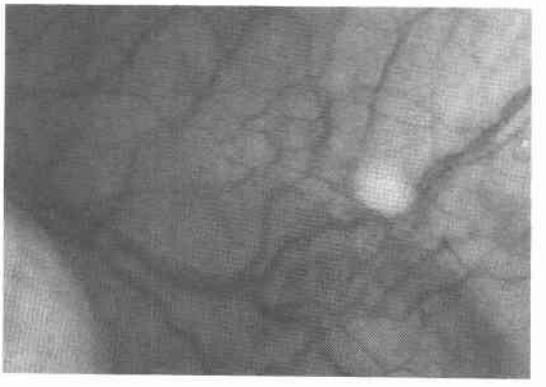

Fig. 4 Close-up of arrow "b" in Fig. 2 exhibits a flat nodule with irregular margin and neovascularization.

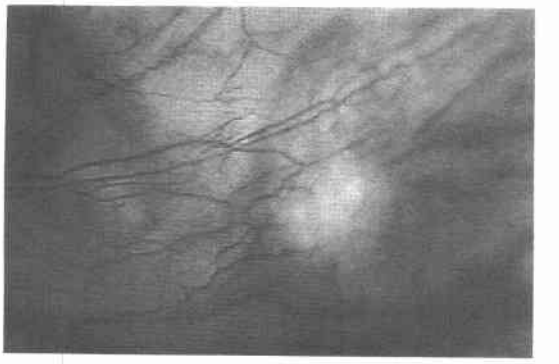

Fig. 5 Close-up of Fig. 3 indicated the coiled-vessels going into the nodule.

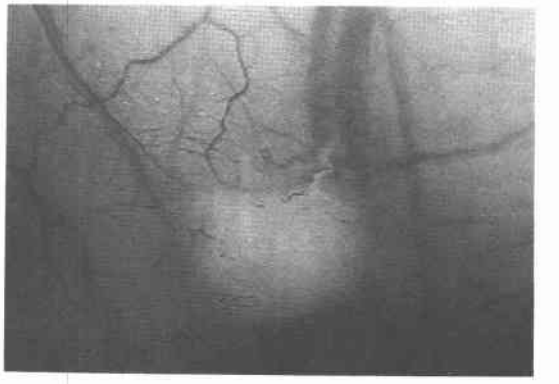

考　察

胃癌の治療成績の向上は梶谷の提唱した系統的リンパ節郭清[2]が標準術式として確立したことによるところが大きい．その結果，進行癌の生存率は上昇し，局所再発率が低下した[3]．しかし，早期癌に比較して進行癌の治療成績は満足できるものではない．その要因は早期癌に低頻度の腹膜再発[4)5)]が進行癌では40%以上の高頻度となっているからである[6)~8)]．腹膜再発の制御は進行癌の治療で最も大きな課題である．

腹膜再発危険群は漿膜浸潤例[8)]で，その露出面積の広い例[9)]や腹腔内洗浄細胞診（以下，cy と略記）陽性例[10)]とされている．特に，cy 陽性例では根治度 B の切

Fig. 6 Histological findings of the peritoneal nodule demonstrated metastatic adenocarcinoma of the stomach (por 2) (H.E. ×100).

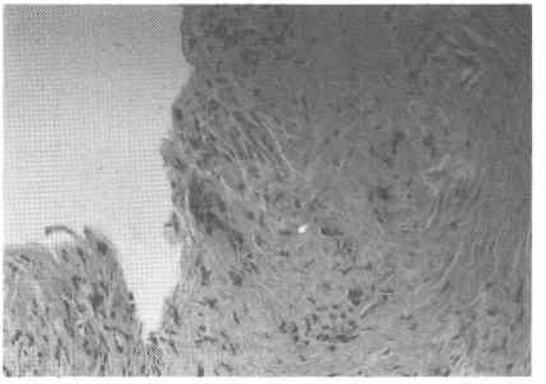

除が行えてもその生存率はcy陰性例よりも有意に低率である[11]．cy陽性例の腹膜再発率はcy陰性例よりも有意に高率であり[10]，梨本ら[12]の報告ではP0，cy陽性例の73.9%に腹膜再発を確認している．腹膜再発危険群の特定は可能となってきたが，それらの症例に対するコンセンサスの得られた有効な治療法および再発の早期診断法はない．

胃癌の再発診断はCTなどの画像診断が中心である．肝を含む血行性再発やリンパ行性再発は画像診断で転移を早期かつ正確に診断可能になった．特に，肝再発例は画像診断以前に血清腫瘍マーカーの上昇を認める症例がある[13]．一方，腹膜再発例の血清腫瘍マーカー陽性率は他の再発形式よりも低く[14]，画像診断も困難である．当院で経験した腹膜再発例の確定診断は他の再発形式に比較して開腹手術によるものが圧倒的に多い[8]．多くの症例が腹水貯留，イレウス，あるいは尿管狭窄などの腹膜再発末期状態で診断され，姑息的な治療を行っているのが現状である．北村ら[15]によれば腹膜再発によるイレウスに対する手術術式は播種の形態や浸潤の程度によって異なるとしている．腹膜再発は再発病型がさまざまで，病型別に症状や治療効果が異なるため[16]，再発の診断がついても開腹術が必要か否かの判断は難しく，播種が広範で単開腹に終わる症例も多い[8]．中島ら[6]によれば腹膜再発例での根治切除率は7.9%にすぎなかった．古河ら[17]は転移性腫瘤を切除しえた症例の再発後生存期間の中央値は15月と吻合や腸瘻の6月よりも良好であったと報告している．腹膜再発例は治癒不可能な症例が大部分を占めているが，再発の早期診断によって適切な治療による延命やquality of life（以下，QOLと略記）の改善を得られる症例もある．したがって，腹膜再発診断は再発の有無だけでなく，再発病型を正確に診断する必要がある．その結果，QOLを重視した治療法の選択が可能となる．

腹膜再発の早期発見の補助診断として血清腫瘍マーカーの測定が行われており，中でもCA125は有用とされている[18]．高橋ら[19]によればCA125は腹膜再発例の72.2%もが陽性であり，さらに腹膜再発時陽性26例中19例（73.1%）が画像診断前に陽性化していたと報告している．しかし，腹膜播種に対する陽性率は24.1%と低い報告もある[12]．最近，癌の進展との関連が指摘されるようになったマトリックスメタロプロテアーゼインヒビター（tissue inhibitor of metalloproteinase；以下，TIMPと略記）の血清中濃度は未分化型癌に高いと報告され，腹膜播種との関連が注目されている[20]．本例の再発時のTIMP-1は126ng/ml（基準値；108～223ng/ml）と正常値であった．腹膜再発の早期診断に有用か否かはさらなる検討を要する．今回経験した症例の再発診断はCEAの上昇から行われたが，2個の小播種巣による上昇とは考えにくい．DL後のCEAは4.1ng/mlに低下したが正常値には回復していない．他の腫瘍マーカーはDL後も正常値だが，術前AFP高値例でもあるので厳重な経過観察を行っている．

試験腹腔鏡（exploratory laparoscopy）は進行消化器癌の術前進行度検査として行われ，胃癌術前の腹膜播種の検索に有用とされている[21]．我々は1994年より腹膜再発が疑われる症例にDLを全身麻酔下の気腹法で行ってきた[22]．

我々の施行しているDLの手技は術前に正中創下端の臍下部周囲の腸管癒着の状態をCTやUSで確認し，光学視管挿入用トロッカーを小開腹法で挿入している．トロッカー挿入部位は正中創下端としているが，同部に腸管癒着を認めたときには正中創下端右側で挿入している．腹腔内の鏡視下検索は30度の光学視管を用い，右上腹部より開始し，右側腹部，骨盤腔，左側腹部，左上腹部の順に反時計回りに行っている．術後症例は腸管癒着のために腹腔内の検索が困難と考えていたが，現在までに17例に施行し，検索不能例は2例であった．正中創周囲は全例に癒着を認めた．初回手術野は横行結腸の癒着により観察困難な症例を多数認めたが，それ以外の部位の検索は容易であった．腹膜再発例の特徴は本例のように初回手術時の主病巣の深

達度t3以上が8割を占め，再発時には腹痛や亜イレウスなどの腹部症状を有する例が大多数であることから[8]，腹膜再発疑診例にDLをスクリーニング的に活用すれば早期診断例の増加が期待される．また，DLによる再発診断は本例のように従来では不可能な小結節の肉眼的および病理学的診断が可能となる．

腹膜播種性転移は，腫瘍細胞の腹腔内への離散，腹膜への生着，生着部位での増殖により成立する．生着した腫瘍細胞は血管新生がなければ，1～2mm³以上には成長できないことが報告されており[23]，腹膜播種の肉眼診断には小結節に流入する新生血管の観察も重要である．

腹膜再発疑診例に対するDLは開腹に比べ容易に腹腔内を観察可能であり，再発の有無，播種の状態および治療方針確定に低侵襲で有効な手技である．さらに，鏡視下では小さな播種の拡大像によって新生血管の観察が可能となる．今後は今回経験したような小さな播種の肉眼的診断基準も必要となるであろう．

文　献

1) 胃癌研究会編：胃癌取扱い規約．改訂第12版．金原出版，東京，1993
2) 梶谷　鐶：胃癌に於けるリンパ系統の徹底的廓清法に就て．日外会誌　54：464—466，1953
3) 片井　均，丸山圭一，笹子三津留ほか：胃癌の標準手術と治療成績．外科治療　78：9—20，1998
4) 小林　理，岡田賢三，西連寺意勲ほか：早期胃癌切除後再発死亡例の検討．外科　52：911—915，1990
5) Sano T, Sasako M, Kinoshita T et al: Recurrence of early gastric cancer. Cancer 72：3174—3178，1993
6) 中島聰總，大山繁和，太田恵一朗ほか：再発胃癌の治療と問題点．カレントテラピー　14：58—64，1996
7) Katai H, Maruyama K, Sasako M et al: Mode of recurrence after gastric cancer surgery. Dig Surg 11：99—103，1994
8) 円谷　彰，小野寺誠悟，利野　靖ほか：胃癌腹膜再発の診断と治療に関する臨床的研究．日外科系連会誌　22：23—28，1998
9) 北村正次，荒井邦佳，岩崎善毅：胃癌の腹腔内洗浄細胞診の実態と腹腔内化学療法に関する研究．日外科系連会誌　22：19—22，1997
10) 坂東悦郎，竹下八洲男，吉本勝博ほか：胃癌手術時における腹腔内洗浄細胞診の意義に関する検討—Coxの比例ハザードモデルを用いた予後規定因子としての検討—．日消外会誌　31：929—934，1998
11) 小林　理，奥川　保，岡田賢三ほか：漿膜面浸潤胃癌に対する腹膜播種性転移の予防と治療．癌の臨　38：1089—1094，1992
12) 梨本　篤，田中乙雄，佐々木壽英：胃癌の腹膜播種に対する治療戦略．日外科系連会誌　22：169—178，1997
13) 小林　理，鈴木一史，高橋　誠ほか：進行および再発胃癌の集学的治療成績の評価．日外科系連会誌　21：956—961，1996
14) 小林　理，小野寺誠悟，利野　靖ほか：治癒切除胃癌の再発診断における血清腫瘍マーカーの有用性．腫瘍マーカー研会誌　10：49—50，1995
15) 北村正次，荒井邦佳，岩崎善毅：胃癌の腹膜播種性転移によるイレウスに対する手術術式の選択．日外科系連会誌　23：199—203，1998
16) 神前五郎，岩永　剛，田中　元ほか：胃癌根治術後の腹膜再発について．癌の臨　22：834—840，1976
17) 古河　洋，平塚正弘，岩永　剛ほか：胃癌の再発形式からみた初期治療の問題点．消外　12：1525—1530，1989
18) 植木　匡，梨本　篤，佐々木壽英：進行胃癌における血清CA125の臨床病理学的検討．日臨外医会誌　55：1932—1937，1994
19) 高橋　豊，菅　敏彦，磨伊正義：胃癌における血清CA125測定の臨床的意義—特に腹膜播種との相関—．癌と化療　19：975—979，1992
20) 窪地　淳，島田　敦，松井英男ほか：胃癌の浸潤・転移における間質の意義—スキルス胃癌と非スキルス胃癌とを対比して—．日消外会誌　31：979—983，1998
21) 小西敏郎，平石　守，万代恭嗣ほか：胃癌の試験腹腔鏡．小西敏郎 編．オペナーシング'94夏季増刊内視鏡手術マニュアル．メディカ出版，大阪，1994，p140—143
22) 円谷　彰，小林　理，西連寺意勲ほか：胃癌腹膜再発に対する診断的腹腔鏡の有用性．日癌治療会誌　31：1062—1066，1996
23) Folkman J: Angiogenesis in cancer, vascular, rheumatoid and other disease. Nat Med 1：27—31，1995

A Case of Peritoneal Recurrence of Gastric Cancer Early Detected with a Diagnostic Laparoscopy

Osamu Kobayashi, Kazufumi Suzuki, Takaki Yoshikawa, Yasushi Rino,
Akira Tsuburaya, Motonori Sairenji and Hisahiko Motohashi
Department of Surgery, Kanagawa Cancer Center Hospital

Diagnosis of the peritoneal recurrence at an early stage is difficult in gastric cancer. Here we report a case of peritoneal recurrence detected early by diagnostic laparoscopy. In September, 1992, curative resection was performed for gastric cancer. Epigastralgia was appeared in February, 1998, 65 months after surgery. Abdominal ultrasonography and computed tomography indicated no abnormal findings except gall stones. The serum concentration of carcinoembryonic antigen was 4.5 ng/ml being slightly elevated. Diagnostic laparoscopy revealed three nodules with the diameter of approximately 2 mm in the Douglas pouch. Macroscopically, an irregular surface and margin and neovascularization were found in two of these nodules, indicating peritoneal dissemination. These nodules were endoscopically resected. Pathological examination of the nodules confirmed the peritoneal dissemination of gastric cancer. Diagnostic laparoscopy has a great advantage in the diagnosis of the peritoneal recurrence at an early stage, because it is easy and allows detailed inspection with minimal invasion.

Reprint requests: Osamu Kobayashi Department of Surgery, Kanagawa Cancer Center Hospital
1-1-2 Nakao, Asahiku, Yokohama, 241-0815 JAPAN