日消外会誌　31（12）：2350～2353，1998年

# 早期胃癌に併存した胆嚢異所性膵の１例

関西医科大学第２外科，同　病理検査科*

飯山　仁　中根　恭司　井上健太郎
佐藤　睦哉　明平　圭司　岡村　成雄
日置紘士郎　坂井田紀子*　岡村　明治*

症例は68歳の女性．主訴は特になく検診にて上部消化管透視を施行され，胃体小彎にIIc病変を指摘された．術前に施行された腹部超音波検査（以下，US）および，腹部CTで胆嚢頸部にポリープ様病変を認めたため，胃切除時に胆嚢ポリープの診断の下に胆嚢の摘出も行った．胆嚢頸部に5×5mmの漿膜下の腫瘤を認め，病理組織学的に膵腺房，導管，Langerhans島組織を有するHeinrich I型の異所性膵と診断された．

**Key words**：heterotopic pancreatic tissue, gallbladder

## はじめに

胆嚢の異所性膵組織の発見の報告は比較的まれである．今回，我々は早期胃癌に併存した胆嚢異所性膵を経験したので，若干の文献的考察を加えて報告する．

## 症　例

患者：68歳，女性

主訴：自覚症状は特になし．

既往歴：40歳と60歳時に急性膵炎で内服を受けているが詳細は不明である．

現病歴：平成７年12月の検診で上部消化管の透視を施行され，胃体部小彎にIIc様病変を指摘された．胃内視鏡検査の結果，早期胃癌と診断され，当院紹介となった．術前のスクリーニングで腹部ultrasonograpy（以下US），腹部computed tomography（以下，CT）を施行したところ，胆嚢にもポリープ様陰影が認められた．

入院時現症：身長148cm，体重50kg，理学的所見に異常を認めなかった．

入院時血液検査所見：異常を認めなかった．

腹部超音波所見：胆嚢壁の肥厚は認めず，結石も認めなかった．頸部に5×5mmの音響陰影を伴わない隆起性病変を認めた．内部は不均一でstrong echoの存在も認め，コレステロールポリープを疑った（**Fig. 1**）．

腹部CT所見：胆嚢頸部近傍に9×4mmの壁と接する内部均一の若干造影される結節を認めた．肝臓，膵臓，腎臓に異常は認めず，リンパ節の明らかな腫脹は認めなかった（**Fig. 2**）．

**Fig. 1**　Abdominal ultrasonography shows a low echoic area (white arrow)

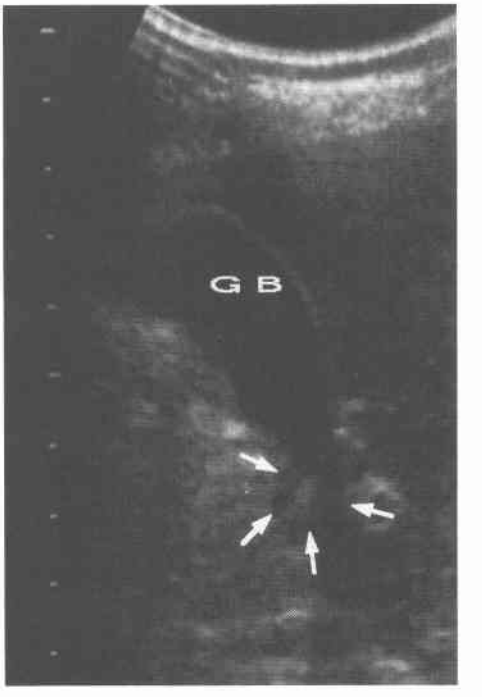


手術所見：上腹部正中切開にて開腹した．胃体部の腫瘍は触知しえず，深達度は粘膜層に留まると考えられ，また，明らかなリンパ節転移はみられず，迷走神

<1998年９月16日受理>別刷請求先：飯山　仁
〒570-8507　守口市文園町10―15　関西医科大学第２外科

**Fig. 2** Abdominal computed tomography shows a low density mass (white arrow)

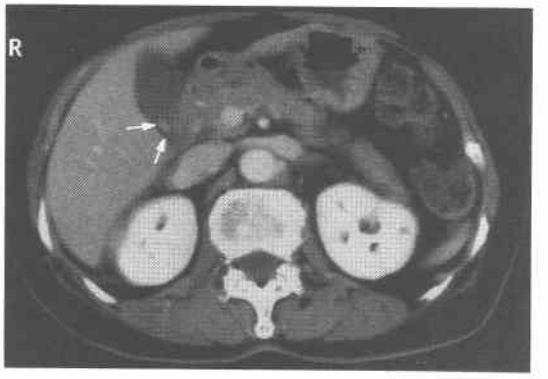


**Fig. 3** Macroscopic picture reveals a subserous tumor, 5×5mm in diameter, in the gallbladder.

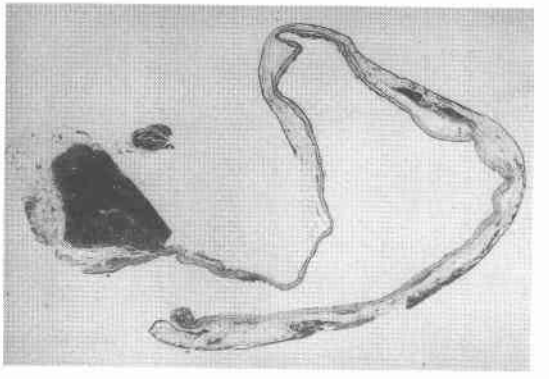

経を温存した幽門輪温存胃切除術を施行した．胆嚢に関しては炎症所見はみられなかったが，頸部に5×5mmほどの表面平滑な小腫瘤を触れたため，コレステロールポリープの可能性が高いが，悪性も否定できないため，定型的な胆嚢摘出術を施行した．

切除標本所見：胃の病変はIIcで，深達度は粘膜層に留まる早期胃癌と考えた．また，胆嚢内に結石はなく，肉眼的にも粘膜面に炎症は認めなかった．頸部近傍に表面平滑な5×5mmの漿膜下の腫瘤を認めた．

病理組織学的所見：ルーペ像では胆嚢壁は全体に萎縮性で，頸部漿膜下に境界明瞭な充実性腫瘤を認めた(**Fig. 3**)．腫瘤は胆嚢壁の固有筋層と接して，主として漿膜下に存在し，繊続性結合によって分葉状構造を示し(**Fig. 4a**)，膵外分泌腺，Langerhans島，導管の3要素からなるHeinrich I型の異所性膵であった(**Fig. 4b**)．

術後経過：経過良好で術後2週間で退院となった．現在，胃癌再発兆候なく，外来経過観察中である．

## 考　察

異所性膵は本来の膵およびその支配血管とは連続性を持たず，他臓器の中に存在する膵組織を称している．Barbasaら[1]によれば，剖検により発生頻度は0.6〜5.6%であり，発生部位は胃25.5%，十二指腸27.7%，空腸15.0%，Meckel憩室5.3%であり，その他にも非常にまれであるが胃，十二指腸，空腸，回腸の憩室や胆嚢，大，小網，腸管膜，胆管，肝臓，脾臓などにもみられている．また，胆嚢における異所性組

**Fig. 4** Histological finding shows heterotopic pancreatic tissue of the Heinrich 1 type. contained, acinus, islet (arrowhead) and duct (arrow)

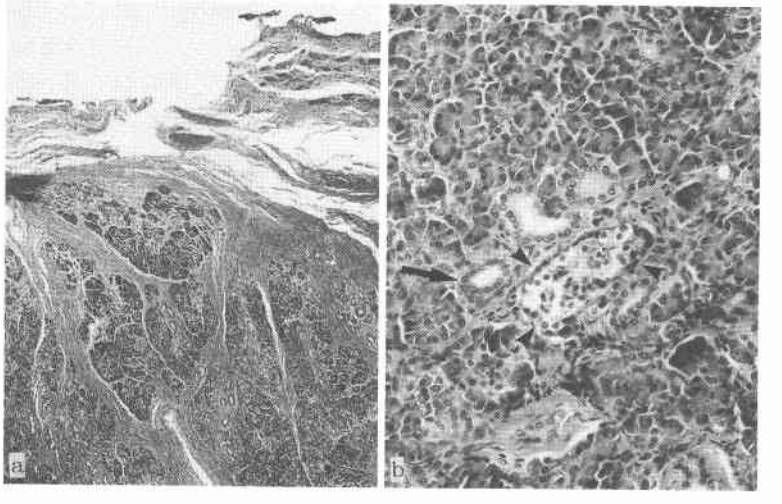

**Table 1**　Reported cases of heterotopic pancreatic tissue in the gallbladder

| | Author Year | Age Sex | Chief complaint | Location of the gallbladder | Size (mm) | Heinrich type | Stone | Cholecystitis |
|---|---|---|---|---|---|---|---|---|
| 1 | Kobayashi 1975[5] | 52 M | rt-hypochondralgia | duct m～mp | 17×7×3 | II | − | + |
| 2 | Yasunaga 1977[6] | 51 F | − | | | | + | |
| 3 | Sonobe 1978[7] | 53 F | rt-hypochondralgia | neck ss | 2×2 | II | − | + |
| 4 | Tanaka 1978[8] | 42 F | rt-hypochondralgia | body ss | 2.7×0.6 | II | + | |
| 5 | Ikoma 1979[9] | 26 M | rt-hypochondralgia | neck | 3 | II | + | |
| 6 | Muto 1980[10] | 48 F | rt-hypochondralgia | neck mp～ss | 5×3 | II | + | |
| 7 | Takano 1986[11] | 54 F | − | nefk ss | 2×1 | I | + | + |
| 8 | Sakuraba 1987[12] | 31 F | epigastralgia | duct ss | 1×1 | II | + | + |
| 9 | Mayumi 1987[13] | 38 F | epigastralgia | duct | 1×0.3<br>0.5×0.2 | III | + | + |
| 10 | Sugimoto 1989[14] | 68 M | epigastric discomfort | body ss | 5 | | + | |
| 11 | Kusida 1990[15] | 52 F | epigastralgia | duct sm～mp | 1×0.8 | II | + | + |
| 12 | Asada 1992[16] | 49 M | − | neck | 6×5×4<br>5×4×3 | I | − | |
| 13 | Nakagawa 1993[17] | 57 F | rt-hypochondralgia | body ss | 5×2×2 | I | + | + |
| 14 | Shimizu 1995[18] | 72 F | − | neck | 10×4 | | − | |
| 15 | Iiyama 1998 | 68 F | − | neck ss | 5×5 | I | − | + |

m : mucosa, sm : submucosa,　mp : muscularis propria,　ss : subserosa

織についてみると，胃，小腸，膵および肝，甲状腺組織などの報告がある．胆嚢異所性膵の報告は1916年のOtshkin[2]に始まり，検索しえた範囲では40例であり，非常にまれなものである．臨床症状は主に季肋部，上腹部痛で黄疸，胆石症の合併で胆嚢摘出を受けているが，本症例のように無症状の場合もあり，特有の症状はない．中には，急性胆嚢炎をおこし胆嚢内に出血[3]を認めたものや，穿孔[4]を起こし，胆汁性腹膜炎を発症したものも報告されている．

本邦報告例は15例である（**Table 1**）[5)~18)]．術前に診断のついた症例はなく，結石（15例中10例），炎症その他の理由による切除後に病理組織検査にて診断を得ている．また，術前の症状と異所性膵の明らかな関係はみられない．大きさに関してはすべて20mm以下であり，今回の症例のように，術前CTやUSにて存在を確認している症例はなかった．

異所性組織の成因については種々の説があるが，先天的な原因として，1）発達異常説（Developmental Anomaly），2）別形成説（Heteroplastic Differentiation），後天的な要因として，3）化生説（Metaplastic Differentiation）があり[19]，本症例に関しては，ルーペ像にみられるように，膵組織がある程度腫瘤状に一塊になっており，また，すべての膵組織の構成成分を含むこと，胆嚢粘膜面に化生変化を認めないことなどから胎生期に背側腹側両膵原基が回転癒合する過程で他臓器に迷入したとする迷入説，つまり，発達異常説と解釈するのが妥当と考える．今回の症例において，膵液による胆嚢への影響については病理診断でも，明らかな所見がなく，胆管膵管合流異常にみられるような，胆汁と膵液の接触による胆嚢癌の発生[20]を予防する意

味での，胆嚢摘出術が必要であったかどうかについては明確ではないが，他の部位の異所性膵に関して癌化の報告[21]がみられるため，切除が妥当であったと考える．

胆嚢異所性膵の発見は，報告例からも微小なものが多く，切除胆嚢の詳細な病理組織学的検索が必要である．

今回，我々は早期胃癌に併存した胆嚢異所性膵を経験した．今後さらに画像診断技術の進歩が進むことで，微小な胆嚢の病変の発見の機会が増えると考える．

## 文　献


1) Heinrich H: Ein Beitrag zur Histologie dessegen akzessorisschen Pankreas. Virchow Arch Pathol Anat **198**: 392—401, 1909
2) Otshkin AD: An accessoric pancreas locating in the wall of the ductus cysticus etc. (in Russian) Vratshebnaja Gazeta **7**: 114—119, 1916
3) Vidgoff IJ, Lewis A: Acute hemorrhage from aberrant pancreatic tissue in the gallbladder. Calif Med **94**: 317—319, 1961
4) Gregorio FG, Jorge JR: Aberrant pancreas in the gallbaldder wall with acute perforation. Prensa Med Argent **58**: 1829—1834, 1971
5) 小林政美，榊原　宣，鈴木博孝ほか：胆嚢に発生した迷入膵．日消外会誌　**8**：220—224，1975
6) 安永英孝，三好康夫，伊藤民雄ほか：胆嚢迷入膵の1例．広島医　**30**：325，1977
7) 園部　宏，大空健三，佐藤泰雄ほか：胆嚢に発生した異所性膵組織の1症例．最新医　**33**：1425—1430，1978
8) 田中紀男，草野義輝，木田栄郎ほか：胆嚢壁結石に合併した胆嚢内迷入膵の1例．日消外会誌　**11**：264，1978
9) 生駒光博，花谷勇治，飯田修平ほか：石灰乳胆汁を合併した胆嚢壁迷入膵の1例．日消病会誌　**76**：1198，1979
10) 武藤良弘，小原則博，瀬側　徹ほか：胆嚢の異所性膵組織の1例．胆と膵　**1**：1385—1391，1980
11) 高野　敵，嶋野松郎，加藤裕昭ほか：胆嚢にみられた異所性膵の1例．臨外　**41**：1349—1353，1986
12) 桜庭　清，添野武彦，伊藤誠司ほか：胆嚢に認められた異所性膵組織の1例．胆道　**3**：95—100，1989
13) 真弓俊彦，蜂須賀喜多男，山口晃弘ほか：胆嚢異所性膵組織の1例．岐阜大医紀　**35**：495，1987
14) 杉本郁夫，大塚光次郎，松田　厳ほか：胆嚢内異所性膵の1例．日臨外医会誌　**50**：2724，1989
15) 櫛田俊明，滝　真二，喜多良孝ほか：胆嚢の異所性膵組織の1例．日臨外医会誌　**57**：189—193，1996
16) 浅田康行，山村浩然，三浦将司ほか：Adenomyomatosisを合併した胆嚢異所性膵の1例．外科診療　**35**：91—95，1993
17) 中川国利，土屋　誉，桃野　哲ほか：胆嚢異所性膵組織の1例．日消病会誌　**90**：1353，1993
18) 清水輝久，島　義勝，大曲武征ほか：胆嚢癌と胆嚢カルチノイドが平存し胆嚢頸部壁に沿って異所性膵組織を認めた1例．日消病会誌　**92**：642，1995
19) Curtis LE, Sheaham DG: Heterotopic tissues in the gallbladder. Arch Pathol **88**: 677—683, 1969
20) 黒田　慧，永井秀雄，森岡恭彦ほか：膵胆管合併異常と癌合併．胆と膵　**9**：1191—1203，1988
21) 栃原正博，加藤茂治，加藤　学ほか：異所性膵上に認められた早期胃癌(II a＋II c)の1症．日消病会誌　**90**：2350，1993


## A Case of Heterotopic Pancreatic Tissue in the Gallbladder with Early Gastric Cancer


Hitoshi Iiyama, Yasushi Nakane, Kentaro Inoue, Mutsuya Sato,
Keiji Akehira, Shigeo Okamura, Koshiro Hioki,
Noriko Sakaida* and Akiharu Okamura*

The Second Department of Surgery and Department of Pathology*, Kansai Medical University



A 68-year-old woman was found to have an abnormal shadow of the stomach by upper gastrointestinal series at an annual physical examination. She was diagnosed as having gastric cancer by upper endoscopy. Abdominal ultrasonograply and a CT scan also revealed a polyp in the neck of the gallbladder. She underwent gastrectomy and cholecystectomy. A lesion in the gallbladder, 5 × 5 mm in diameter, was a subserous tumor. Pathohistological examination of the excised specimen revealed heterotopic pancreatic tissue of the Heinrich I type.



**Reprint requests:** Hitoshi Iiyama The Second Department of Surgery, Kansai Medical University
10-15 Fumizonocho, Moriguchi, 570-8507 JAPAN