日消外会誌　31（12）：2364～2368，1998年

回腸腸間膜静脈瘤からの消化管出血を来したWilson病の1例

田附興風会医学研究所北野病院外科
奥山　裕照　　岩田　辰吾　　小浜　和貴　　田中　　仁
橋田　裕毅　　中村　吉昭　　牧　　淳彦　　高林　有道

回腸腸間膜静脈瘤を原因として消化管出血を来したWilson病の1例を経験した．症例は28歳の女性．19歳時よりWilson病と診断され，小康状態であった．ところが平成8年12月13日より突然下血を繰り返したため，平成8年12月16日，精査目的に入院となった．血管造影（上腸間膜静脈相）にて右卵巣静脈とシャントを形成する回腸腸間膜静脈瘤を認め，その部位からの出血と診断し，腸間膜静脈瘤を含む回腸部分切除術を施行した．既往歴に虫垂切除術があり，腸間膜静脈瘤の発生に関与したと考えた．Wilson病を基礎疾患とする異所性静脈瘤の報告例は本邦初でまれであり報告した．

Key words: ileal varices, mesenteric varices, Wilson's disease

はじめに

近年，Wilson病はPタイプのATPase遺伝子の異常によることが明らかになり，その原因究明が進んでいる[1]．しかし，消化器外科領域で遭遇する対応はその進行した肝病態に付随した消化管出血である．今回，我々はWilson病を基礎疾患とし，回腸腸間膜静脈瘤からの出血を伴うまれな症例を経験したので，報告する．

症　例

患者：28歳，女性

主訴：下血

家族歴：親族にWilson病患者なし．

既往歴：平成3年虫垂切除術

現病歴：昭和63年Wilson病と診断された．当時，腹水およびKayser-Fleischer ring（以下，K・F-Rと略記）を認めたが，ペニシラミン経口投与にて症状軽快し，小康状態を示していた．平成8年12月13日より突然，下血を繰り返したため，平成8年12月16日，精査目的に入院となった．

入院時現症：体格は中等，眼瞼組膜に貧血を認めたが，黄疸，K・F-Rは認めなかった．剣状突起下に肝を二横指触知した．

入院時検査所見：赤血球数190×10⁴/μl，ヘモグロビン5.1g/dl，ヘマトクリット16.4％と著明な貧血を認めた．肝機能上は軽度の異常を認めた．また，血清銅27μg/dl，セルロプラスミン3mg/dl，尿中銅101.2μg/dayであった（**Table 1**）．

経過：昭和63年以後の臨床経過を**Fig. 1**に示す．ペニシラミン，亜鉛，トリエンチンの使用が継続されている．血清銅，セルロプラスミン値に著変は認めなかったが，尿中銅値に変化を認めている．臨床症状は初期治療開始以来，増悪を示していない．今回入院時の画像診断を以下に示す．

腹部血管造影X線検査：上腸間膜動脈造影の静脈相で，腸間膜静脈瘤と右卵巣静脈とのシャントを認め

Table 1　Laboratory data on admission

WBC	2,400 /mm³ ↓	RBC	190×10⁴ /mm³ ↓
Hb	5.1 g/dl ↓	Ht	16.4 % ↓
Plt	9.3×10⁴ /mm³ ↓		
PT	97 %	APTT	26.7 sec
TT	53 %		
GOT	25 IU/l	GPT	25 IU/l
ChE	98 IU/l ↓	LDH	169 IU/l
ALP	65 IU/l	T-BIL	0.5 IU/l
TP	4.7 IU/l	ALB	3.1 IU/l
AMY	88 IU/l	FBS	90 IU/l
BUN	10.8 mg/dl	Cr	0.61 mg/dl
Na	140 mEq/l	K	4.1 mEq/l
Cl	107 mEq/l	NH3	12 μg/dl
ICG15	5.6 %		
Ceruloplasmin	3 mg/dl ↓ (15-60)		
Serum copper	27 μg/dl ↓ (100-150)		
Urinary copper	101.2 μg/dl ↓ (2.5-20)		
			(normal range)

＜1998年9月16日受理＞別刷請求先：奥山　裕照
〒530-0026　大阪市北区神山町13－3　北野病院外科

たが，管腔内への造影剤の漏出は認めなかった（**Fig. 2**）．

Computed tomography（以下，CT と略記）：拡張した右卵巣静脈（**Fig. 3A**），および腸間膜静脈瘤（**Fig. 3B**）を認めた．

上・下部消化管内視鏡検査：軽度の食道静脈瘤（F1, Li, Cw, RC−）を認めるのみで，胃・十二指腸および大腸に明らかな出血点を認めなかった．

最後に小腸出血の可能性が残り，腸間膜静脈瘤が小腸内へ穿刺した可能性も念頭に置き，平成9年2月7日開腹術を施行した．

手術所見：右下腹部に既往の虫垂切除術の影響と思われる腸管と腹膜の著明な癒着を認めた．回盲部より

Fig. 1 Clinical course

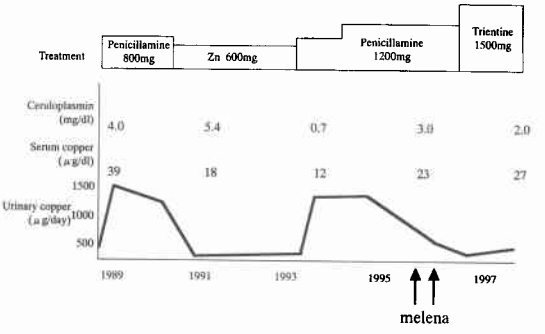

Fig. 2 Angiography demonstrated the shunt from superior mesenteric vein to right ovarian vein (white arrowheads) through varices (black arrow).

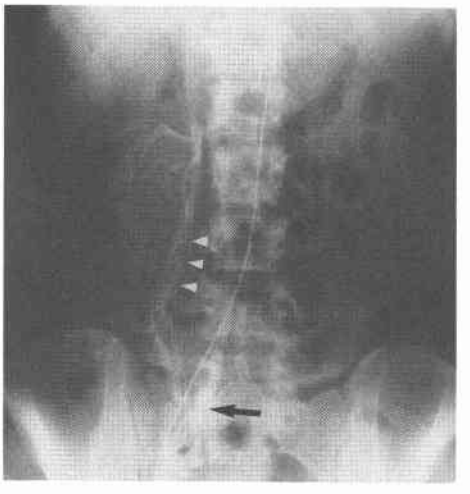

Fig. 3 A: Computed tomography (CT) showed dilated ovarian veins. B: CT showed ileal mesenteric varices.

20cm 口側の回腸において回腸静脈瘤と右卵巣静脈瘤とが漿膜面でシャントを形成していた（**Fig. 4**）．シャントおよび腸間膜静脈瘤を含めて回腸部分切除を施行した．卵巣静脈瘤は摘出しなかった．術中門脈圧は20 cmH_2O を示しており，新たな減圧術の附加は考慮しなかった．また，肝生検も同時に行った．

切除標本肉眼所見：粘膜面に直径3mm の隆起性病変を3か所に認めた（**Fig. 5**），腸間膜静脈枝よりの造影で回腸腸間膜静脈瘤を確認した（**Fig. 6**）．

病理組織所見：隆起性病変は粘膜下の腸間膜静脈瘤を示しており，内膜の不整肥厚および弾性線維の増生を示していた（**Fig. 7**）．肝生検からの所見としては粗大結節性肝硬変像を示したが，銅染色にて肝組織内に銅沈着は認めなかった．

術後経過は良好で，15か月経た現在，下血の再発はない．

考　察

回腸腸間膜静脈瘤は異所性静脈瘤に含まれる．食道・胃を除く消化管静脈瘤について過去の報告例を検討すると，1997年までに十二指腸静脈瘤は本邦（海外）132例（134例），空腸・回腸・腸間膜静脈瘤は91例（74例），結腸・直腸静脈瘤は31例（274例）となっており，

Fig. 4 Operative findings showed the shunt from ileal mesenteric varices (arrow) to right ovarian varices (arrowheads).

Fig. 5 Resected specimen: There were three submucosal varices (arrows). These measured 3mm in diameter.

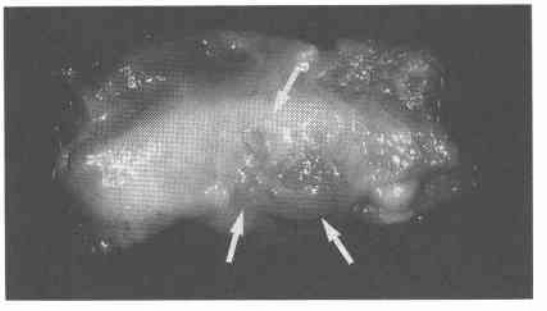

十二指腸および直腸での発生が多く認められている．本邦における空腸・回腸・腸間腸静脈瘤の報告例は1978年の石川[2]が最初で，それ以後我々の報告を含めて92例の報告がある．

成因に関する基礎疾患は，肝硬変に関するものが72%と主たるものであり，その他，特発性門脈圧亢進症5%，胆管癌術後4%，先天性因子によるもの7%となっている．

Wilson病を基礎疾患とする異所性静脈瘤は1996年

Fig. 6 Venography was performed on resected specimen.

Fig. 7 Histological finding of the ileal mesenteric varices. (Hematoxylin and eosin stained. ×2.5)

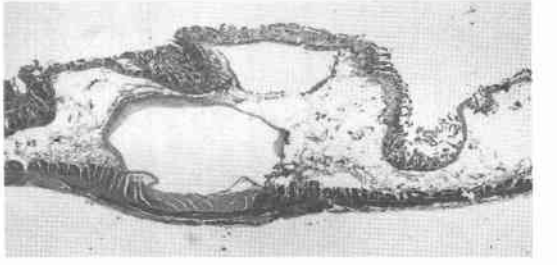

Buhler ら[3]の報告が初めてで，我々の報告は2例目となる．

さて，異所性静脈瘤からの出血の診断に関しては，上・下部消化管内視鏡検査は有効な診断方法とはなりえないとする報告が多く[4]，腹部血管造影X線検査が有効との報告が多い．しかし，静脈相でのextravasationによる確定診断を得ることは検査のタイミングの問題もあり困難である場合が多い．その他，経皮経肝門脈造影X線検査，カラードップラーによる診断の有効性を強調する考え方もある[5)~8)]．

発生の誘因として，既往手術や腹腔内炎症による腸管の癒着とする報告例が多い[9)10)]（本邦報告例92例中48例53%に手術既往を認めた）．Moncure ら[9]も腹部手術による癒着部分に副血行路が生じ，その一部が腸管壁に突入し粘膜下に静脈瘤を形成するとしている．本症例も虫垂切除の既往があり，ちょうど右下腹部の癒着部位と一致して腸間膜静脈瘤を認めたため，その発生に癒着が関与したと考えている．

しかし，シャントを形成した後，どのような要因が

異所性静脈瘤の形成から破裂へと進展させるかについての詳細は不明であるが，静脈瘤壁の菲薄化，周囲組織の脆弱化および静脈瘤内圧と内腔圧との圧較差の増大などが考えられる[11]．また経口投与されるペニシラミンの抗線維化作用も静脈瘤発症の要因として本症では特異的な病態とも考えられる．

以上より，異所性静脈瘤の発生機序に関しては，現時点ではまだ一定の見解はなく，今後の検討が必要である．

本症例においてはWilson病を基礎疾患としていることから，静脈瘤形成の特異性も考慮されるが，現時点ではそのような報告もなく単に肝硬変による門脈圧亢進のみと考えている．

最後に，腸間膜静脈瘤の一般的な治療として，腸切除が最も多く報告例の40%に見られた．その他，シャント術（9%），静脈瘤結紮（7%）などの報告があるが，結紮術のみでは全例出血したとの報告[12]もあり，静脈瘤を含めた腸切除が必要と考えられる．基礎病態である門脈圧亢進に対する附加手術の必要性も考慮されねばならないと思われるが，本症例ではWilson病が基礎疾患であったため，シャント術はむしろ禁忌と考えた．近年，消化管出血を繰り返し進行したWilson病に対しては減圧術を考慮するよりも肝移植が適応となり，本邦でも生体肝移植が行われている[13]．本症例も静脈瘤の発生の多様性を考慮すると将来的には肝移植も考慮する必要があるとも考えられる．

消化管出血を伴うWilson病に対し，本症例のようにまれではあるが腸間膜静脈瘤を原因とする場合もあり，鑑別疾患として念頭におき，十分精査する必要がある．患者は15か月経た現在，下血の再発なく，通常の日常生活に復帰している．

なお，本論文の要旨は第50回日本消化器外科学会総会において発表した．

文　献

1) Peter C, Gordon R, Johanna M et al: The Wilson disease gene is a putative copper transporting P-type ATPase similar to the Menkes gene. Nat Genet 5：327—337, 1993
2) 石川　徹：腸管膜静脈瘤．臨放線　23：301—304, 1978
3) Buhler L, Tamigneaux I, Giostra E et al: Varices ectopiques, une cause rare d, hemorragie digestive. Schweiz Med Wochenschr 126：70S—72S, 1996
4) 中沢三郎，種田　孝，鬼塚俊夫ほか：直腸・S状結腸静脈瘤の1例．胃と腸　17：97—102, 1982
5) Aagaard J, Burcharth F: Bleeding duodenal varices demonstrated by transhepatic portography. Acta Chir Scand 146：77—78, 1980
6) 佐藤博信，田中　隆，八ツ橋輝海ほか：術前経皮経肝門脈造影により診断し得た回腸静脈瘤破裂の1症例．外科診療　5：615—618, 1986
7) 久保雅子，徳丸忠昭，尾上正孝ほか：腸間膜静脈瘤の診断と治療．小児外科　20：225—231, 1988
8) Sukigara M, Koyama I, Komazaki T et al: Bleeding varices located in the second portion of the duodenum. Jpn J Surg 17：130—135, 1987
9) Moncure AC, Waltman AC, Vandersalm TJ et al: Gastrointestinal hemorrhage from adhesion-related mesenteric varices. Ann Surg 183：24—29, 1976
10) 中野秀麿，久我貴之，藤原敬且ほか：大量の吐下血を来した十二指腸静脈瘤破裂の1治験例．日臨外医会誌　51：1753—1762, 1990
11) 三條健昌，出月康夫：食道静脈瘤．臨外　44：461—470, 1989
12) 邸上幸一郎，持永瑞穂，平岡武久ほか：消化管出血を来した十二指腸静脈瘤の一治験例．日消外会誌　15：397, 1982
13) Terajima H, Tanaka K, Okajima K et al: Timing of transplantation and donor selection in living related liver transplantation for fulminant Wilson's disease. Transplant Proc 27：1177—1178, 1995

Intestinal Bleeding from Ileal Mesenteric Varices with Wilson's Disease

Hiroaki Okuyama, Shingo Iwata, Kazutaka Obama, Hitoshi Tanaka, Hiroki Hashida, Yoshiaki Nakamura, Atsuhiko Maki and Arimichi Takabayashi
Department of Surgery, Kitano Hospital, Tazuke Kofukai Medical Research Institute

We report a rare case of ileal mesenteric varices with Wilson's disease. A 28-year-old woman diagnosed as having Wilson's disease who had been treated by penicillamine and trientine for 10 years was admitted to the hospital because of recurrent melena. Abdominal angiography revealed ileal mesenteric varices shunting to the right ovarian vein. We partially resected the ileum including the varices without any additional decompression surgery. The portal vein pressure was 20 cmH_2O. The patient showed no problems 15 months after the operation. We suspected that the pathogenesis of the mesenteric varices in this case was related to a previous appendectomy.

Reprint requests: Hiroaki Okuyama Department of Surgery, Kitano Hospital, Tazuke Kofukai Medical Research Institute
13-3 Kamiyama-cho, Kita-ku, Osaka, 530-0026 JAPAN