日消外会誌　32（1）：36～40，1999年

症例報告

脳転移で初発し4年4か月後に死亡したVater乳頭部癌の1剖検例

国立大蔵病院外科，国立埼玉病院外科*

朝戸　裕　牛島　康栄*　原　彰男*　隈元　雄介*
石塚　裕人*　下山　豊　古田　一徳　栗原　直人
坂田　道生　石原　雅巳

症例は57歳の女性．頭痛，嘔気，嘔吐，歩行時のふらつきを訴えて来院した．既往歴としては5年前に子宮頸癌で根治手術を施行し，組織型は扁平上皮癌であった．

脳造影CT検査で右前頭葉に単発性の造影される腫瘤を認め脳腫瘍と診断し，腫瘤全摘出術を行った．組織学的には高―中分化乳頭状腺癌であった．

2年1か月後に，左前頭葉に再度単発性の腫瘤が認められ腫瘤全摘出術が行われた．組織学的に高分化乳頭状腺癌と診断された．

さらに1年9か月後には腋窩リンパ節に乳頭状腺癌の転移を認めた．腹部CT検査で膵周囲から大動脈周囲にリンパ節の腫脹と思われる所見を認めた．やがて黄疸も出現し，初回脳手術より4年4か月後に死亡し，剖検を行った．Vater乳頭部を中心に腫瘍があり，組織学的に高分化腺癌，Vater乳頭部癌，原発巣と診断された．

Vater乳頭部癌の脳転移はまれであり文献的考察を加え報告する．

Key words： metastatic brain tumor, cancer, ampulla of Vater

はじめに

転移性脳腫瘍で初発し，原発巣に対しては自然経過で，4年4か月後に原病のVater乳頭部癌で死亡した症例を経験したので報告する．

症　例

患者：57歳，女性，主婦

主訴：頭痛，悪心，嘔吐，歩行時のふらつき

既往歴：52歳時子宮頸癌で根治手術を施行した．組織型は扁平上皮癌であった．

家族歴：弟が胃癌のため29歳で死亡．

現病歴：2週間前より頭痛，悪心，嘔吐，歩行時のふらつきと記銘力低下が出現し当院脳外科を受診した．

初診時現症：血圧170/120mmHg，脈拍66/分，体温35.8℃，一般身体所見に異常なし．神経学的には顔面を含む左不全片麻痺を認めた．瞳孔に左右差無く，対光反射は正常であるが，両側の視神経乳頭の浮腫を認めた．髄膜刺激症状は認められなかった．

検査所見：一般採血検査および腫瘍マーカー検査（CEA, AFP）で異常を認めなかった．

頭部造影CT検査で右前頭部に周囲に浮腫を伴った単発性の腫瘤影を認め（**Fig. 1**），脳腫瘍と診断し手術を行った．

手術所見：右前頭開頭で脳腫瘍全摘出術を行った．

Fig. 1　Enhanced computed tomography of the brain showing high density tumor of right anterior lobe which is surrounded with edema.

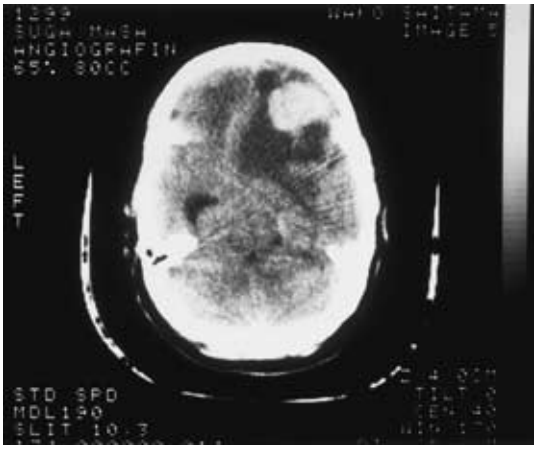

＜1998年10月14日受理＞別刷請求先：朝戸　裕
〒157-8535　東京都世田谷区大蔵2―10―1　国立大蔵病院外科

Fig. 2　Microscopic finding of the brain tumor（H.E., OBJ. 4×），well-moderately differentiated papillary adenocarcinoma.

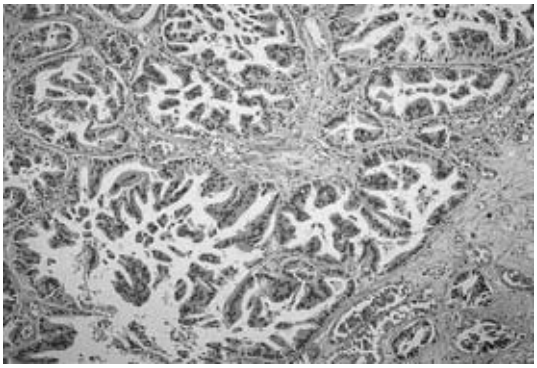

腫瘍は単発性で被膜に被われており4.4×3.5cm 大であった．

病理組織学的検査：高―中分化乳頭状腺癌（**Fig. 2**）と診断され，子宮頸癌の脳転移は否定された．他院での上部消化管造影検査で異常を指摘されておらず，胸部 X 線検査でも異常は認められず，乳房，甲状腺にも異常は認められなかった．それ以上の原発巣検索目的の検査に患者の協力が得られず，外来通院にて経過観察となった．

術後経過：脳手術より２年１か月後に失禁，自発性欠如が出現し頭部 CT 検査で対側の左前頭葉に単発性の腫瘤が認められ，腫瘤全摘出術が行われた．腫瘤は境界明瞭で4×3.5×3.2cm 大であり，病理組織学的検査で高分化乳頭状腺癌と診断され，その後も外来通院にて経過観察を行った．腫瘍マーカー検査（CEA, AFP）で異常を認めなかった．

さらに１年９か月後，初回脳手術より３年10か月後に急に腰痛，相互に癒着した左腋窩リンパ節腫脹と左乳房の腫脹と浮腫が出現し外科に依頼された．腫瘍マーカーは AFP と CA19-9は正常値であるが，CEA は5.9ng/ml（n：＜2.5）とわずかに高値であった．左腋窩リンパ節と乳腺の生検を行った．病理組織学的検査で腋窩リンパ節には乳頭状腺癌の転移を認めたが，乳腺には腫瘍は認められなかった．CT 検査で膵周囲，後腹膜腔，大動脈周囲から肺門部まで，腫大したリンパ節と思われる腫瘤影を認めた．上部消化管造影検査で十二指腸下行脚に腫瘤を認めた（**Fig. 3**）が患者の協力が得られず上部消化管内視鏡検査は行えなかった．左腋窩と腰部に40Gy の照射を行い腰痛は軽減した．

さらに１か月後には左上肢の浮腫が出現しさらに左前胸部から顔面にまで拡大し，CEA も13ng/ml と高値となった．やがて黄疸も出現し，脳転移に対する初回手術より４年４か月後に肝不全および胸腹水による呼吸不全のため死亡し，剖検を施行した．

剖検所見：Vater 乳頭開口部を中心とする5×4cm 大の潰瘍腫瘤型の腫瘍があり膵まで浸潤していた（**Fig. 4**）．総胆管との交通は保たれていたが総胆管下部

Fig. 3　Upper gastrointestinal rentogenography showing irregularity of the wall of duodenal 2nd portion.

Fig. 4　Autopsied specimen of the head of panceas. The tumor（arrowhesds）　invades the duodenum and the pancreas.

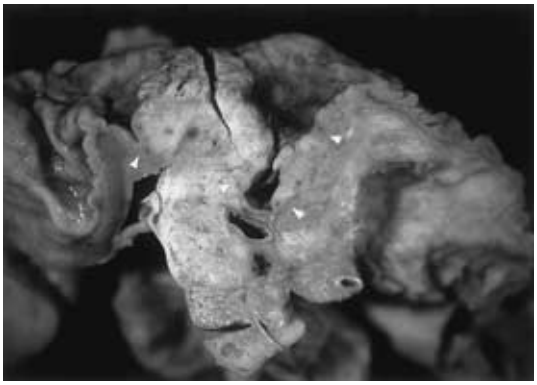

Fig. 5　Microscopic finding of the tumor of ampulla of Vater（H.E., OBJ. 4×），well-moderately differentiated papillary adenocarcinoma.

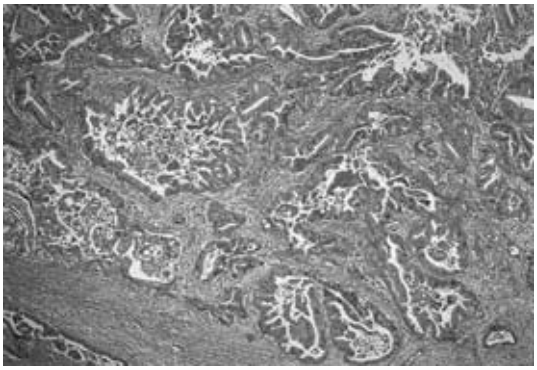

で腫瘍の圧迫による狭窄を認め，総胆管は周径3.8cmと著しく拡張していた．組織学的には高分化腺癌（**Fig. 5**），Vater乳頭部癌であり原発巣と診断された．

左腕頭静脈から左内頸静脈内に腫瘍塞栓が認められ内腔を閉塞しており，左前胸部から顔面の浮腫の原因と考えられた．

右小脳半球，左肺下葉，両側副腎および腹膜と膵後部，腸間膜，腹部大動脈周囲から総腸骨動脈周囲のリンパ節に癌の転移を認めたが，肝臓，脾，甲状腺には認めず，胆道癌取扱い規約上pat AcD，panc2, du3, n 4（＋），M（＋），Stage IVbであった．またVater乳頭部腫瘍の細胞内および腺腔内にsulphated mucinが認められた．子宮頸癌の再発，転移は認められなかった．

考　察

Vater乳頭部癌は日本病理剖検輯報[1)~3)]によると剖検60,120例中0.25%に認められる比較的まれな疾患である．本邦での膵癌に対するVater乳頭部癌の割合は16%（459/2,792）と報告されている[4)]．自然経過では胆道閉塞により肝障害で死亡し，生存期間は7～12か月である[5)]．膵頭十二指腸切除術後の5年生存率は20.9～61.0%と報告されており比較的良好である[6)]．腫瘍の産生する粘液を組織化学的に検討しsialomucinを産生する腫瘍はsulphated mucinを産生する腫瘍より有意に予後が良好であると報告されている[7)]．本症例ではVater乳頭部腫瘍の細胞内および腺腔内と腋窩リンパ節転移腫瘍の腺腔内にsulphated mucinが陽性であったが転移性脳腫瘍ではすべて陰性であった．

報告によると1993～1995年の3年間のVater乳頭部癌の剖検例は153例で[1)~3)]，男性が101例，女性が52例であった．これらの症例における腹膜，消化管を除いた遠隔転移の臓器別割合は肝53例（34.6%），気管，気管支，肺45例（29.4%），副腎16例（10.5%）などである．しかし脳転移は1例（0.65%）のみでありまれであり，また文献的にも検索しえずまれであった．

一方，脳腫瘍全体に占める転移性脳腫瘍の割合は12.7～15.4%[8)~10)]である．脳腫瘍全国集計調査報告（1969～1990）[8)]によると転移性脳腫瘍5,332例の原発巣としては，多い順に肺53.3%，乳腺9.0%，胃5.7%，腎5.3%，直腸4.9%などであるが，Vater乳頭部や膵は記載が無く0.1%以下と思われる．また原発巣が判明しない割合は8.8～13.4%[8)~11)]と比較的高い．

転移性脳腫瘍のなかで脳腫瘍が先行する症例は19%～26%[10)~12)]であり，その内術後の精査でも原発巣が発見されない割合は9.8～16%[10)~12)]である．脳腫瘍が先行した症例でその後に発見された原発巣は肺が圧倒的に多くその他は膀胱，胃，肝，頭頸部などであった[10)12)]．

転移性脳腫瘍に対する治療は手術，照射，化学療法が組み合わせて行われているが，治療方針は確定していない[8)]．

転移性脳腫瘍の予後は，全国集計[8)]によると1年生存率は単発例で36.2～44.6%，多発例では23.5～31%であり5年生存率は単発例で10.9～13%，多発例では4.8～5.1%である．

Nakagawaら[13)]は転移性脳腫瘍摘出術後5年以上生存例は単発例，転移病巣全摘出術施行例，テント上腫瘍例などであると述べている．

転移性脳腫瘍患者の直接死因の3分の2は原発巣の病態の増悪であり[14)]，5年以上の長期生存例は原発巣が良好に制御されている[14)]．脳腫瘍先行型や原発巣不明例は原発腫瘍の進行程度が軽く全身状態が良好な例が多いと思われ，手術や照射治療後の予後も良好である[11)15)16)]．脳転移先行例でも原発巣の検索と原発巣に対する早期治療が必要と思われる．

転移性脳腫瘍は遠隔転移であり，手術の目的は生命の危機の回避と，神経機能（performance status）の改善および悪化の予防である[14)]．一般に転移性脳腫瘍に対する手術の適応は，原発巣がコントロールされており，主要臓器に転移が無く，全身状態が良好で6か月以上の生存が可能で，転移巣の全摘が可能な単発性か同一開頭で切除可能な多発性転移とされている[12)]．しかし長期生存例にはこれらの要件を満たさない例も多数あり絶対的なものではない[14)]．

本症例は脳転移先行型の単発性転移性脳腫瘍で発症し腫瘤摘出術を行い，その後対側脳半球に単発性脳転移が出現し腫瘤切除を行った．原発巣の検索では頻度の高い肺，乳房，胃および甲状腺は否定されたが，その他の頻度の低い臓器に関しては検査を行えなかった．最終的には原発巣である Vater 乳頭部癌の進行により死亡した．脳のみに限れば剖検で右小脳半球に転移が認められたが臨床症状は伴っておらず，２回目の手術も含め転移性脳腫瘍切除術は当症例の performance status を維持するのに有効であったと考える．

文　献

1）日本病理剖検輯報刊行会：悪性腫瘍（原発部位別）．日本病理剖検輯報　**36**：1256―1262, 1993
2）日本病理剖検輯報刊行会：悪性腫瘍（原発部位別）．日本病理剖検輯報　**37**：1146―1152, 1994
3）日本病理剖検輯報刊行会：悪性腫瘍（原発部位別）．日本病理剖検輯報　**38**：1145―1153, 1995
4）Nakase A, Matsumoto Y, Uchida K et al：Surgical treatment of cancer of the pancreas and the periampullary region. Ann Surg **185**：52－57, 1976
5）本庄一夫，水本龍二：膨大部領域癌．大本誠二監修．現代外科学大系．39. 中山書店，東京，1968, p162―167
6）Roder JD, Schneider PM, Stein HJ et al：Number of lymph node metastases is significantly associated with survival in patients with radically resected carcinoma of the ampulla of Vater. Br J Surg **82**：1693―1696, 1995
7）Dawson PJ, Path FRC, Connolly MM：Influence of site of origin and mucin production on survival in ampullary carcinoma. Ann Surg **210**：173―179, 1989
8）野村和弘：転移性脳腫瘍（1984―0990）．脳腫瘍全国集計調査報告（1969―1990）　**9**：47―179, 1996
9）伴　貞彦，山本豊城，佐藤慎一ほか：脳腫瘍884例の経験．神戸病紀　**32**：7―9, 1994
10）井上　明, 佐藤　進, 関口賢太郎ほか：脳症状先行型転移性脳腫瘍の検討．山形病医誌　**28**：30―34, 1994
11）泉　一郎, 峰浦一喜, 古和田正悦ほか：転移性脳腫瘍の予後因子と治療成績．癌の臨　**39**：1083―1088, 1993
12）下田仁恵, 久保長生, 田鹿安彦ほか：原発巣不明の転移性脳腫瘍の検討．日癌治療会誌　**28**：1373, 1993
13）Nakagawa H, Kimura S, Kubo S et al：Prognostic factors in patient surviving for more than 1 or 5 years after removal of metastastic brain tumors. Neurol Med Chir（Tokyo）　**32**：947―951, 1992
14）早川　徹, 吉峰俊樹, 有田憲生ほか：脳転移に対する局所的治療の進歩．癌と化療　**17**：761―767, 1990
15）Kurz JM, Geleber R, Brady LW et al：The palliation of brain metastases in a favorable patient population：A randomized clinical trial by the radiation therapy oncology group. Int J Radiation Oncology Biol Phys **7**：891―895, 1981
16）Chan RC, Steinbok P：Solitary cerebral metasasis：The effect of craniotomy on the quality and the duration of survival. Neurosurgery **11**：254―257, 1982

An Autopsied Case of the Cancer of Ampulla of Vater, 4 Years and 4 Months Before, who had been Operated for Metastatic Brain Tumor

Yutaka Asato, Yasuhide Ushijima*, Akio Hara*, Yusuke Kumamoto*,
Hirohito Ishizuka*, Yutaka Shimoyama, Kazunori Furuta,
Naoto Kurihara, Michio Sakata and Masami Ishihara
Depertment of Surgery, Ookura National Hospital, Depertment of Surgery
Saitama National Hospital*

A 57-year-old woman visited our hospital because of headache, nausea, vomiting and staggering. She had a past history of an operation for cancer of the uterine cervix. The pathological diagnosis was squamous cell carcinoma. A CT scan of the brain revealed a solitary mass lesion in the right anterior lobe. Total removal of the brain tumor was performed. The pathological diagnosis was well-moderately differentiated papillary adenocarcinoma. Two years and 1 month later, a solitary mass lesion in the left anterior lobe of the brain appeared, and total removal of the brain tumor was performed. The pathological diagnosis was well differentiated papillary adenocarcinoma. One year and 9 months later, axillary lymph node metastases of papillary adenocarcinoma appeared. A CT scan of the abdomen revealed swelling of lymph nodes from around the pancreas to the paraaorta. Jaundice appeared and she died 4 years and 4 months after the first operation for brain metastasis. An autopsy was performed and a tumor of the ampulla of Vater which invaded the duodenum and the pancreas was revealed. The pathological diagnosis was well-differentiated adenocarcinoma and primary carcinoma of the ampulla of Vater. Cases of brain metastasis of carcinoma of the ampulla of Vater are rare.

Reprint requests：Yutaka Asato　Department of Surgery, Ookura National Hospital
2-10-1 Ookura, Setagaya-ku, Tokyo 157-8535 JAPAN