日消外会誌　32（1）：46～49，1999年

症例報告

慢性膵炎が原因と思われた脾膿瘍と脾梗塞が併存した１例

北陸中央病院外科
芝原　一繁　　岩瀬　孝明　　藤森　英希

われわれは慢性膵炎に続発したと考えられた脾膿瘍，脾梗塞のまれな１例を経験したので報告する．
症例は78歳の男性．1994年７月７日，突発性の39度の発熱と突然の左上腹部痛が出現した．精査の結果，脾膿瘍の穿孔による左横隔膜下膿瘍および腹膜炎が疑われ，脾臓摘出術および腹腔内ドレナージを施行した．摘出標本の病理組織学的検索では，膵臓は慢性膵炎の像を呈し，脾臓内には広範な梗塞巣と膿瘍を認めた．脾動脈には炎症性細胞浸潤を認め，内腔は血栓により閉塞しており，梗塞の原因となったと考えられた．また膵尾部の炎症性細胞の浸潤が脾下極の膿瘍に連続していることから，膿瘍形成の直接の原因となったと考えられた．いずれの病態も慢性膵炎が原因でそれに続発したものと考えられた．

Key words：　chronic pancreatitis, splenic abscess, splenic infarction

緒　　言

脾膿瘍はまれな疾患であり，中でも慢性膵炎に続発したと思われるものの報告は少ない．われわれは慢性膵炎が原因と思われた脾膿瘍と脾梗塞が併存した１例を経験したので報告する．

症　　例

患者：78歳，男性

主訴：左上腹部痛

家族歴：特記すべきことなし．

既往歴：1974年，十二指腸乳頭部癌に対し膵頭十二指腸切除術（$H_0Panc_0D_1P_0$，R1郭清）．切除した膵頭部には慢性膵炎の像を認めた．1993年から糖尿病で治療中．1994年，脳梗塞．20年前までビール２本/日×20年飲酒していた．

現病歴：1993年頃から時々，夜間に上腹部痛を認めた．1994年７月７日，突然，悪寒を伴う39度の発熱を認めたため当院内科に入院した．入院時には腹痛は認めなかったが，７月13日，突然，左上腹部痛が出現した．腹部超音波検査，腹部 CT 検査で，脾梗塞を伴った脾膿瘍の穿孔による腹膜炎が疑われ，外科に転科した．

入院時現症：身長160cm，体重43kg．体温39.0度．左上腹部を中心に腹部全体に筋性防御を認めたが黄疸は認められなかった．なおリンパ節は触知しなかった．

転科時検査成績：白血球13,400/mm^3，赤血球343×10^4/mm^3，ヘモグロビン10.5g/dl，CRP 13.9mg/dl で，白血球の増加と軽度の貧血を認めた．生化学的検査値では血清アミラーゼ値，尿アミラーゼ値ともに正常範囲内であったが，空腹時血糖は349mg/dl と増加していた．肝胆道系酵素値に異常を認めなかった（**Table 1**）．

Table 1　Laboratory data on admission

WBC	13,400 /mm^3	TP	5.5 g/dl
RBC	343 × 10^4 /mm^3	ALB	3.0 g/dl
Hb	10.5 g/dl	T. Bil	0.6 g/dl
Ht	31.9 %	GOT	16 IU/*l*
Plt	14.0 × 10^4 /mm^3	GPT	11 IU/*l*
BUN	14.9 mg/dl	ALP	153 IU/*l*
Cr	0.9 mg/dl	sAMY	40 IU/*l*
Na	135 mEq/*l*	uAMY	363 IU/*l*
K	3.7 mEq/*l*	CRP	14.0 mg/dl
Ca	3.6 mg/dl	FBS	349 mg/dl

腹部 CT 検査：膵尾部から脾門部にかけて辺縁が不整な低吸収域を認めた．明らかな膵の腫大や膵石は認められなかったが，両側の胸水を認めた（**Fig. 1**）．

以上の所見から，膵癌，脾腫瘍を完全には否定できなかったが，脾膿瘍の穿孔による左横隔膜下膿瘍および腹膜炎を最も疑い，1994年７月13日，緊急手術を施行した．

手術所見：上腹部正中切開にて開腹すると，左横隔膜下に膿性の腹水を認めた．脾臓は腫大し，圧迫すると膿汁が流出した．脾臓と膵尾部との間に強い線維性癒着があり，膵尾部の一部を付着させて脾臓を摘出し

＜1998年10月14日受理＞別刷請求先：芝原　一繁
〒920-8641　金沢市宝町13－１　金沢大学医学部第１外科

Fig. 1　Abdominal computed tomography shows an extensive low density area in the spleen (arrows).

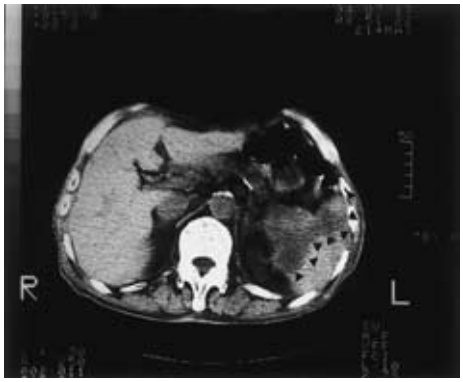

Fig. 2　Macroscopic view of the resected specimen
(**A**) Surface of the spleen in irregular and granulated. Arrows demonstrate a perforation of the spleen.



(**B**) Cut surfaces show an abscess in the lower pole of the spleen (arrows) continuous with the pancreas tail and multiple infarctions of the spleen.

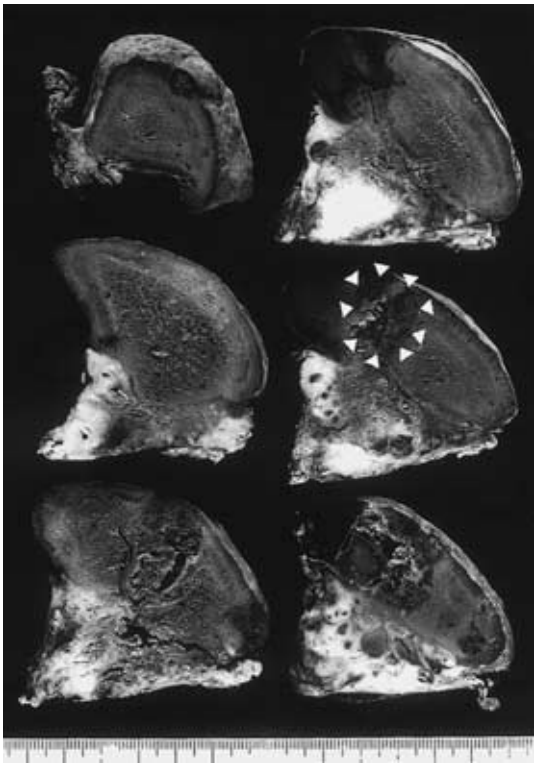

た．腹腔内を温生食で洗浄し，左横隔膜下と直腸膀胱窩にドレーンを挿入し手術を終了した．

摘出標本：標本は10.5×6.5×5.5cm 大，215g の腫大した脾臓で，脾門部と膵尾部との間に強い線維化があり，脾表面は不規則な顆粒状を呈し，脾下極の膿瘍の一部に穿孔部が確認された（**Fig. 2A**）．割面においては，脾門部と膵尾部との間に強い線維化があり，周囲には炎症性肉芽の形成を認めた．この炎症は脾門部から脾実質内に波及し，とくに脾下極では2.2×2.5×3.0 cm の膿瘍と連続していた．さらに脾実質内に大小さまざまな出血性梗塞巣を認めた(**Fig. 2B**)．なお，膿汁培養は，一般細菌および抗酸菌ともに陰性であった．

病理組織学的所見：膵実質は不規則かつ広範に萎縮し，リンパ球を主体とした小円形細胞浸潤を伴う線維化によって置換され，急性増悪を伴った慢性膵炎の像を呈していた．また，膵尾部周囲には不規則な膿瘍と，それを取り巻く肉芽の形成が認められた（**Fig. 3**）．膵の炎症は脾門部から脾実質内へ波及し，脾実質内には広範な膿瘍を形成していた（**Fig. 4**）．脾門部の肉芽組織の内に埋もれている脾動静脈壁には炎症性細胞浸潤が強く認められ，内腔は新鮮血栓により狭窄，あるいは閉塞していた(**Fig. 5A. B**)．脾実質内には出血を伴う梗塞巣が散見された（**Fig. 6**）．

術後経過：術後経過は順調で第19病日に糖尿病のコントロールを目的として内科に転科した．

考　　察

本例における慢性膵炎の原因は不明であるが，20年前に施行した膵頭十二指腸切除の際切除した膵頭部にすでに慢性膵炎の像を認めており，飲酒歴よりアルコールによる膵の線維化で膵管の狭窄や閉塞をきたしたためにおこったと考えられる．

慢性膵炎の器質的合併症は外科治療の対象となるのが一般的であり，脾膿瘍もそのうちの１つである[1)2)]．

脾膿瘍はそれ自体がまれな疾患で，Cohen らの剖検記録によると0.14～0.7%であり[3)]，本邦においては，

Fig. 3　Microscopic view of the resected specimen. Pancreas tail adherent to the splenic hilus demonstrated inflammatory change with diffuse atrophy and fibrosis（H. E. staining　×8）.

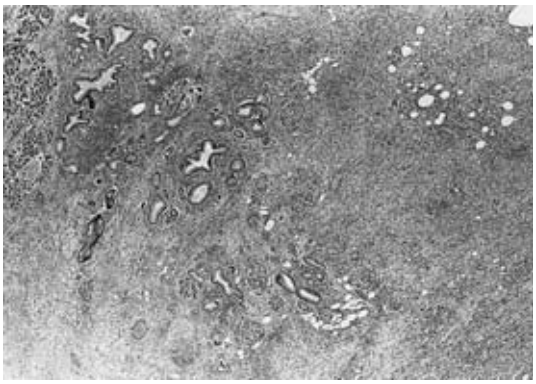

Fig. 4　Inflammation of the pancreas spreading into the spleen resulted in e abscess formation（H.E. staining　×5）.

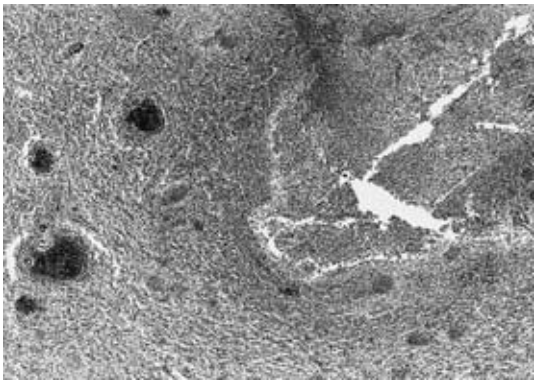

JMEDICINE を用いた検索では1997年まで117例の報告があるにすぎず，膵炎が原因と考えられた脾膿瘍は本例を加え，３例にすぎない[4)5)].

脾膿瘍の原因は，1)他の感染巣からの血行性転移，2）悪性腫瘍による免疫力低下を伴うもの，3）外傷性脾損傷，4)脾梗塞や脾のう胞に続発した２次的感染，5)膵臓を含めた周囲組織の炎症の波及などがあげられる[6)7)].

一方，脾梗塞の原因は，1)心房細動などによる心原性塞栓，2)鎌形赤血球症や本態性血小板血症などの血管内凝固機能亢進状態，3)動脈硬化による血栓，4)脾腫に伴う機能的虚血状態，5）膵炎などがあげられる[5)6)].

Fig. 5　Splenic artery（A）and vein（B）show the inflammatory infiltration in the respective walls and these lumens are stenosed or obstructed due to thrombogenesis（H. E. staining　×5）.

本例にみられた事実を考察すると，慢性膵炎の再燃を繰り返していた臨床経過と，脾膿瘍の原因として慢性膵炎の急性増悪以外の感染巣が明らかでないこと，また病理所見より脾動脈内の血栓が新しくおこった変化であり，脾膿瘍が脾梗塞に続発した２次的感染であるとは考えにくいことなどから，慢性膵炎の急性増悪による炎症性細胞浸潤が脾実質内に波及し，脾膿瘍を形成すると同時に脾動脈に血栓を生じて脾梗塞を生じたと考えるのが最も自然であると考えた.

膿の細菌培養で菌が検出されなかった理由は明らかではないが，前述のごとくこの膿瘍が感染によるものではなく，膵炎の波及によるものと考えられるからであろうと思われた.

脾膿瘍の治療には化学療法，穿刺排膿，脾臓摘出などがあるが，本症例のように広範囲に梗塞が併存している場合には脾破裂や難治性の菌血症，局所の癒着による腸閉塞などの重篤な合併症を引き起こす危険性が高いので，機を逸することなく脾臓摘出術を施行する

Fig. 6 Hemorrhagic infarction in the spleen（H. E. staining×5）.

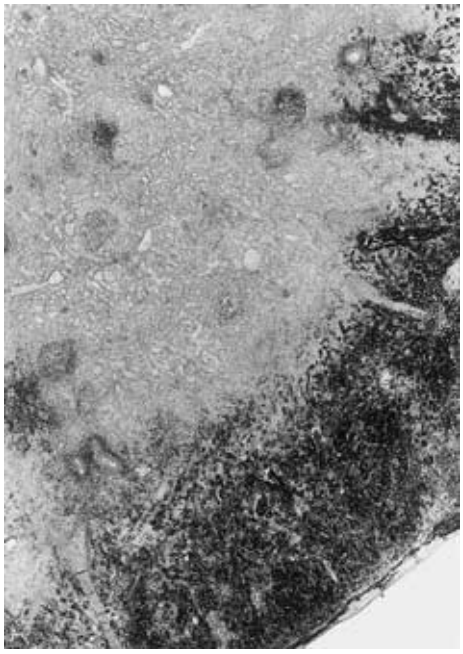

のが最善と考える[8].

本症例は慢性膵炎の合併症の多様性と治療方針を考える上で示唆に富む症例であった.

文　献

1）大槻　眞：慢性膵炎の合併症とその対策．胆と膵 **13**：637―639, 1992
2）Mauro MA, Schiebler ML, Parker LA et al：The spleen and its vasculature in pancreatitis：CT findings. Am Surg **59**：155―159, 1993
3）Cohen MA, Galera MJ, Ruiz M et al：Splenic abscess. World J Surg **14**：513―517, 1990
4）小野益照, 岡田秀雄, 斎藤広重ほか：消化管への穿通を合併した慢性膵炎の急性増悪による広範な脾梗塞の一例．神奈川リハセンター紀　**21**：25―29, 1994
5）住岡秀史, 上田通章, 障　明俊：多発性脾膿瘍と脾梗塞が合併した１例．日超音波医会59回研究発表講論集　633―641, 1991
6）増井康治, 粉川隆文, 小田洋平ほか：脾梗塞に伴った脾膿瘍の一例．京都医会誌　**40**：55―57, 1993
7）Simson JNL：Solitary abscess of the spleen. Br J Surg **67**：106―110, 1980
8）壬生隆一, 大畑佳裕, 小南達也ほか：結腸癌に合併した結腸穿孔により脾膿瘍をきたした一例．消外 **14**：97―101, 1991

A Case of Splenic Abscess and Infarction Caused by Chronic Pancreatitis

Kazushige Shibahara, Takaaki Iwase and Hideki Fujimori
Department of Surgery, Hokuriku Central Hospital

A rate case of splenic abscess and infarction caused by chronic pancreatitis. A78-year-old man was admitted with a sudden high fever（39°C）and sudden severe pain in the left upper quadrant of the abdomen. Ultrasonography and computed tomography suggested abscess and infarction of the spleen and left subphrenic abscess. Splenectomy and peritoneal drainage were performed based on the diagnosis of peritonitis due to the rupture of a splenic abscess. Histopathological examination of the resected specimen revealed chronic pancreatitis, wide infarction and an abscess of the spleen. The wall of the artery showed inflammatory infiltration and the lumen was obstructed by thrombogenesis. These findings suggested that inflammation of the chronic pancreatitis spreading to the splenic artery, and caused splenic infarction. Simultaneously, inflammation of the pancreas spread directly to the spleen and caused the splenic abscess.

Reprint requests：Kazushige Shibahara　Department of Surgery I, Kanazawa University School of Medicine
13-1 Takaramati, Kanazawa, 920-8641 JAPAN