日消外会誌　32（1）：50～54，1999年

症例報告

小腸転移をきたした脾臓原発悪性リンパ腫の１例

桐生厚生総合病院外科，同　病理*

高　賢樹　藤岡　進　加藤　健司　待木　雄一
相川　潔　橋本　瑞生　横山　幸治　石川　玲
菅原　元　吉田カツ江*

脾臓に原発する悪性リンパ腫が小腸に転移し，開腹手術および化学療法により軽快した症例を経験したので報告する．症例は61歳の女性．体重減少，食欲不振で近医を受診し，左上腹部の腫瘤を指摘された．腹部エコーにて脾臓に腫瘤が認められたため精査目的で当科に入院．腹部 CT にて脾臓全体に低吸収域の腫瘤が存在し，LDH の著明な上昇，ガリウムシンチにて脾臓への集積がみられたことより脾臓原発の悪性リンパ腫と診断し，開腹術を施行した．開腹所見では，脾臓の腫瘤とともに空腸に 4 か所の転移を認めた．脾臓摘出術，膵尾部切除術，空腸部分切除術を施行した．術後 CHOP（cyclophosphamide, adriamycin, vincristine, prednisolone）療法で治療を行い，経過は順調である．術後 1 年 8 か月の現在まで再発の徴候はない．

Key words： primary malignant lymphoma of the spleen, metastasis of malignant lymphoma to the small intestine

はじめに

脾臓原発の悪性リンパ腫は比較的まれな疾患であるが，そのなかでも小腸に転移をきたした症例は報告がなくきわめてまれな例と考えられる．今回，われわれは小腸転移をきたした脾臓原発悪性リンパ腫の 1 寛解例を経験した．これを若干の文献的考察を加えて報告する．

症　例

患者：61歳，女性

主訴：食欲不振，体重減少

既往歴：60歳時，S 状結腸癌のため S 状結腸切除術（Ip，m，H_0，P_0，n_0，stage I，高分化型腺癌）．

家族歴：特記すべきことなし．

現病歴：1996年10月上旬より食欲不振，体重減少が出現．近医を受診したところ左上腹部の腫瘤を指摘され，1996年10月25日当科紹介入院となった．

入院時現症：身長155cm，体重54kg．左季肋部に小児頭大で固い腫瘤を触知し，同部に圧痛を認めた．表在リンパ節は触知しなかった．

入院時検査成績：血清ヘモグロビン値が10.3g/dl と軽度低下．白血球数は5,400/μl（Neutro 63.9%，Lympho 22.6%，Mono 9.3%，Eosino 3.2%，Baso 1.0%）と正常であった．血液像に異常なし．血清 GOT 値は60 IU/*l* と軽度上昇，血清 LDH 値は866IU/*l* と上昇していた．血清 CEA, CA19-9は正常であった（**Table 1**）．

Table 1　Laboratory findings on admission

WBC	5,400 / μl	GOT	60 IU/*l*
Neutro	63.9 %	GPT	18 IU/*l*
Lympho	22.6 %	LDH	866 IU/*l*
Mono	9.3 %	ALP	335 IU/*l*
Eosino	3.2 %	ChE	154 IU/*l*
Baso	1.0 %	Amy	29 IU/*l*
RBC	359 × 10^4 / μl	BUN	11 mg/dl
Hb	10.3 g/dl	Cre	0.6 mg/dl
Ht	32.4 %	Na	141 mEq/*l*
Plt	13.2 × 10^4 / μl	K	3.9 mEq/*l*
TP	8.1 g/dl	Cl	108 mEq/*l*
Alb	5.0 g/dl	CEA	1.0 ng/ml
T-bil	0.7 mg/dl	CA19-9	1 ＞ U/ml

^{67}Ga シンチ：脾臓に強度の集積を認め，また腹部中央にも軽度の集積を認めた（**Fig. 1**）．

腹部 CT 所見：単純 CT では，脾臓は腫大し脾臓全体に低吸収域を認めた．造影 CT では脾臓全体が辺縁不鮮明な低吸収域の mass として認められた．他臓器の異常はなく，リンパ節の腫大も認められなかった（**Fig. 2**）．

＜1998年10月14日受理＞別刷請求先：高　賢樹
〒376-0024　桐生市織姫町 6 ― 3　桐生厚生総合病院外科

Fig. 1　Ga-67-citrate scintigraphy showing a splenic hot spot（arrow head）and small intestinal hot spot（arrow）.

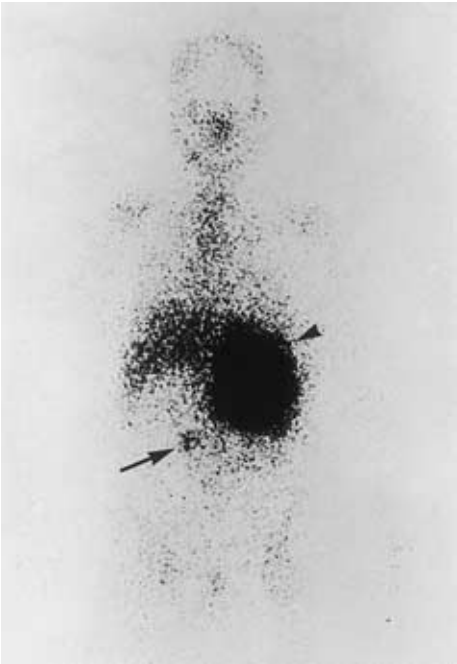

Fig. 2　Abdominal enhanced computed tomography. The heterogenous low-density mass was depicted in the whole of the spleen.

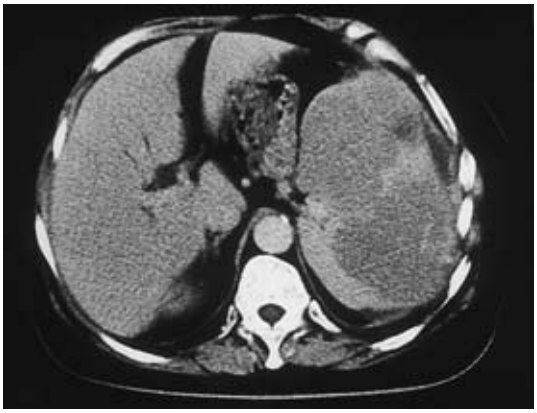

以上，^{67}Ga シンチで脾臓に強い取り込みがあること，造影 CT にて低吸収域な mass が存在することより，脾臓原発悪性リンパ腫を疑い同年11月６日手術を施行した．

手術所見：腹水，腹膜播種，肝転移，他臓器浸潤は認めなかった．脾臓は腫大し，左上腹部全体を占めていた．Treitz 靭帯から40cm の部位を起点として45cm のあいだに４か所，小豆大から拇指頭大の腫瘤を認めた．脾臓摘出術，膵尾部切除術，空腸部分切除術を施行した．リンパ節郭清は脾門リンパ節，脾動脈幹リンパ節，腹腔動脈幹リンパ節，胃大弯リンパ節に対して施行した．

摘出標本：摘出脾臓の重量は1,510g，大きさ18×17×10cm．表面は赤褐色で凹凸があり，被膜浸潤は認めなかった．割面では大小の白色調の結節が多数みられ，癒合して一つの腫瘤となっていた．腫瘤は腫大した脾臓の約８割を占めていた（**Fig. 3**）．また空腸には，中心に潰瘍を伴い粘膜下に発育する隆起性の腫瘤が４か

Fig. 3　Macroscopic findings of the resected spleen. There was no invasion to the serosa of the spleen by the tumor.

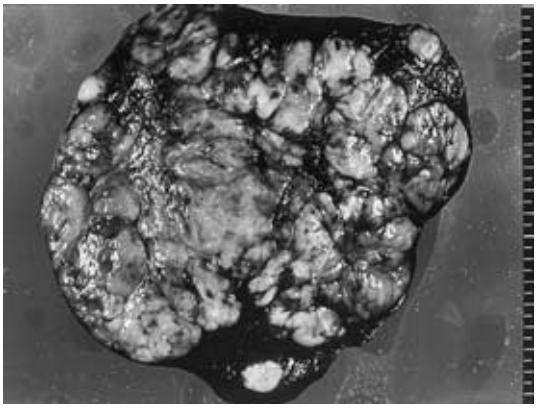

Fig. 4　Macroscopic findings of the resected small intestine. There were four metastatic tumor with ulceration in the small intestine（arrows）.

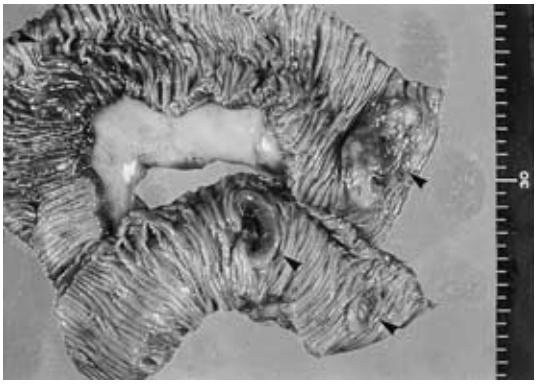

Fig. 5　Histological findings of the splenic tumor. Malignant lymphoma, diffuse medium-size cell type（HE a：×50・b：×200）.　a/b

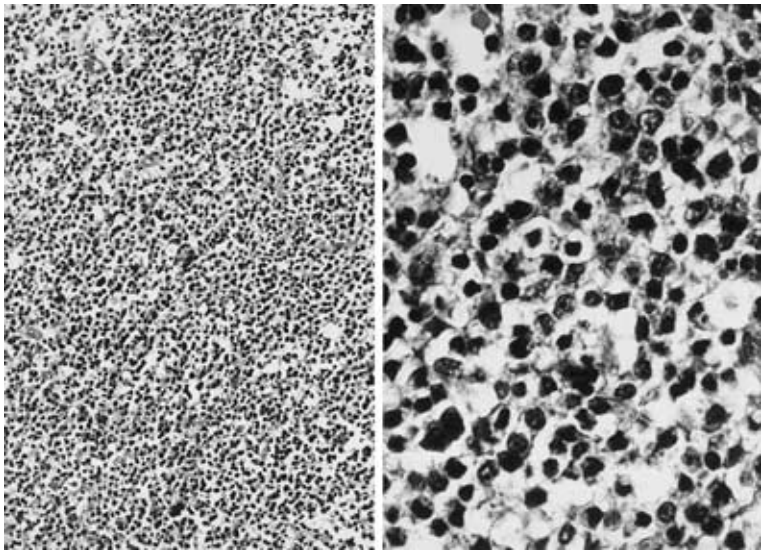

所認められた．腫瘤はすべて間膜側に存在していた．大きさはそれぞれ4.5×3cm，1×1cm，1.8×3cm，1.5×2cm であった（**Fig. 4**）．

病理組織学的所見：HE 染色で，脾臓の腫瘍はびまん性に細胞増殖がみられた．増殖細胞は細胞質に乏しく異型性に富み，核は切れ込みなどの種々の形がみられた（cleaved cell）（**Fig. 5**）．小腸の腫瘍も同じ組織像を呈した．また，深達度はもっとも浸潤している部位で固有筋層であった（**Fig. 6**）．脾臓，小腸いずれの腫瘍もモノクローナル抗体 L-26, CD-79A にて腫瘍細胞表面が染色された．UCHL-1, CD-3では反応性の細胞がわずかに染色されるものの全体的には染色されなかった．増殖細胞は B-cell 由来であると考えられた．リンパ節転移はなかった．

以上の所見の中で，脾臓と小腸の腫瘍の細胞が病理組織学的に同じであること，脾臓の腫瘍の大きさに対し，小腸の腫瘍は小さく複数存在すること，リンパ節転移がないことから本症例は脾臓に原発し小腸に転移を起こした悪性リンパ腫，Lymphoma Study Group（LSG）分類の diffuse lymphoma，medium-sized cell type と診断された．

術後経過：術後経過は順調で血清 LDH 値も137IU/*l* と正常化した．同年11月19日より CHOP 療法（1クール cyclophosphamide 500mg，adriamycin 50mg, vincristine 1mg, prednisolone 300mg）6 クールを施行し，

Fig. 6　Histological findings of the intestinal tumor. a：Malignant lymphoma, diffuse medium-size cell type（HE×200）. b：Tumor invasion into the muscularis propria of the intestine was identified（HE ×5）.　$\frac{a}{b}$

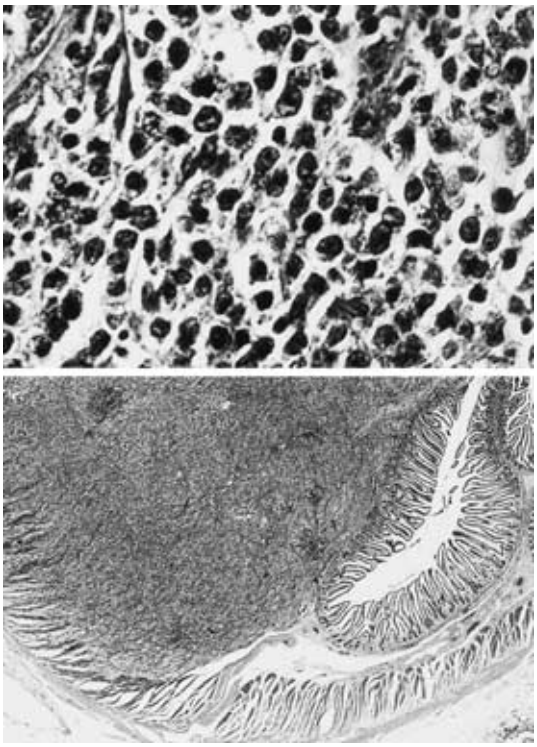

４月７日退院した．退院直前の^{67}Ga シンチ，腹部 CT では再発の所見は認められなかった．手術後１年８か月後の現在，再発の徴候はみられない．

考　察

悪性リンパ腫が脾臓から発生する頻度は非常に少なく，Ahmann ら[1]は悪性リンパ腫と診断された5,100例中脾臓原発であるものは８例，0.16パーセントにすぎなかったと述べている．一方，脾臓原発という観点からみると全悪性腫瘍のうち脾臓原発であるものはわずか0.64%[2]であり，Arthur ら[3]は脾臓原発の悪性腫瘍のうち３分の1（300例中100例）が悪性リンパ腫であったと集計している．

本来，悪性リンパ腫は全身性の疾患であり，脾臓に悪性リンパ腫が存在してもそれが脾臓原発であるかの基準はいまだ定まっていない．Josee ら[4]は腹腔鏡にて悪性リンパ腫の30～40%に脾臓浸潤がみられたと報告している．Gupta ら[5]は脾臓原発の悪性リンパ腫の診断基準は，①脾腫，②諸検査にて他臓器の疾患が除外できること，③開腹時に肝生検組織，腸間膜，大動脈周囲のリンパ節にリンパ腫のないこと，④脾臓原発のリンパ腫が発見されてから６か月は他臓器に病変が発見されないこと，の４つをあげている．しかし，本症例を含めてこの条件を満たすものは少なく井口ら[6]はこれらの診断基準を満たすものは脾臓原発の悪性リンパ腫と報告された症例の16.5%にすぎないと報告している．Spier ら[7]は脾臓原発のリンパ腫であっても他臓器に病変が波及浸潤した例が多いことより，脾臓に限局した病変であり，表在リンパ節や末梢血液中に悪性リンパ腫の所見がなければ，他臓器の病変の所見にかかわらず脾臓原発とみなしてよいとしている．本例ではリンパ腫が末梢血中，腸間膜リンパ節，大動脈周囲リンパ節にはみられず脾臓と小腸に限局していた．また脾臓の腫瘍は脾臓全体の80%を占めるほど大きいのに対し小腸の病変は小さく複数存在したこと，脾臓と小腸の腫瘍細胞が病理組織学的に同じであったことから，脾臓の悪性リンパ腫が脾臓の大部分を占めるまでに増殖腫大し，血行性あるいは膵脾リンパ節から上腸間膜動脈周囲リンパ節を介してリンパ行性に小腸へ転移したと考えられた．

リンパ腫が複数存在する場合，多中心性発生という可能性を常に考慮しなくてはならない．しかし，本例の小腸の腫瘤はきわめて限局した範囲にすべて腸間膜側に存在している．これは血行性，リンパ行性いずれにしても腫瘍細胞が腸間膜を経由して転移したことを示唆している．かりに多中心性発生であるならば小腸の限局した範囲に４つも発生するのは不自然である．以上より，本例は脾臓から空腸に転移した悪性リンパ腫であると考えた．脾臓原発悪性リンパ腫の他臓器への転移は骨髄をはじめとして，リンパ節，肝臓にみられ，その進展様式はさまざまである．転移のうちでもっとも多いのが骨髄への転移で20例の脾臓原発悪性リンパ腫のうち10例に骨髄への転移がみられたとの報告[7]もある．その次に多いのが周囲リンパ節への転移である．腸管への波及は胃，大腸への直接浸潤の報告[7) 8]はあるが，我々が検索した限りでは転移の報告はない．

脾臓原発悪性リンパ腫に対する治療法は一般的に外科的切除，化学療法があるが，それぞれの治療法の適応についてはいまだ議論が多い．外科的切除は脾剔術および周囲リンパ節郭清術を行うものである．臓器原発の悪性リンパ腫は局在性が強いこと，脾臓原発の場合は脾剔術のみで良好な予後を得たという報告[9]もあることから外科的切除は必要であると思われる．

Sumimura ら[8]は stage にかかわらず，外科的切除を行うことにより生存期間が長くなったと述べている．しかし，一方では病期の早いものに対してのみ脾剔術を検討するという意見もある．本症例では患者は１年前に大腸癌の手術を受けており，その再発の可能性を否定できなかったため，まず手術を行い術後に化学療法を行っている．

術後の化学療法に関しては井口ら[6]は化学療法未施行例32例の１年生存率は15.6%であったのに対し，化学療法施行例29例の１年生存率は41.4%と手術後に化学療法を行うことの有用性を報告している．堀内[10]は化学療法の適応は stage 3以上と述べているが，脾臓原発悪性リンパ腫は予後が組織型に大きく影響され，また不良であることから病期が早期であっても化学療法は行うべきであると思われる．

文　献

1）Ahmann DL, Klely JM, Harrison EG et al：Malignant lympohma of the spleen. Cancer **19**：461―469, 1966

2）Krumbhaar EB：The incidence and nature of splenic neoplasms with a report on 40 recent cases. Clin Med **5**：833―860, 1926

3）Arthur TS, Fred RD, William CM et al：Lymphosarcoma of the spleen. Arch Intern Med **127**：259―265, 1971

4）Josee A, Jacques D, Hubert S et al：Malignant lymphoplasmacytic lymphoma with prominent

splenomegaly(primaly lymphoma of the spleen). J Pathol **155**：17—33, 1988
5) Gupta TD, Coombes B, Brasfield RD：Primary malignant neoplasm of the spleen. Surg Gynecol Obstet **120**：947—960, 1965
6) 井口智雄, 成田　洋, 吉富裕久ほか：脾原発悪性リンパ腫の１例. 日臨外医会誌　**52**：892—896, 1991
7) Spier CM, Kjeldsberg CR, Eyre HJ et al：Malignant lymphoma with primary presentation in the spleen. Arch Pathol Lab Med **109**：1076—1080, 1985
8) Sumimura J, Miyata M, Nakao K et al：Primary malignant lymphoma of the spleen. Jpn J Surg **22**：371—375, 1992
9) Montanaro A, Patton R：Primary splenic malignant lymphoma, histiocytic type, with sclerosis. Report of a case with long-term survival. Cancer **38**：1625—1628, 1976
10) 堀内　篤：悪性リンパ腫. 杉本恒明, 小俣政男編. 内科学. 第６版. 朝倉書店, 東京, 1995, p1751—1757

A Case Report of Primary Malignant Lymphoma of the Spleen with Metastasis to the Small Intestine

Kenju Ko, Susumu Fujioka, Kenji Kato, Yuichi Machiki,
Kiyoshi Aikawa, Mizuo Hashimoto, Yukihiro Yokoyama, Akira Ishikawa,
Gen Sugawara and Katsue Yoshida*
Department of Surgery and Pathology*, Kiryu Kosei General Hospital

A patient with primary malignant lymphoma of the spleen with metastasis to the small intestine was treated by open surgery and chemotherapy. The patient was a 61-year-old female with weight loss, appetite loss, and a left hypochondral tumor. An abdominal ultrasonography and a computed tomography showed a tumor filling entire spleen. Ga scintigraphy revealed strong accumulation in the spleen. The serum lactate dehydrogenase level was elevated to 866IU/*l*. A preoperative diagnosis of primary malignant lymphoma of the spleen was made, and surgery was scheduled. There were four distant metastases to the small intestine. Splenectomy and partial resection of the small intestine were performed. Chemotherapy was administered postoperatively. The patient is now doing well, and there has been no signs of recurrence in 14 months after operation.

Reprint requests：Kenju Ko　Department of surgery, Kiryu Kosei General Hospital
6-3 Orihime-cho, Kiryu, 376-0024 JAPAN