日消外会誌　32（1）：55～59，1999年

症例報告

Crohn 病手術後早期に発症した難治性瘻孔の 3 例

横浜市民病院外科

福島　恒男　　鬼頭　文彦　　小尾　芳郎
松尾　恵五　　菊池　光伸　　小金井一隆
篠崎　　大　　木村　英明　　藤井　正一

Crohn 病腸手術156例中 3 例（1.9%）においては術後早期に再発，遺残病変がないにもかかわらず，吻合部を中心に縫合不全による瘻孔を繰り返した．症例は男性 2 例，女性 1 例，Crohn 病の平均発症年齢19歳で，術後に瘻孔を平均4.7回（4, 5, 5 回）合併し，それぞれ 3 回の再手術を要したが，1 例は治癒し，1 例は未治癒，1 例は死亡した．

3 例とも術前の経過，全身状態，検査結果に特記すべきことはなく，腸の創傷治癒機転の障害が認められた．このような例はまれではあるが，原因は Crohn 病そのものにあるのか，他に原因があるか不明である．この原因が解明されれば，手術はより安全になると期待される．

Key words：　Chorn's disease，early fistula

はじめに

Crohn 病手術後の腹膜炎，腹部膿瘍などの早期合併症の発生頻度は他の消化管手術に比べて高く，また，死亡率も高い[1)~7)]．われわれは Crohn 病の腸手術のなかで術後早期に遺残病変，再発病変がなく，吻合部を中心に多発性，難治性の瘻孔を合併し，複数回の再手術を要し，治療に難渋した 3 例を経験した．

これらの症例は，3 例共に共通点が多く，また，他の Crohn 病の腸手術後の経過と明らかに異なるものであり，従来，このような症例は数が少ないので Crohn 病手術後の瘻孔，腹膜炎などで不幸にして死亡して忘れ去られたり，最終的に人工肛門のままや，短腸症候群になっていたと推定される．

これらの症例は Crohn 病そのものの合併症なのか，続発した別の疾患なのか，2 次性の症候群として位置付けられるのか，創傷治癒機転障害があるのか，不明であるが，3 例の経過を紹介し，今後，このような症例が集積され，病因，新しい治療法が確立されるのを期待し，ここに報告する．

症　　例

症例 1：25歳，女性

家族歴，既往歴：特記することなし．

主訴：発熱，下痢

現病歴：1993年 5 月，下痢，発熱で発症し，某病院で小腸大腸型 Crohn 病と診断され，下肢の結節性紅斑，体重減少もみられたためステロイドを投与され，改善し，ステロイドを減量し，成分栄養法に切り替えた．93年 8 月当院を初診し，成分栄養法でも下痢，腹痛，発熱が強く，94年 2 月22日入院した．

入院時所見：身長158cm, 体重50.1kg, 腹部は平坦であるが，右上腹部と臍下部に圧痛を認めた．X 線造影で横行結腸，回腸末端に縦走潰瘍と狭窄を認めた．検査所見では白血球9,400/mm^3，赤血球362万/mm^3，血色素量10.9gm/dl，ヘマトクリット32.2%，フィブリノーゲン492mg/dl，血清蛋白7.5gm/dl，アルブミン3.7gm/dl, CRP 3.2mg/dl, コリンエステラーゼ6,420IU/*l*，電解質に異常はなかった．

手術所見：2 月25日，開腹すると横行結腸右結腸曲部に壁肥厚を伴う狭窄と肛門側に続く縦走潰瘍，回腸末端に縦走潰瘍を認め，結腸32cm，回腸18cm，虫垂を切除し，腸は吻合，虫垂端は結紮埋没した．病理組織学的には全層性炎症を伴う縦走潰瘍で類上皮性肉芽腫を認めた．

手術翌日より，38℃を超える発熱，腹痛があり，3 月 5 日，ドレーンより腸液の排出があり，縫合不全の診断で再手術を行った．結腸吻合部，回腸吻合部は2/3周以上完全に離断して粘膜は外反しており，虫垂断端も約1cm の穿孔を認めた．回腸人工肛門を作り，結腸と盲腸は閉鎖して結腸吻合部に T-tube を留置した．

＜1998年10月14日受理＞別刷請求先：福島　恒男
〒240-8555　横浜市保土ケ谷区岡沢町56　横浜市立市民病院外科

Fig. 1　Clinical course of case 1

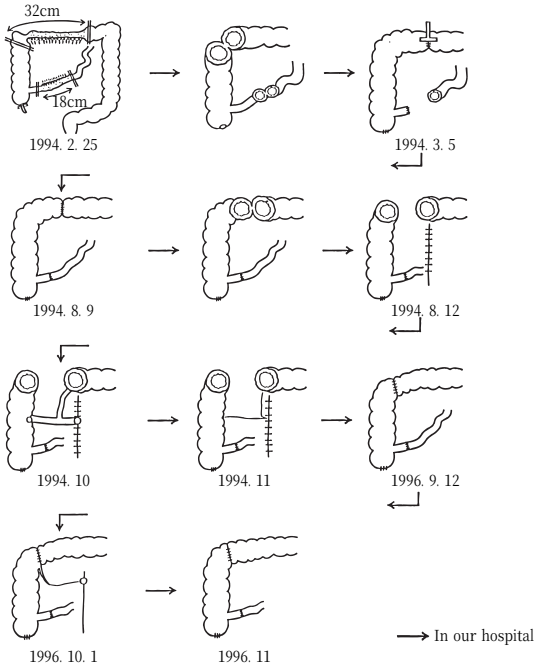

Fig. 2　Clinical course of case 2

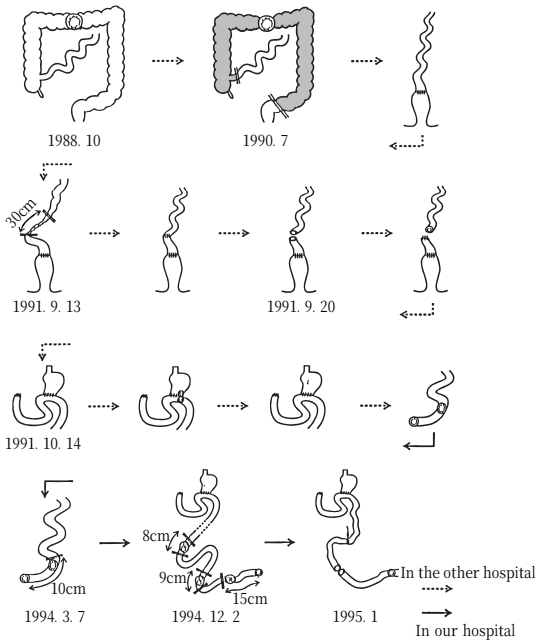

術後の経過は良好で 4 月 3 日退院した．

94年 8 月 9 日，回腸人工肛門，結腸瘻閉鎖術を行った．手術翌日より再び，38～39℃の発熱があり， 8 月12日再手術を行うと，回腸吻合部は癒合していたが，結腸吻合部は前回と同様に約2/3周が完全に離開し，縫合糸は片側に付いていた．同部の口側を人工肛門とし，肛門側を粘液瘻とした．

以後，軽快して 9 月 2 日退院した．10月より，正中創下部より瘻孔が出現し，発熱も認め，再び10月27日入院した．造影すると人工肛門より6cm 口側と粘液瘻と正中創の間に瘻孔を認め，成分栄養法で瘻孔は著明に改善し，11月 8 日退院した．1996年 9 月12日，人工肛門と粘液瘻を閉鎖し，両者を吻合し，術後の経過は良好で 9 月28日退院した．退院直後より正中創より膿汁が排出し，10月 1 日入院し，造影で吻合部に瘻孔を認めた．創部を擡把しヨードホルムガーゼを充填し，これを頻回に交換して圧迫して治癒した．11月19日退院し，以後通常に生活しており，Crohn 病と瘻孔の再発は認めていない（**Fig. 1**）．

症例 2 ：30歳，男性

家族歴，既往歴：特記することなし．

1988年10月（24歳）下痢，体重減少，腹痛が出現した．89年 8 月，39℃の発熱が有り，腹膜炎の疑いで他院で緊急手術で横行結腸人工肛門を造設し，Crohn 病と診断された．1990年 7 月，結腸全摘，回腸直腸吻合術を行った．1991年 9 月13日腸閉塞で緊急手術し，回腸を30cm 切除したが， 9 月20日，縫合不全のため，同部をドレナージし，口側に回腸人工肛門を造設した．術後，多発性小腸皮膚瘻を合併した．さらに，出血性胃潰瘍を合併し，1991年10月14日，広範胃切除術（B-II)を行ったが，術後，胃空腸吻合部の縫合不全による瘻孔を合併した．この部分は保存的治療で改善し腸瘻の治療のため，1994年 2 月14日，当院に転院した．

入院時所見：身長160cm，体重43kg，腹部の正中創に 2 か所の瘻孔を認め人工肛門は狭窄して機能していなかった．検査所見では白血球9,800/mm^3，赤血球422万/mm^3，ヘモグロビン13.6gm/dl，ヘマトクリット39.3%，血清蛋白6.1gm/dl，アルブミン3.2gm/dl，GOT 51IU/*l*，GPT 35IU/*l*，gammaGTP 797IU/*l*，ALP 868IU/*l*，血清電解質は正常範囲で，CRP 2.9mg/dl であった．

3 月 7 日，瘻孔閉鎖術を行った．癒着が強く，剥離は困難であったが，回腸人工肛門より10cm 口側に瘻孔があり，これを含めて切除し，人工肛門を再切除した．翌日よりドレーンから腸液の排出が有り，再び腸瘻となり，人工肛門は機能しなかった．切除した回腸

に病変は認めなかった．

1994年12月２日，再手術を行った．回腸人工肛門より15cm，10cm，30cm 口側の回腸がほとんど全周離解しており，それらを切除し，残存小腸は約115cm となった．12月４日，腹部の瘻孔より出血が有り，輸血した．

12月３日ドレーンより膿汁排出があり，翌日より腸液が出てきて，培養で MRSA が検出された．1995年１月11日の造影で２か所に瘻孔を認めた．８月より呼吸困難が出現し，最終的には ARDS で９月26日死亡した（**Fig. 2**）．

症例３：19歳男性

家族歴，既往歴：特記することなし．

1992年３月，腹痛で発症し，Crohn 病の診断でサルチルアゾスルファピリジン，ステロイドで治療された．1995年３月，症状が増悪し，他院に入院し，ステロイド治療で一時改善したが，７月２日上行結腸穿孔で回腸人工肛門を造設された．その後，ED 1,200KCal，メサラミン2.0gm/日で治療したが，左側腹部痛のため1996年11月12日，入院し IVH で治療したが改善せず，1997年１月８日，腸閉塞で手術となった．開腹すると，Treitz 靭帯より2.0～2.6m の小腸が強く癒着していたため，1.9m の部位にさらに人工肛門を作った．術後に正中創と旧 stoma 下部に瘻孔が出現し，IVH 下絶食で1997年４月11日，当院に転院した．

入院時所見：身長159cm，体重39kg，腹部に double stoma，瘻孔を認めた．入院時検査所見では血清蛋白6.9 gm/dl，アルブミン3.6gm/dl，電解質異常なし，GOT 35IU/*l*，GPT 57IU/*l*，ALP 459IU/*l*，gammaGTP 108 IU/*l*，CRP 2.0mg/dl，白血球9,000/mm^3，赤血球448万/mm^3，血色素12.7gm/dl，ヘマトクリット37.5%であった．４月21日，開腹手術を行い，両 stoma を閉鎖し，回腸を18cm，回盲部の瘻孔を含め9cm，Meckel 憩室を切除し，肛門部病変のため S 状結腸に人工肛門を造設した．術後に MRSA 腸炎を合併したが，改善して５月28日退院した．６月３日左側腹部痛，嘔吐が出現し，CRP 5.5mg/dl, WBC 13,300を認め再入院した．旧人工肛門の創部より腸液の排出があり，７月17日，再開腹し，人工肛門閉鎖部からの瘻孔を含め7cm の回腸を切除した．７月28日よりドレーンからの腸液排出があり，８月18日，開腹すると回結腸吻合部，人工肛門閉鎖部に示指が入る程の瘻孔が認められ，両方の瘻孔部を含め40cm の腸管を切除し，回腸人工肛門を造設した．９月初めドレーンより膿性の分泌物が見られ９月22日の造影で，ドレーンと S 状結腸人工肛門との間に瘻孔が認められた．10月の造影では外瘻から回腸人工肛門の口側と肛門側の腸が瘻孔となっていた．11月には人工肛門周囲に潰瘍が出現し，12月にはセレン欠乏症となり，補充した．

Fig. 3　Clinical course of case 3

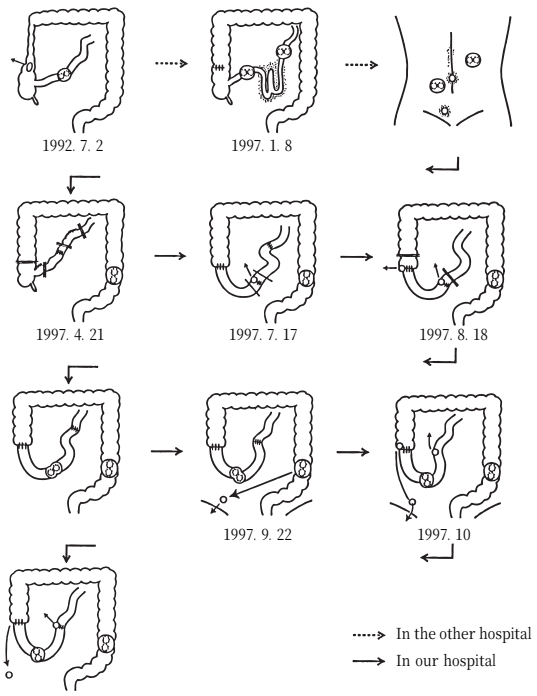

最終的には正中創に２か所と回腸人工肛門に直下に瘻孔がある状態で，在宅静脈栄養として1998年２月25日退院した．1998年３月31日，肝機能障害で入院し，原因不明の ARDS を生じ，呼吸管理を行って軽快し，６月18日に退院した（**Fig. 3**）．

考　　察

ここに提示した３例の Crohn 病症例の平均発症年齢は19歳（13, 24, 20歳）と若く，発症から手術までの経過で他の Crohn 病症例と異なる点はなかった．

術後の経過は他の例と全く異なり，再発ではなく，術後の瘻孔が平均4.7回（4, 5, 5 回）出現し，再手術を３例とも３回，受けているが，１例のみ治癒し，他の２例は腸瘻が治癒せず，１例は死亡した．計16回の手術のうち３回は他院での手術で腸瘻となっており，当院での手術方式の問題ではなく，患者の腸管自体になんらかの治癒機転の障害があると推定される．当院では癒着の高度の例や病変範囲のより広い例の再手術例も

多いが，このように術後，瘻孔形成などにより治療に難渋した例は1993年 8 月から1998年 6 月まで 4 年10か月間の Crohn 病腹部手術156例中（男性114, 女性42）3 例（1.9%）のみである．

手術前後の栄養状態，創傷治癒に関係する Zn, Mg などの電解質，血液凝固 XIII 因子などは正常であり，全身的な因子の影響も考えにくい．共通しているのは手術直後から 2 か月の間に肉眼的に正常な縫合部を中心に瘻孔が出現していることである．また，空置されている腸管からも瘻孔が発生しており，腸内圧や腸内容の関与も少なく，腸自身に原因があると思われる．とくに第 1 例目の再手術では吻合部，虫垂切除断端閉鎖部 3 か所すべてが離開し，縫合糸は片側に完全に残り，縫合糸も問題ではなかった．

そして，吻合部は肉眼的にすべて正常部で，検索出来た組織にも異常を認めなかった．瘻孔部の大きさは 1.5cm 位からほぼ全周までであった．この 3 例は瘻孔閉鎖術後早期に再発し，再発を繰り返しているのが共通している．再手術時，腹腔内の感染，癒着などの影響は強いと思われるが, ほぼ同じ条件の手術例もあり，なにか特殊な局所の治癒阻害因子の存在の可能性も無視出来ない．

このような症例の報告はわずか 1 例のみであり[8]，この報告例は20歳の男性で狭窄のため, 右半結腸切除，回腸末端切除を受け，術後42日目に再発し，半年後に腸閉塞のため病変部を切除し, 40日目に再発している．この例は早期の再発であるが，われわれの例では再発は認められず，吻合部からの瘻孔形成である点が異なっている．横浜市大第 2 外科で昭和48年から平成 5 年までの20年間に同様な経過を辿った 3 例を経験している．

Crohn 病の術後死亡率，合併症の頻度をみると，Coligher ら[1]は415例中24（5.8%）例が死亡したと報告している．また，Christiansen ら[2]も死亡率4.4%，創感染31%，瘻孔29%，膿瘍21%と，高い頻度を報告している．最近でも，Simi ら[3]は212例の Crohn 病手術例中死亡率は3.3%であったと報告している．Greensterin ら[4]の250例の Crohn 病手術例中，死亡率は3.2%，創感染は7%，腹部膿瘍は2.6%であった．

Ihasz ら[5]は Crohn 病初回手術の死亡率は3.7%であるが，2 回目手術の死亡率は17.5%に高まると報告し，再手術の困難さを指摘しており，自験例の様な症例が含まれている可能性がある．Lindgagen ら[6]は133例の Crohn 病手術例のうち, 手術死亡1.5%, 縫合不全 2 %，腹腔内膿瘍 3 %，腸管皮膚瘻 1 %の発生率であったと報告している．このように術後管理が進歩しても死亡率は高く，合併症の多くは腹部の膿瘍，瘻孔であり，縫合不全が関与していることが多い．

Fasth ら[7]の136例の Crohn 病手術例中，早期の死亡率は1.5%（2 例）であり，2 例とも縫合不全によるものであった．どの報告でもほぼ同様の結果で，術後早期の合併症の率が高く，共通していた．本邦の Crohn 病による死亡例19例のうち，2 例（18.1%）が術後合併症によるものであったが，詳細は不明である[9]．

提示した 3 例の早期瘻孔の成因は不明であるが，Crohn 病の原因が解明されれば，この 3 例の臨床経過も理解され，また，腸吻合の治癒を阻害する因子が発見されれば, 本症の手術の安全性も高まると思われる．それまで，外科医は Crohn 病の手術に際し，まれではあるが，このような例もあることを認識し，特に早期の再手術例は注意する必要があると思われる．

文　献

1）Goligher JC, DeDombal FT, Burton I：Crohn's disease, with special reference to surgical management. Prog Surg **10**：1—23, 1972

2）Chiristiansen L, Fischerman K, Nielsen L：Early complications after surgical treatment of Crohn's disease. Scand J Gastroenterol **8**：651—656, 1973

3）Simi M, Leardi S, Minervini S et al：Early complications after surgery for Crohn's disease. Neth J Surg **42**：105—109, 1990

4）Greenstein AJ, Meyers S, Sher L et al：Surgery and its sequelae in Crohn's colitis and ileocolitis. Arch Surg **116**：285—288, 1981

5）Ihasz M, Batorfi J, Balint A et al：Surgical relations of Crohn's disease and the frequency of recurrence. Acta Chir Hung **35**：63—75, 1995

6）Lindhagen T, Ekulund G, Leandoer L et al：Pre- and post-operative complications in Crohn's disease with special reference to duration of preoperative disease history. Scand J Gastroenterol **19**：194—203, 1984

7）Fasth S, Hellberg R, Hulten L et al：Early complications after surgical treatment for Crohn's disease with particular reference to factors affecting their development. Acta Chir Scand **146**：526—529, 1980

8）興梠憲男, 飯田三雄, 淵上忠彦ほか：術後早期に再発を繰り返した Crohn 病の 1 例．胃と腸　**19**：321—326, 1984

9）八尾恒良, 桜井俊弘, 小林絢三ほか：炎症性腸疾患の死亡原因．厚生省特定疾患研究平成 5 年度難治性炎症性腸管障害調査研究：69—72, 1994

Report of Three Cases with Early Postoperative Fistulae in Crohn's Disease

Tsuneo Fukushima, Fumihiko Kito, Yoshiro Obi, Keigo Matsuo, Mitsunobu Kikuchi,
Kazutaka Koganei, Masaru Shinozaki, Hideaki Kimura and Shoichi Fujii
Yokohama City Hospital

In 156 cases of intestinal operations for Crohn's disease, 3 developed repeated fistulae due to anastomotic leakage. Of these 3, there were 2 males and 1 female, and the mean age of onset of Crohn's disease was 19 years old. They developed early post-operative fistulae an average of 4.7 times（4, 5 and 5 times, respectively）and required reoperations 3 times respectively. As the results of the operations, one healed, one remained unhealed and one died. Early postoperative fistula of Crohn's disease has been reported as a frequent complication however, repeated, non-healing fistula is unusual. The cause is unknown. If this mechanism was solved, operations for Crohn's disease will become safer.

Reprint requests：Tsuneo Fukushima　Yokohama City Hospital 56 Okazawacho, Hodogaya-ku, Yokohama, 240-8555 JAPAN