日消外会誌　32（1）：60～64，1999年

症例報告

直腸切断術により良好なQOLが得られた若年発症難治性クローン病の1例

国立仙台病院外科
三上　幸夫　　今村　幹雄　　山内　英生

症例は28歳の男性で，12歳時に腹痛，発熱，下痢で発症した小腸大腸型クローン病である．過去2回の腸切除の既往がある．高度の直腸狭窄を伴った肛門周囲膿瘍および複雑性痔瘻が生じ，seton法によるドレナージ術を4回施行したが著明な改善は得られなかった．注腸造影検査で直腸狭窄，回腸直腸吻合部狭窄，回腸回腸瘻，坐骨直腸窩痔瘻，高位筋間複雑性痔瘻などが見られ，中心静脈栄養下にPSL静注，5-ASA，Azathioprineおよび Metronidazoleの内服，ED療法，PSL肝油注腸による強力な保存的治療を施行した．しかし，腸病変，肛門部痛および血液検査成績は改善せず，内科的治療の限界と判断して，3回目の手術を施行した．腹腔内の癒着剥離後に直腸切断，前回の吻合部を含め回腸末端部切除，回腸内瘻解除，回腸瘻造設術を施行した．術後は3年ぶりに経口摂取可能となりQOLは著しく向上し，患者も手術に満足している．

Key words： Crohn's disease, intractable perianal fistulas, rectal amputation

はじめに

クローン病は多くの場合，若年で発症し，しかも良性疾患であるだけに直腸切除術は可及的に回避したい．しかし，実際には高度の直腸狭窄を伴った難治性有痛性痔瘻のためにやむなく直腸切断術に至る症例も存在する[1]．当科においてもこれまでは直腸切断術を施行した症例はないが，今回，過去2回の手術歴を有する症例で高度の直腸狭窄や難治性複雑性痔瘻が強力な保存的治療で改善せず，最後の治療手段として直腸切除術に至った症例を経験したので，文献的考察を加えて報告する．

症　例

患者：28歳，男性

主訴：肛門部痛

家族歴・既往歴：特記すべきことなし．

現病歴：12歳時に腹痛，発熱，下痢で発症し，小腸大腸型クローン病と診断された．

1988年12月（19歳時），大腸狭窄に対して結腸亜全摘兼回腸S状結腸吻合術を施行した．術後，経腸成分栄養（elental diet：以下，EDと略）療法，Salazosulfapyridine（以下，SASPと略）などの投与による内科的治療を施行したが，再燃による小腸間内瘻および吻合部狭窄を生じ，1992年11月（23歳時），2回目の手術として吻合部切除兼回腸直腸吻合術を施行した．以後，外来通院で保存的治療を続けていたが，1993年12月（24歳時）頃から直腸狭窄を伴った肛門周囲膿瘍および高位筋間複雑性痔瘻が生じた．seton法によるドレナージ術を4回施行し，強力な保存的治療を行ったが著効せず，1997年1月初旬より肛門部痛が増強したため，1月30日入院での加療となった．

入院時現症：身長161cm，体重51.7kg，体温36.3°C．満月様顔貌を呈す．眼結膜に貧血，黄疸なく，胸部理学的所見にも異常は認めなかった．腹部は平坦，軟で，上腹部から下腹部にかけ正中に手術創瘢痕を認めた．胃腸輪郭はみられず，圧痛はなく，腸雑音も正常であった．

肛門部局所所見：肛門周囲の発赤，腫脹は軽度であったが，5時，9時方向に2本のドレーンが留置され，また，5時方向には瘻孔開口部があり，それぞれから膿汁の排出がみられた（**Fig. 1**）．

入院時血液生化学検査成績：軽度の貧血，白血球数および血小板数の増加，赤沈値亢進，低蛋白血症，亜鉛の低下および高脂血症を認めた．CRPおよびFe値は正常範囲にあった（**Table 1**）．

注腸造影所見：Cobble stone-like appearanceを伴っ

＜1998年10月14日受理＞別刷請求先：三上　幸夫
〒983-8520　仙台市宮城野区宮城野2－8－8　国立仙台病院外科

Fig. 1　Local findings（perianal region）. There was mild reddness and swelling. Two drains were placed in the degree of 5 ° and 9 °. There was an opening of fistula in the degree of 5 °. Pus discharge was observed from the drains and the opening of fistula.

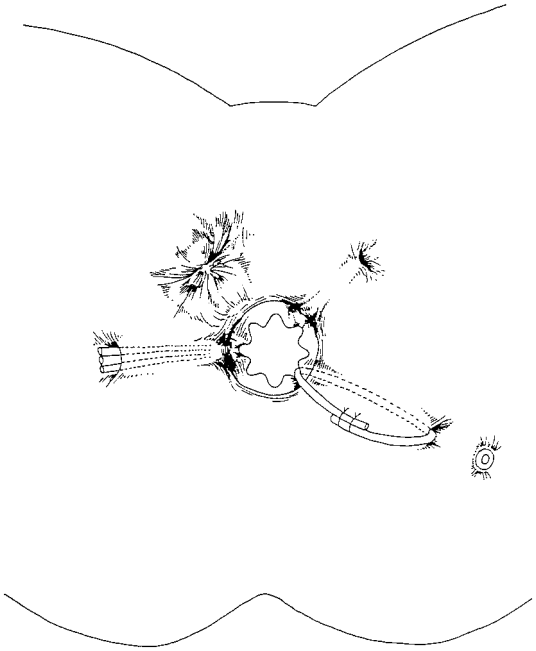

Fig. 2　Ba-enema showed marked rectal stenosis with cobble stone-like appearance, ileoileal fistula, and stenosis of the previous anastomotic portion.
←：rectal stenosis with cobble stone-like appearance, ⇦：ileoileal fistula, ⬅：stenosis of the previous anastomotic portion.

Table 1　Laboratory data on admission

Peripheral blood		Na	142 mEq/*l*
WBC	9,100 / μl	K	3.8 mEq/*l*
RBC	344 × 10^4 / μl	Cl	102 mEq/*l*
Hb	11.9 mg/dl	FBS	77 mg/dl
Ht	37.9 %	T. Chol	158 mg/dl
Plt	42.5 × 10^4 / μl	T.G	232 mg/dl
Blood chemistory		Total bile acid	12.5 μmol/*l*
T.P	5.6 g/dl	Fe	114 mEq/*l*
Alb	2.7 g/dl	Zn	49 μg/dl
AST	14 IU/*l*	ESR	31 mm(1h)
ALT	3 IU/*l*	CRP	0.1 mg/dl
LDH	176 IU/*l*		
BUN	13 mg/dl		
Cr	0.3 mg/dl		

た著明な直腸狭窄とその直上での直腸の拡張，前回手術での回腸直腸吻合部の狭窄とその口側回腸の著明な拡張，回腸回腸瘻，坐骨直腸窩痔瘻および複雑性高位筋間痔瘻を認めた（**Fig. 2**）.

入院後経過：中心静脈栄養下に Prednisolone（以下，PSL と略）（10～30mg/day）静注，5-Aminosalicylic acid（以下，5-ASA と略）（1,500mg/day），Azathioprine（100→50mg/day）および Metronidazole（1g/day）の内服，エレンタール®（320g/day）を用いた ED 療法，PSL 肝油注腸（40mg/day）による強力な保存的治療を約 2 か月間施行した．しかし，直腸狭窄をはじめとする腸病変および肛門部痛は改善せず，膿汁分泌も続き，内科的治療の限界と判断し，1997年 2 月，3 回目の手術を施行した（**Table 2**）.

手術所見および術式：腹腔内には腸管どうしの著明な癒着が認められ，かつ小腸は全体的に拡張していた．前回の手術による吻合部は著明な狭窄を呈し，同部を中心に小腸間内瘻を形成し腹壁に強固に癒着していた．骨盤腔内にも直腸の炎症の波及による著明な線維性癒着がみられた．高度の腹腔内の癒着剥離後に直腸切断術，前回の吻合部を含めての回腸末端部切除，回腸内瘻解除および回腸瘻（simple ileostomy）造設術を施行した.

摘出標本肉眼所見：残存直腸には縦走潰瘍が多発

Table 2　Clinical course after admission

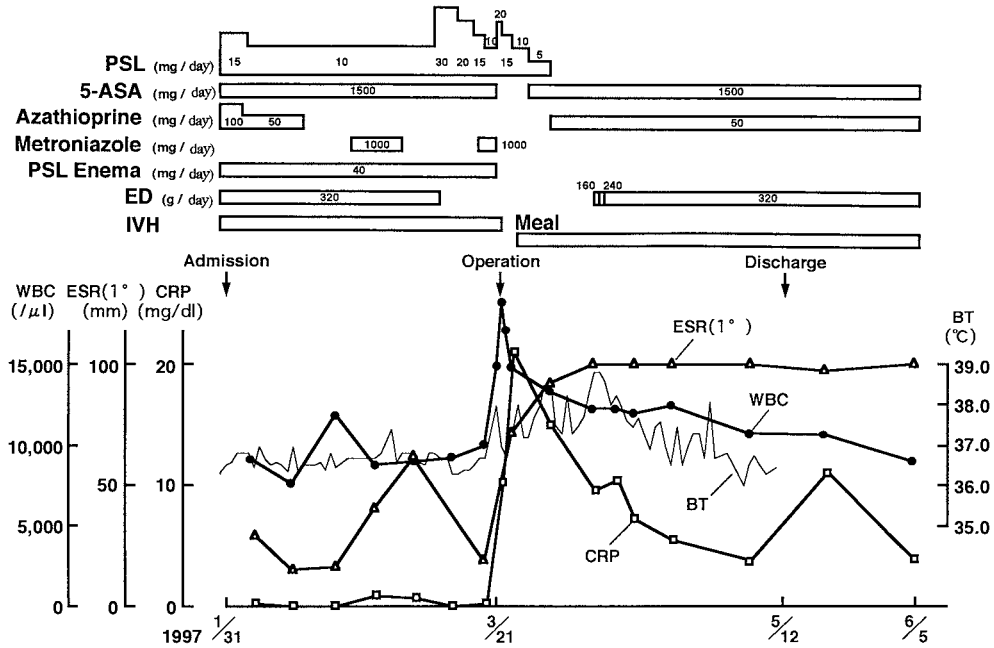

Fig. 3　Macroscopic findings of resected specimin. There were multiple longitudinal ulcers and cobble stone-like appearance in the rectum. Both the previous anastomotic site and the rectum were markedly stenotic, and the oral side of each portion was markedly distended. A ileoileal fistula was observed near the anastomotic portion.
←：previous anastomotic portion，⇦：internal fistula，⬅：stenotic portion（Rectum）

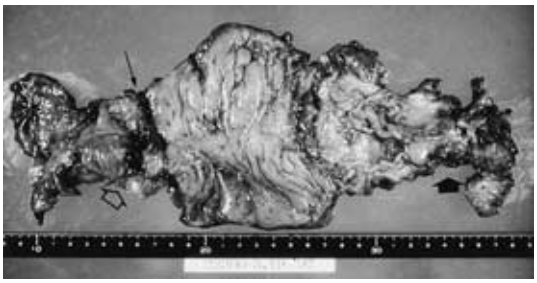

し，cobble stone-like appearance がみられた．前回手術による吻合部と思われる部には著明な狭窄があり，近傍には回腸との内瘻が認められた．狭窄部の口側回腸は著明に拡張していた（**Fig. 3**）．

病理組織学的所見：粘膜固有層は非薄化し粘膜下層には浮腫と線維化巣が混在し，筋層にはび漫性の線維化がみられた．慢性炎症性細胞浸潤も腸管壁全層に顕著に認められた．類上皮細胞性肉芽腫は明らかではなかった．

術後経過：腹部および会陰部の創感染を生じたが次第に改善し，３年ぶりに経口摂取可能となった．現在，外来にて5-ASA（1.5g/day），Azathioprine（50mg/day）の内服および ED（エレンタール®；320g/day）療法を続け，緩解状態にある．

考　察

クローン病は若年者に発症することが多く，高頻度に再燃する難治性疾患で[2]，治療では内科的治療が主となり，外科的治療は狭窄，瘻孔，穿孔，出血，肛門部病変などの合併症に対して行われる[3]．腸管切除に関しては短腸症候群を予防する意味で最小限の切除に留め，狭窄形成術などが施行されるようになった[4)5)]．自験例は12歳という若年時に発症した小腸大腸型クローン病症例で，保存的治療が奏功せず，すでに過去２回の手術歴を有している．発症時より保存的治療に抵抗し，狭窄および内瘻形成を生じ，これまでの手術で大腸亜全摘，回腸部分切除および回腸直腸端端吻合術が行われた．その後も保存的治療を継続していたが直腸病変はさらに増悪し，高度の狭窄を呈し，肛門周囲膿瘍，複雑性痔瘻，肛門狭窄といった肛門部病変も

生じた．

肛門部病変はHughesら[6]によれば1次性，2次性，偶発性病変に分類されている．1次性病変はクローン病本来の病変であり，anal fissure, ulcerative pile, cavitating ulcerなどであり，2次性病変は1次性病変に感染などが加わって生じ，肛門周囲膿瘍，痔瘻，skin tag，肛門狭窄が含まれる．偶発性病変はクローン病とは関係のない病変とされている．1次性病変はクローン病自体の活動性に左右され，口側腸管の炎症が緩解期に移行すれば消退する．したがって，一般に積極的な外科治療は控え，内科的治療が優先される．しかし，2次性病変，とくに自験例のような肛門周囲膿瘍，痔瘻は外科治療の適応になることが多く，また，盲端となっている坐骨直腸窩痔瘻は難治性で再燃率が高いと報告されている[7]．三枝ら[8]は腸管病変発症後の痔瘻20例に対する治療と経過を報告し，複雑性痔瘻であってもseton sutureやsplit ileostomy造設により大部分は治癒しえたとしている．しかし，日比ら[9]は直腸病変の有無からみた肛門病変の予後に関する検討から，直腸病変を伴わない症例の78%では治癒あるいは改善が得られたのに対し，直腸病変を有する症例では45%が治癒または改善したのみで，37%の症例は治療に対し抵抗性であったと報告している．このようにクローン病における肛門部病変の治療に際しては，局所の治療とともに口側の腸管病変をいかにコントロールできるかが鍵となる[8]．とくに，直腸病変が高度な場合には肛門部病変も難治であり，fecal diversionや直腸切断も考慮される[10]．実際，Fecal diversionにより直腸病変や肛門部病変が改善したとの報告もあるが[8][11]，自験例のようにあらゆる保存的治療に抵抗し，直腸切断術にまで至った症例はまれである．

自験例では強力な内科的治療で直腸病変を緩解に導くことができず，肛門周囲膿瘍および痔瘻の治療に難渋した．まず，絶食とし，ED療法とSASP（後に5-ASAに変更）内服による薬物療法を行い，局所病変に対してはMetronidazoleの内服，seton法によるドレナージを行った．しかし，ドレーンからの膿汁排出が続き，新たな膿瘍形成もみられ肛門部病変は改善傾向を示さなかった．そこでED療法を中心静脈栄養に変え，PSL静注と免疫抑制剤の投与を行い，seton法によるドレナージを繰り返し施行した．Harperら[11]は重症の肛門病変を有する29例に対しSplit ileostomyを行い72%に改善がみられたと報告しており，自験例でもSplit ileostomy造設によるfecal diversionを検討したが，過去2度の手術および炎症の波及による高度の腹腔内の癒着，回腸間の内瘻形成，直腸全長および前回吻合部の狭窄，坐骨直腸窩痔瘻の存在などを考慮して見送られた．このように強力な保存的治療に対して直腸および肛門部病変は改善せず，また，肛門部病変による疼痛の持続，さらには絶食，入退院の繰り返しによりQOLは著しく損なわれ患者の精神状態も悪化した．クローン病は良性疾患であるだけに直腸切断術は可及的に回避したかったが，内科的治療の限界と判断し患者の承諾も得られたため直腸切断術を施行した．永久的人工肛門となったが，3年ぶりに経口摂取が可能となり，肛門部の疼痛も消失し，患者は冬期にはスノーボードも楽しめるようになり手術に非常に満足している．このような症例の経験から直腸病変が高度で肛門部病変も難治であるクローン病ではQOL向上の観点から直腸切断術も必要であると考えられた．

文　献

1）福嶋龍二，北野厚生，小林絢三：直腸型クローン病の2例．Gastroenterol Endosc **33**：2656－2661, 1991

2）鈴木宏志，松本好市，山本純二ほか：クローン病の術後再発とその治療．消外 **14**：729—735, 1991

3）中野博重，畑　倫明，藤井久男ほか：炎症性腸疾患の外科的治療．消外 **20**：67—75, 1997

4）Lee ECG, Papaionnou N：Minimal surgery for chronic obstruction with extensive or universal Crohn's disease. Ann R Coll Surg Engl **25**：217—222, 1982

5）武藤徹一郎：炎症性腸疾患の治療　新しい手術方式をめぐって．綜合臨 **38**：2246—2250, 1989

6）Hughes LE, Jones IRG：Perianal lesions in Crohn's disease. Edited by Allan RN, Keighley MRB, Williams JA et al. Inflammatory bowel disease. Edinburgh, Chruchhill Livingston, 1983, p 321—331

7）Makowiec F, Jehle EC, Starlinger M：Clinical course of perianal fistulas in Crohn's disease. Gut **37**：696—701, 1995

8）三枝直人，馬場正三：クローン病肛門病変の治療法．消化器科 **22**：180—186, 1996

9）日比紀文，岩男　泰，石井裕正ほか：クローン病肛門病変の治療方針．消化器科 **22**：162—169, 1996

10）馬場正三：クローン病に対する外科的治療．日外会誌 **98**：424—430, 1997

11）Harper PH, Keflewell MGM, Lee ECG：The effect of split ileostomy on perianal Crohn's disease. Br J Surg **69**：608—610, 1982

A Case of Intractable Crohn's Disease Getting an Excellent Life by Undergoing Rectal Amputation

Yukio Mikami, Mikio Imamura and Hidemi Yamauchi
Department of Surgery, National Sendai Hospital

A 27-year-old man who underwent rectal amputation as the final choice of treatment is reported. He had undergone intestinal resection twice. First, in 1982, subtotal colectomy with ascendicosigmoidostomy was performed for colonic stenosis. Thereafter, he had been treated with SASP. In 1987, he underwent surgery again due to stenosis of the previous anastomotic site. Resection of the anastomotic site with ileoproctostomy was performed. He began to suffer from intractable perianal fistulas accompanied by rectal stenosis in 1993. Seton treatment was performed several times for these perianal fistulas. Barium enema, which was done in October 1996, showed marked rectal stenosis, an ileoileal fistula, and stenosis of the previous anastomotic portion. Then, he was treated intensively with IVH, enteral nutrition and administration of PSL（iv），5-ASA, azathioprine and metronidazole, and PSL enema. Symptoms and laboratory data were not improved. Finally, he underwent rectal amputation, resection of the terminal ileum and release of the internal fistula accompanied by construction of a simple ileostomy. After about three years, he became able to take food and enjoy snow boarding. He is really satisfied with the present surgery.

Reprint requests：Yukio Mikami　Department of Surgery, National Sendai Hospital
2-8-8 Miyagino, Miyagino-ku, Sendai, 983-8520 JAPAN