日消外会誌　32（1）：65～68，1999年

症例報告

S状結腸癌を先進部として肛門より脱出した成人腸重積の1治験例

国立沼田病院外科，群馬大学第2外科*

尾形　敏郎　　横田　　徹　　六本木　隆　　菅野　圭一
藤井　孝尚　　大和田　進*　　森下　靖雄*

症例は腹痛，血便，肛門より脱出する腫瘤を主訴とした75歳の女性で，腫瘤先端の生検の結果は腺癌であった．また骨盤computed tomography（CT）でS状結腸下部から直腸にかけて3層の同心円状に腫大した腸管を認めた．以上よりS状結腸癌を先進部として肛門より脱出した腸重積と診断してHartmann手術を施行し，良好な結果を得た．成人のS状結腸の腸重積はまれであり，先進部が肛門より脱出したものの報告はさらに少ない．自験例ではCTで特徴的な所見が得られ，術前に確定診断が可能であった．

Key words：　colo-rectal intussuception, sigmoid colon cancer

はじめに

成人のS状結腸の腸重積はまれであり，中でも肛門より脱出した腸重積の本邦報告は検索しえた限り13例のみである[4]．今回，S状結腸癌を先進部として肛門より脱出した腸重積の1手術例を経験した．特徴的なcomputed tomography（CT）所見より術前診断が可能であったことから，CTの所見を中心に，また発生機序に関しても文献的考察を加え報告する．

症　例

患者：75歳，女性

主訴：腹痛，血便，肛門より脱出する腫瘤

既往歴：平成1年，脳梗塞で近医に入院

家族歴：特記すべきことなし．

現病歴：平成7年7月，多発性脳梗塞の診断でリハビリ目的にて近医に入院した．同年8月より腹痛と血便があり，また，以前より頻回に肛門より脱出する腫瘤が認められたため，精査加療目的に当科に転院となった．

局所所見：肛門より10cm程度突出した腫瘤を認め，表面は粘膜で覆われていたが浮腫を伴い肥厚していた（**Fig. 1**）．先端に便の流出する径1cmの内腔を有していた．先端粘膜に不整な病変あり，同部よりの生検組織はGroup V, adenocarcinomaと診断された．

検査所見：血液一般および生化学検査，腫瘍マーカーのcarbohydrate antigen 19-9（CA19-9），carcinoembryonic antigen（CEA）に異常はなかった．入院時の骨盤造影CTでは，S状結腸下部から直腸にかけて3層の同心円状構造を認めた．高輝度層は腸管壁に，低輝度層は腸間膜の脂肪などに由来すると思われた（**Fig. 2a, 2c**）．また肛門外に突出した腫瘤は2層の同心円として描出され，重積し腫大した腸管と判断した．外側壁は肥厚し輝度はやや低下しており，浮腫を伴った結果と思われた（**Fig. 2b, 2c**）．なお，先端の病変はCTでは描出されなかった．大腸内視鏡検査では，内視鏡を腫瘤先端の小開口部に挿入すると，狭窄部位を通過したのち口側の正常大腸粘膜が確認された．

以上より，S状結腸癌を先進部として肛門より脱出した腸重積と診断し，手術を施行した．

手術所見：下腹部正中切開で開腹すると，腹膜翻転

Fig. 1　Tumor prolapsed about 10 centimeters through the anus, and the surface was covered with edematous thicknend mucous membrane.

＜1998年10月14日受理＞別刷請求先：尾形　敏郎
〒371-8513　前橋市昭和町3－39－15　群馬大学医学部第2外科

Fig. 2a　Computed tomograms of rectal area showed a thickened colonic wall with hyperdense rings which were separated into three layers.

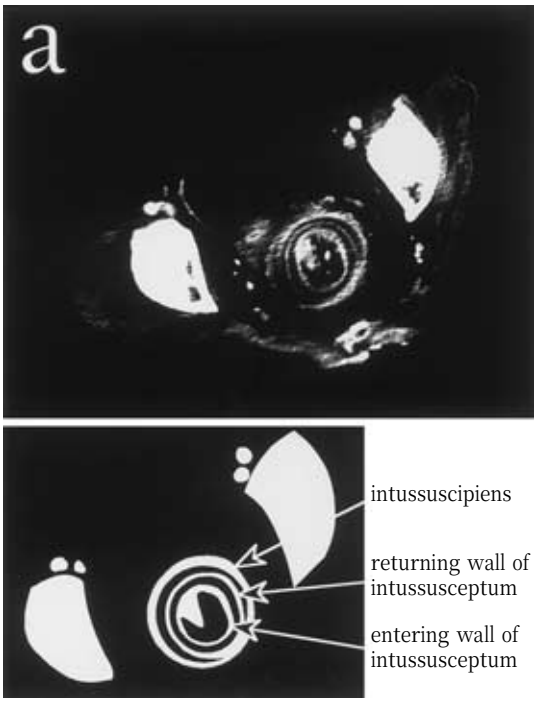

Fig. 2b　Computed tomograms of the leading part of the tumor showed a thikened colonic wall with hyperdense rings which were separated into two layers.

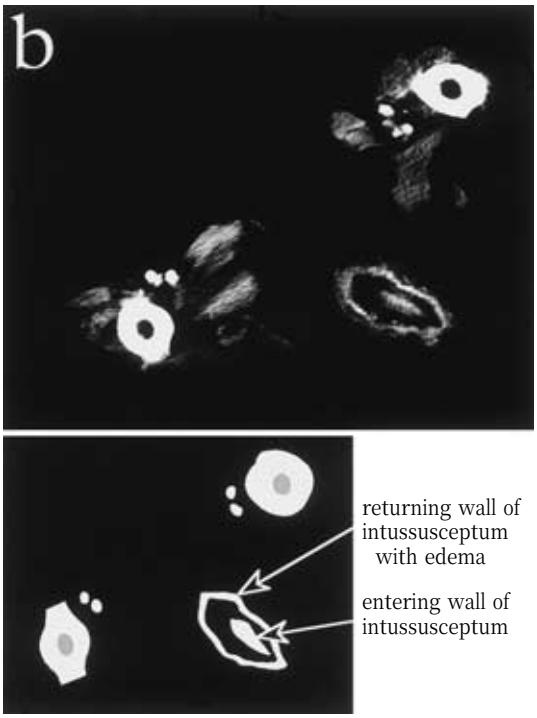

部直上を嵌入開始点とし，S 状結腸が直腸に重積していた（**Fig. 3**）．高齢で脳梗塞の合併症もあり，Hartmann 手術を選択した．流入，流出血管を結紮し，腸重積を Hutchinson 手技で整復した後に S 状結腸を切除した．

切除標本および病理組織所見：切除標本は腸重積先端に 2 型の腫瘍（4cm×3cm×0.5cm）を認め，肛門側の粘膜は強い浮腫を伴っていた（**Fig. 4**）．組織学的には well differentiated adenocarcinoma, ss, ly_1,v_0,n（－），aw（－），ow（－）であった[1]（**Fig. 5a, b**）．

術後は順調で，脳梗塞のリハビリを経て退院し，現在は外来で経過観察中である．

考　察

成人の腸重積は小児と異なりまれな疾患で，腸重積全体の 5 ～16%[2]を占めるに過ぎない．成人の腸重積の発生率は，結腸―結腸間で45%～50%[2) 3)]，S 状結腸―S 状結腸間では13%[3)]である．先進部が肛門外にまで脱出した例は比較的まれで，検索しえた限り本邦では13例が報告されている[4)]．結腸―結腸間の腸重積では小腸―小腸間に比べ先進部が悪性疾患であることが多く[3)]，37～68%は悪性腫瘍に起因するという[5)]．また，腸重積の90%以上に腫瘍，ポリープなどの病理学的な原因があるという[2)]．

Fig. 2c　Schematic representation of intussuception. Line-A means the location which was shown in figure 2a, and line-B was in figure 2b.

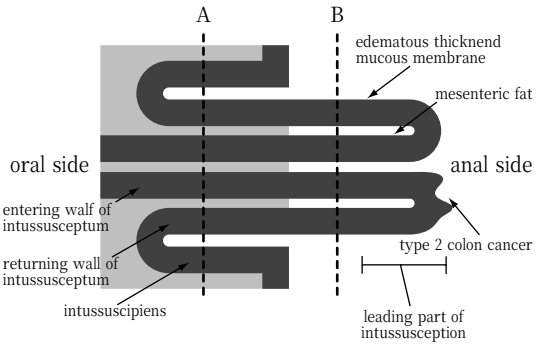

大半は下行性腸重積で，機序として腸管壁の器質的変化が刺激になり輪状筋が痙攣性収縮を来たし，腸内

Fig. 3 Operatively intussuscipiens was shown in the Dougla's pouch. The part of impaction is pointed by black arrow in the schema.

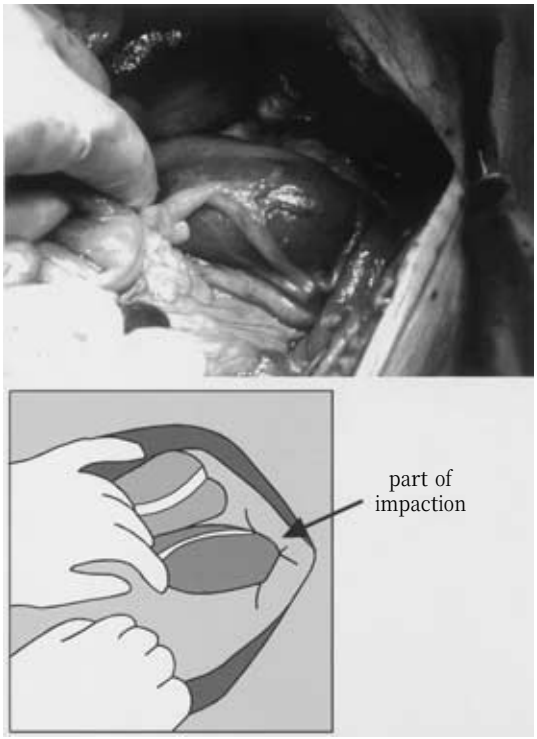

Fig. 4 The leading part of the intussuception was type 2 colon cancer. Mucous membrane was edematous in anal side. They are pointed by black arrows in the schema.

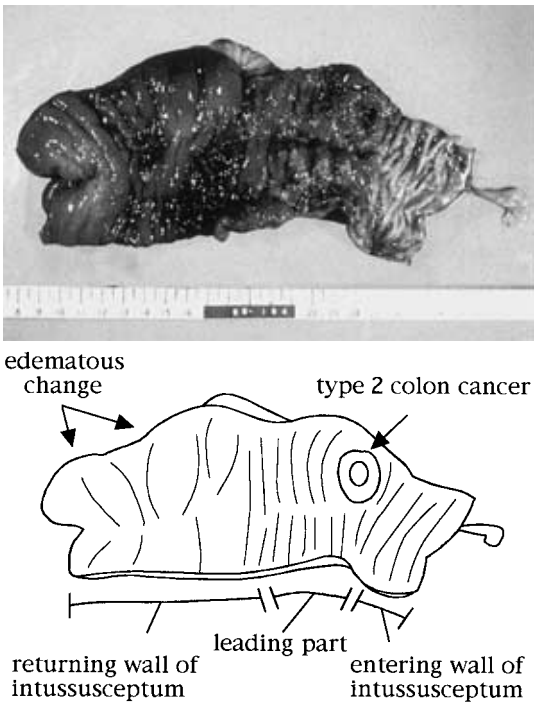

Fig. 5 a：Invasion of carcinoma into subserous membrane is shown.（H.E. ×10）
b：Mitosis and large small inequality of nucleus is shown.（H.E. ×100）

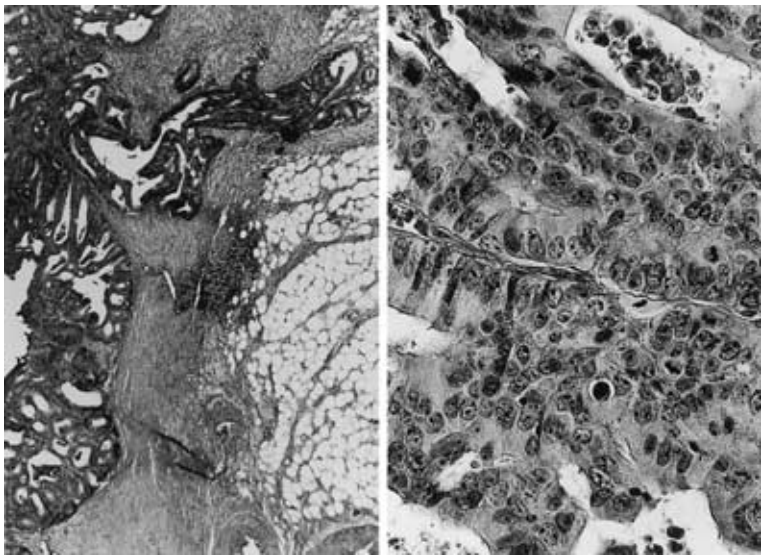

容となって腸管の蠕動を亢進させるという痙攣説が一般的である[5]．自験例は術前に度々腫瘤が肛門より脱出し，切除標本では腫瘤の肛門側粘膜に浮腫，肥厚を認めた．このため，S 状結腸癌を先進部とした S 状結腸―直腸移行部付近の習慣性腸重積[5]が存在していたと思われる．明らかな直腸脱の既往はなかったが，その後直腸脱の発生機序と同様に肛門周囲支持組織の弱体化，骨盤底筋の機能失調のため，S 状結腸―直腸の腸重積が肛門外に脱出したものと考える[6]．

一般的な腸重積の検査所見としては，注腸による蟹爪様陰影が特徴的である．血管造影検査でも，内筒腸管と外筒腸管の栄養血管が交叉することにより推定が可能である．CT や US（ultrasonography）では，腸重積は多重なリングとして認められ multiple concentric ring, target like と形容される[7]．画像上，重積部位は外側より外筒（intussuscipiens），中筒（returning wall of intussusceptum），内 筒（entering wall of intussusceptum）の高輝度な 3 層をなし，各層間に浮腫を伴った腸管壁，あるいは腸間膜などの脂肪由来の低輝度層を持つ．中筒は壁の翻転に伴う血流障害などで肥厚するのが特徴で，特に先進部付近が著明であるとされる[2) 7)]．自験例では同様の画像所見が得られ，実際に剔出標本でも中筒壁は浮腫状に肥厚していたが内筒壁には浮腫を認めず，CT の所見に一致していた．先進部が肛門外に脱出した特殊な腸重積では大腸内視鏡が最も診断に有力という報告[8]もあるが，CT は十分に情報が得られ腸管損傷の危険もないため，第 1 選択とすべき検査法と考える．

成人腸重積は良性と確定されなければ悪性疾患を念頭に置く必要があり，術中播種や血行性転移の危険性を考え，一般的には整復せずに腸切除を行うべきと思われる．自験例では，年齢，全身状態から Hartmann 手術を選択しており，病変部位が肛門外に存在するため腸切除には腸重積の整復を必要とした．このような場合は，整復前に流出血管の結紮を行うなどの工夫も必要と思われる．

文　献

1）大腸癌研究会編：大腸癌取扱い規紙．改訂第 5 版．金原出版，東京，1994
2）Klooster NJ, Goei R, Baeten CG：Sigmoido-rectal invagination secondary to carcinoma：finding on CT. Rofo Fortschr Geb Rontgenstr Neuen Bildgeb Verfahr **151**：623―624, 1989
3）Nagoaney DM, Saar MG, Mcllrath MD：Surgical management of intussusception in the adult. Ann Surg **193**：230―236, 1981
4）花崎和弘，袖山治嗣，大塚満洲雄ほか：肛門外へ脱出した S 状結腸癌による腸重積症の 1 例．日臨外医会誌　**57**：420―423, 1996
5）金丸　洋，朝比奈完：S 状結腸癌による成人腸重積症の1例．日本大腸肛門病会誌　**44**：349―353, 1991
6）岩垂純一，隅越幸男，小野力三郎ほか：直腸脱の病態と治療．日本大腸肛門病会誌　**42**：981―986, 1989
7）藤本俊史，磯本一郎，松永尚文ほか：成人腸重積症の画像診断―CT, US 像の再検討―．日医放線会誌　**52**：14―22, 1992
8）相馬光宏，太田知明，北川　隆ほか：内視鏡的に確診し得た S 状結腸癌による成人腸重積症の 1 例．Gastroenterol Endosc **31**：2519―2523, 1989

Adult Colo-Rectal Intussuception Prolapsed Through The Anus：A Case Report

Toshiro Ogata, Toru Yokota, Takashi Roppongi, Keiichi Kanno
Takanao Fujii, Susumu Owada* and Yasuo Morishita*

Department of Surgery, National Numata Hospital
Second Department of Surgery, Gunma University School of Medicine*

A 75-year-old woman complained of abdominal pain, bloody stools and a tumor prolapsing through the anus. The leading part of the tumor was diagnosed as adenocarcinoma by histological examination. Computed tomograms of the rectal area showed a thickened colonic wall with hyperdense rings which was separated into three layers. The patient was diagnosed as having colo-rectal intussuception secondary to the sigmoid colon cancer, which prolapsed through the anus. Sigmoidectomy by Hartmann's method was performed because of her poor general condition. Adult colo-rectal intussuception prolapsed through the anus is rare, with only 13 cases reported in Japan.

Reprint requests：Toshiro Ogata　Second Department of Surgery, Gunma University School of Medicine
3-39-15 Showamachi, Maebashi, 371-8513 JAPAN