日消外会誌　32（1）：75～79，1999年

卒後教育セミナー　2

切除以外の治療―特にステンティングなど―

福岡大学第1外科
池　田　　靖　洋

胆管癌に対する切除以外の治療法として，ステンティングを中心に述べた．ステンティングの手技は胆道へのアプローチ法により，経皮経肝的胆管内瘻術と内視鏡的胆管ドレナージ術に分類される．どちらの手技を選択するかは，おのおのの特徴を熟知した上で，病態に応じて決定すべきである．ステントにはプラスティック製の tube stent（TS）と金属製の expandable metallic stent（EMS）の2種類がある．両者を比較すると TS は clogging が生じやすく，開存期間は短いが，安価で交換が容易である．一方，EMS は開存率が TS に比べて良好であり，複数本を留置できることや胆管分枝などを閉塞しない利点を有している．しかし，高価で，抜去が困難であり，内腔への腫瘍増殖は再閉塞の主因となっている．ステントを長期間開存させるために，各種の併用療法が行われ，とくに放射線＋温熱療法併用群で治療効果が認められた．今後，局所制御に有効な併用療法を行えば，予後の向上が期待できる．

Key words：　bile duct cancer, biliary endoprosthesis, expandable metallic stent

はじめに

胆管癌の治療において，閉塞性黄疸に対する減黄処置は重要な治療手技である．近年，胆管癌の非観血的治療法として，各種ステントを用いた胆道内瘻術（ステンティング）が発達してきた[1]．本法は外瘻術に比べて生理的な胆管ドレナージ法であり，切除不能例における Quality of life（QOL）の向上に大きく貢献している[2]．

一方，ステントによる内瘻術は，長期観察例が増加するにつれ，ステント内腔の胆泥付着による目づまりや，腫瘍増殖による再閉塞という問題点が生じてきた．これらの問題点に対し，ステントの改良や手技の工夫が考案されるのと同時に，他の局所療法の併用も行われるようになった．

本稿では，ステンティングを中心に切除以外の胆管癌治療について概説する．

1．ステンティングの種類と選択

悪性胆道狭窄に対する非観血的内瘻術の手技については，胆道へのアクセスルートとステントの種類で各々分類される．

1）胆道へのアプローチ法

経皮経肝的胆管内瘻術（percutaneous transhepatic biliary endoprosthesis：PTBE）と内視鏡的胆管ドレナージ（endoscopic biliary drainage：EBD）に分けられる．いずれの方法も経皮経肝的胆管ドレナージ（percutaneous transhepatic biliary drainage：PTBD）あるいは内視鏡的経鼻胆管ドレナージ（endoscopic nasobiliary drainage：ENBD）で予め減黄を計った後に，内瘻化を行うことが一般的である．

PTBE の利点は，①EBD に比べて大口径のステントを留置しやすいことから，長期間のドレナージ効果が期待できる．②複数のステント留置が可能である．③ドレナージ以外の局所療法の併用も容易である．④消化管再建術（胃全摘術）後も施行可能であり，また，⑤手技が比較的容易である．それに対して，EBD は，①1期的に内瘻化が可能であり，②侵襲が少なく，乳頭部に到達できれば肝内胆管非拡張例や腹水合併例に対しても安全に実施できるという利点を有している．さらに，③PTBD チューブの管理が必要なく，④PTBD に伴う癌の瘻孔播種性転移といった問題も EBD にはない．

どちらの手技を選択するかは，おのおのの長所，短所を熟知した上で，術者の技量を考慮しつつ病態に応じて決定すべきである．

＊第33回・胆管癌治療の進歩
＜1998年11月13日受理＞別刷請求先：池田　靖洋
〒814-0133　福岡市城南区七隈7―45―1　福岡大学医学部第1外科

Table 1　Charactaristics of metallic stents

	G-Z stent	Wallstent	Accuflex
materials	stainless	stainless	nitinol
diameter	6～12	8～10	10
lattice	rough	dense	dense
flexibility	poor	good	good
radiopacity	high	intermediate	low
configuration	easy	hard	hard
covering	feasible	feasible	not applicable

G-Z stent : Gianturco-Rosch Z stent（Cook）
Wallstent（Schneider）
Accuflex : The nitinol elastalloy Strecker stent(Medi-tech)

2）ステントの選択

ステントの種類はプラスティック製の tube stent（TS）と金属製の expandable metallic stent（EMS）とに大別される．TS にはピッグテイル型(EBD 用)とストレート型（PTBE, EBD 用），マッシュルーム型（PTBE 用）の 3 種類あり，材質として polyethylene 製，polyurethane 製，teflon 製，silicone 製などが用いられている．TS の一番の問題点は，胆泥付着によるステントの閉塞(clogging)である[3)4)]．これにより黄疸，胆管炎が再燃しステントの交換を余儀なくされる．諸家の報告によると，TS の開存期間はステント口径や胆管の内部環境により多少の差がみられるも平均 3～6 か月とされている[5)~8)]．また，材質としては実験的に polyurethane 製, polyethylene 製, teflon 製の順に閉塞しにくいといわれている[9)]．手技上の問題点として，肝門部胆管癌のように肝内胆管が幾つにも分断されている場合はステントの数が制限され，ドレナージされない胆管分枝が残存する．ただし，TS は安価で，交換も簡便であることから一時的なステンティングには利便性が高い．

一方，EMS には①自ら拡張力を有する self-expanding 型と②バルーンによって拡張する ballon-expanding 型，③体温によって拡張する形状記憶合金型の 3 種類がある．最近の EMS は，self-expanding 型が主流となっている．ステントの材質としては，ステンレスとチタン合金のナイティノールが広く用いられている．国内では，各種の EMS が市販されており，おのおのに特性を有している（**Table 1**）．

EMS の特徴は，細径のアクセスルートから大口径のステント内腔が得られることである．ついで，メッシュ状構造により比較的早い時期にステント表面が胆管上皮に被覆されるため，良好な組織親和性をもたらし，

Table 2　Comparisons of plastic tube and metalic stents

	Plastic tube	Metalic stents
patency(month)	3～6	12～14
cause of occlusion	clogging	tumor ingrowth rapid obstruction
materials	polyurethane polyethylene teflon silicone	stainless nickel-titanium alloy
costs(￥)	5,000～30,000	50,000～360,000

Table 3　Complications of stenting

1. Cholangitis, Liver abcess
2. Hemobilia
3. Perforation of bile duct, Biliary entelic anastomosis
4. Acute pancreatitis
5. Migration
6. Acute obstruction(reactive obstruction, rebound obstruction)
7. Re-occulusion(clogging, tumor overgrowth, ingrowth)
8. Gall stone

clogging の原因である biofilm 形成を抑制すると考えられている[10)11)]．この 2 つの理由から臨床上，EMS の開存性は TS に比べて飛躍的に延長した．その他，多数のステント留置が可能なことや，胆嚢管あるいは胆管分枝を閉塞しないことも EMS の有利な点である．しかしながら， EMS は TS に比較してはるかに高価で，手技上煩雑であることや，留置後のステント抜去が不可能といった欠点を有している．とくに，EMS の構造上からくる最大の問題点として，ステント内腔への腫瘍増殖(tumor ingrowth)は EMS における再閉塞の主因となっている[12)13)]（**Table 2**）．その対策として，EMS の再留置(stent-in-stent)や，メッシュ部分を polyurethane 膜で被覆した covered-EMS が用いられている[14)15)]．また，ステント内腔の開存性を長期間維持していくためには，tumor reduction が必要であるとの考えから，後述する局所療法の併用も各施設で検討されている[16)~18)]．

3）ステンティングの合併症

ステンティングの合併症は，アクセスルートの作製に伴うものと，ステント留置によるものとに大別され，さらにステントの種類に特有な合併症がみられる．ここでは，EMS の合併症について述べる．

EMS の合併症としては，胆管炎や肝膿瘍などの胆道感染症，胆道出血，穿孔，急性膵炎，ステントの逸脱

Fig. 1　Cummulative stent patency in patients with malignant biliary stenosis. The statistical significance of the differences in patency rates were as follows：expandable metallic stents（EMS=35）versus plastic tube stents（TS=38），p<0.001（significant）

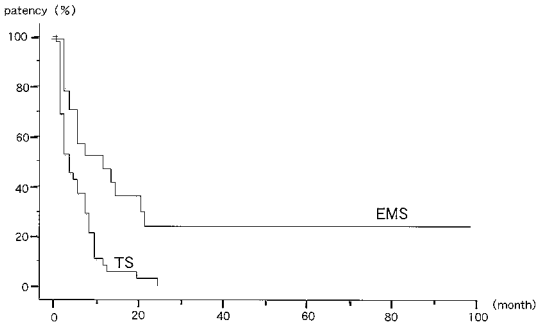

（migration），腫瘍の ingrowth あるいは overgrowth による再閉塞などが報告されている[16)~19)]．筆者らは悪性胆道狭窄35例に対する EMS 施行中，胆管炎２例，胆道出血１例，膵炎１例を経験した．その他の合併症としては，ステント留置後急速に再閉塞を来す acute obstruction（rebound obstruction, reactive obstruction）[11)]が近年注目されている（**Table 3**）．

２．EMS による悪性胆道狭窄の治療成績

教室における切除不能悪性胆道狭窄73例のステント別による治療成績をみると，EMS の50％開存期間は11.5か月で，TS の3.5か月に比べて有意に延長していた（p<0.001）（**Fig. 1**）．また，各疾患別に治療後の累積生存率を検討すると，胆管癌が最も良好な結果を示していた（**Fig. 2**）．以上の成績から，悪性胆道狭窄の中でも胆管癌では EMS による治療効果が良好であるため，EMS の有用性は高いと思われた．

３．局所療法の併用効果

胆道系への EMS の導入は非切除胆管癌に対する治療の選択範囲を大きく拡大した．しかし，EMS には腫瘍増殖（Tumor overgrowth, ingrowth）による再閉塞といった問題が存在する．また，腫瘍ボリュームが大きい症例ほど，EMS の治療効果は不良で，早期に再閉塞をきたしやすい．筆者らはステントの開存維持には，腫瘍に対する局所制御が不可欠であると考え，EMS の導入直後より各種の併用療法を実施してきた．教室では，ステンティング以外の局所治療として，放射線治療（体外照射，腔内照射）や温熱療法（局所腔内加温），抗癌剤の動注療法，内視鏡下マイクロターゼ治療

Fig. 2　Cummulative patient survival following EMS treatment

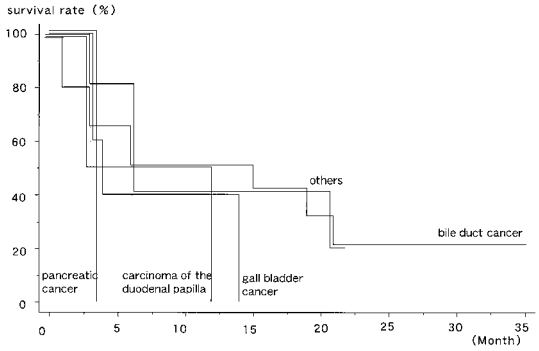

Fig. 3　Cummurative patient survival of non-resectable bile duct cancer
Stent：stening only, +RT：＋radiation, +HT：＋hyperthermia, +MT：＋microtase, OP：bypass operation, PTBD：percutaneous transhepatic biliary drainage only

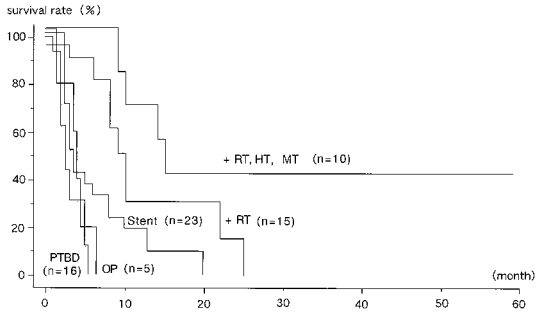

などを病態に応じて併用している．

自験例から，ステンティング単独治療群と放射線併用群，放射線＋温熱療法（もしくはマイクロターゼ治療）併用群にバイパス手術群，PTBD 群を加えて，各治療法別での累積生存率を検討すると，放射線＋温熱療法（マイクロターゼ）群が最も良好であり，10例中５例で14か月以上の生存が得られた（**Fig. 3**）．

これらの併用療法は，治療効果としていまだ満足すべき段階ではないにもかかわらず，長期生存例も散見されるようになってきている．今後，病変の進展を正確に予測し，より効果的な局所治療を併用することで，切除不能胆管癌の治療成績はさらに向上する可能性が示唆された．

切除不能胆管癌に対するステンティングは QOL の改善に大きく寄与している．本治療に加えて，局所制

御に有効な併用療法を行えば，予後の向上が期待できる．従来，ドレナージだけに過ぎなかったステンティングを積極的な治療法としていくためには，より効果的な併用療法の確立と的確な病態診断による予後判定が必要である．

文　献

1) Hoevels J, Ihse I：Percutaneous transhepatic insertion of a permanent endoprosthesis in obstructive lesion of the extrahepatic bile duct. Gastrointest Radiol **4**：367―377, 1979
2) 澤田　敏，村田貴史，中野佳代ほか：Biliary endoprosthesis による内瘻化．臨放線　**27**：609―613, 1982
3) Leung JWC, Ling TKW, Kung JLS et al：The role of bacteria in the blockage of biliary stents. Gastrointest Endosc **34**：19―22, 1988
4) Spear AG, Cotton PB, Rode J et al：Biliary stent blockage with bacterial biofilm. Ann Internal Med **108**：546―553, 1988
5) 水間美宏，平野誠一，河北　肇ほか：超大口径留置チューブ（14Fr.）による内視鏡的逆行性胆管ドレナージ術の試み．Gastroenterol Endosc **31**：3048―3054, 1989
6) Jackson JE, Rodie ME, Yeung EYC et al：Biliary endoprosthesis dysfunction in patients with malignant hilar tumors：successful treatment by percutaneous replacement of the stent. AJR **155**：391―395, 1990
7) Dooley JS, Dick R, George P et al：Percutaneous transhepatic endoprosthesis for bile duct obstruction. Complication and results Gastroenterology **86**：905―909, 1984
8) 須山正文，有山　襄，佐藤一弘ほか：経皮経胆管内瘻術（PTBE）による悪性胆道狭窄の治療．胆と膵 **18**：515―519, 1997
9) Lammer J, Stoffler G, Petek WW et al：In vitro long-term perfusion of different materials for biliary endoprosthesis. Invest Radiol **21**：329―331, 1986
10) Yoshioka T, Sakaguchi H, Yoshimura H et al：Expandable metallic biliary endoprosthesis：preliminary clinical evaluation. Radiology **177**：253―257, 1990
11) 斉藤博哉：Expandable metallic stent と胆道系への応用に関する研究．日医放線会法　**52**：762―773, 1992
12) Irving JD, Adam A, Dick R et al：Gianturco expandable metallic biliary stents：results of an European clinical trial. Radiology **172**：321―326, 1989
13) Huibregtse K, Carr-Locke DL, Cremer M et al：Biliary stent occulusion―a problem sovled with self-expanding metal stents？ Endoscopy **24**：391―394, 1992
14) 川瀬芳人，本山　新，竹村俊哉ほか：悪性胆道狭窄に対する内瘻化―極薄ポリウレタンを使用した expandable metal Z stent の有用性．Gastroenterol Endosc **36**：1255―1259, 1994
15) Silivis SE, Sievert CE, Vennes JA et al：Comparison of covered versus uncovered wire mesh stent in the canine biliary tract. Gastrointest Endosc **40**：17―21, 1994
16) 斉藤博哉，桜井康雄，高邑明夫：経皮経肝胆管ステントによる胆道狭窄の遠隔治療成績．胆と膵 **18**：529―534, 1997
17) 吉岡哲也，打田日出夫，坂口　浩ほか：Expandable metallic biliary endoprosthesis―悪性胆道閉塞190例の検討．胆と膵　**18**：877―882, 1997
18) 久保田佳嗣：悪性閉塞性黄疸の内視鏡治療―経皮経肝ルートを中心に．Ther Res **17**：613―616, 1996
19) Rossi P, Bezzl M, Rossi M et al：Metallic stents in malignant biliary obstruction：Results of a multicenter European study of 240 patients. JVIR **5**：279―285, 1994

Non-Surgical Treatment of Bile Duct Cancer

Seiyo Ikeda
First Department of Surgery, School of Medicine, Fukuoka University

Non-surgical treatment of bile duct cancer regarding biliary endoprothesis（stenting）is described. The procedure includes endoscopic as well as percutaneous transhepatic approach. The indication of each procedure depends upon the characteristics of the lesion, and the technical feasibility is to be also considered. There are two kinds of prosthesis, namely plastic tube stent and expandable metallic stent（EMS）. The former costs less and has advantage in removability compared with metallic stent. However, it is likely to be occluded with clogging. In contrast, the EMS can be of better patency due to its large size in diameter, and multiple stents can be placed stimultaneously. Regarding the disadvantages of EMS, it is expensive and cannot be removed once it applied. Tumor ingrowth is a major late complication of EMS. To maintain patency, other procedures such as radiation, chemotherapy and hyperthermia is to be considered combined with EMS, which may contribute to further improvement of survival as well as quality of life in patients with non-resectable bile duct cancer.

Reprint requests：Seiyo Ikeda First Department of Surgery, School of Medicine, Fukuoka University
7-45-1 Nanakuma, Jyonan-ku, Fukuoka, 814-0133 JAPAN