日消外会誌　32（3）：812～818，1999年

原　　著

多発小型肝細胞癌の最大結節と第2結節の組織多様性からみた肝内転移と多中心性発生との鑑別について

香川医科大学第1外科

前場　隆志　　山根　雅彦　　関亦　丈夫
森　　誠治　　合田　文則　　岡田　節雄
若林　久男　　臼杵　尚志　　前田　　肇

径30mm以下肝細胞癌（HCC）切除例のうち単発38例と多発24例の第1・第2結節を対象に，組織分化型面積比と組織学的浸潤度を比較し，小型HCCにおける多中心性多発（MC）と転移性多発（IM）の相違点を検討した．

第2結節に高分化型が存在する例をMC群，存在しない例をIM群と分類した．この分類によると，MC群が9例，IM群が15例と後者が多数を占めた．MC群の第1結節は単発結節と同等の分化型面積比と組織学的進展性を示したが，IM群の第1結節は中・低分化面積比，fc-inf陽性率，vp陽性率ともに有意に高率であった．MC群とIM群の画像上の存在部位や第1―第2結節径差には有意差を認めなかったが，DSA血管造影でIM群第2結節の濃染像が有意に高率であった．

多発する小型HCCでは，第2結節の高分化型組織像の存在の有無が，IMとMCの鑑別の一助になるものと思われる．

Key words： small hepatocellular carcinoma, multicentric occurrence, intrahepatic metastasis, histologic differentiation grades, the largest and the next to largest nodule

はじめに

多発する肝細胞癌（HCC）が肝内転移（IM）によるものか，多中心性発生（MC）によるものかの鑑別は，とくに小型HCCでは苦慮することが多い．

HCCの組織学的発育過程は一般に腫瘍径の増大に従って，より組織分化型の低い癌組織が置換性に増殖する多段階進展を示すとされ，低分化のHCCほど浸潤性発育が旺盛で，それに伴いIMも高率となることが報告されている[1)~3)]．したがって，腫瘍径の小さなHCCほど高分化型である可能性が高いため，多発した小型結節の多くはMCによるものと考えられる．しかし小型HCCであっても多様な組織分化型が混在する結節もまれでなく[1)]，またすでに大部分が中―低分化型に置換されている結節も存在する[1)4)]ことを考慮すると，腫瘍径のみでIMとMCを判定することには問題が残る．

現在，径30mm以下3病巣以内のHCCに対しては，エタノール注入療法（PEIT）が広く選択される傾向にある．しかし多発の原因がIMの場合には，根治性の面からPEITを第1選択とすべきではない．また外科的肝切除においても切除範囲設定の上で両者の術前鑑別が問題となってくる．そこで径30mm以下の多発HCC切除例を対象に，主に各結節の組織分化型の占める面積比と病理組織学的進展像の観点からIMとMCの相違点を検討する．

対　　象

HCC切除例のうち最大腫瘍径30mm以下で，術前に肝動脈塞栓術やPEITが施行されていない62例を対象とした．

方　　法

切除標本上，単発結節でかつ術後1年以内非再発例の38例（S群）と，多発結節24例（M群）に分類した．さらにM群を腫瘍径の大きいものから第1結節，第2結節とし，第2結節に高分化型組織像が存在する例をMC群（9例），存在しない例をIM群（15例）と分類した．なおM群で3結節以上の例（M群全体の25%）では，腫瘍径の大きいものから2結節のみを検討対象と

＜1998年11月13日受理＞別刷請求先：前場　隆志
〒761-0793　香川県木田郡三木町池戸1750―1　香川医科大学第1外科

Fig. 1　Angiographic evaluation for tumor staining of the nodules next to the largest one

Positive tumor staining
：When a whole, or almost a whole nodule was strongly stained in DSA angiography, the nodule was judged as positive for tumor staining

Negative tumor staining
：When only a part of a nodule was strongly stained, or a nodule was stained faintly, the nodule was regarded as negative for tumor staining

➡；Largest nodule　⇨；Next to largest nodule

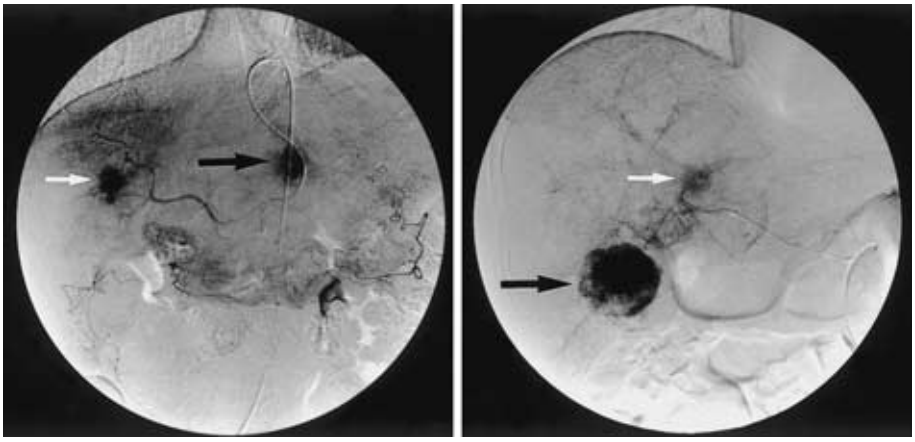

した．

HCC の病理組織学的進展度は，腫瘍被膜(fc)，被膜浸潤（fc-inf），血管侵襲（vp）の有無について切除標本の5mm 間隔全割面から検討し，腫瘍径は最大割面上における最大径を測定した．組織分化型（高，中，低分化型）の面積比は，最大割面鏡検像から計測した．HCC の臨床像は，術前画像（CT 像，超音波像，DSA angiography 像）での第１・第２結節の存在肝区域および第２結節の DSA angiography 上の濃染像の有無を検討した．濃染像の評価法は，肝動脈毛細管相で結節の全体～50%以上が強く濃染される例を陽性とし，部分的に濃染される例や淡く描出される例，まったく描出されない例を陰性と判定した（**Fig. 1**）．

病理組織学的事項は，原発性肝癌取扱い規約[5]に従った．また統計学的数値は mean±SD で示し，有意差検定は t-test, chi-square test を用いた．

結　果

（1）対象の背景

対象の年齢は S 群59±9歳，M 群62±9歳，男性は S 群28例（74%），M 群21例（88%）であった．肝炎ウイルス；HBAg 陽性/HCV 陽性/HBAg・HCV ともに陰性/HBAg 陰性は，S 群；8例/26例/3例/1例，M 群；4例/16例/4例/0例であった．併存肝病変；Z0/Z1/Z2は，S 群；0例/7例/31例，M 群；0例/3例/21例であり，上記いずれの背景因子においても両群間に有意差を認めなかった．

Fig. 2　Composition of HDG# in solitary HCC and the largest nodule in multiple HCC（Diameter of nodule ≦30mm）

#　Histologic differentiation grades

＊　A whole nodule was occupied by well-differentiated（W），or moderately-differentiated（M），or poorly-differentiated（P），HCC

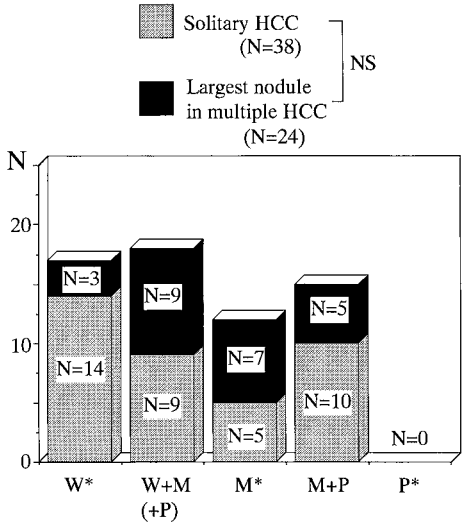

Table 1　W/M/P ratio# and histological progression in solitary HCC (Group S) , in the largest nodule in multiple HCC (Group M)

Group \ Histology	Tumor diameter (mm)	W/M/P ratio#			fc(+)* (%)	fc-inf (+)** (%)	vp (+)*** (%)
		W	M	P (%)			
Group S (N = 38)	21.1 ± 4.9	51	47	2	63	58	5
	NS			P < 0.01	NS	P < 0.05	P < 0.01
Largest nodule in Group M (N = 24)	23.4 ± 5.4	21	70	9	71	88	46

#The ratio of area occupied by well-differentiated (W) / moderately-differentiated (M) / poorly-differentiated (P) HCC in each nodule
* Positive formation of the tumor capsule ** Positive infiltration into the tumor capsule *** Positive invasion to the blood vessels

Fig. 3　Relation between tumor diameter and W/M/P ratio# in solitary HCC（Group S），in the largest nodule in multiple HCC（Group M）
#　The ratio of area occupied by well-differentiated（W）/moderately-differentiated（M）/poorly-differentiated（P），HCC in each nodule
＊　A whole nodule was occupied by well-differentiated（W），or moderately-differentiated（M），or poorly-differentiated（P），HCC

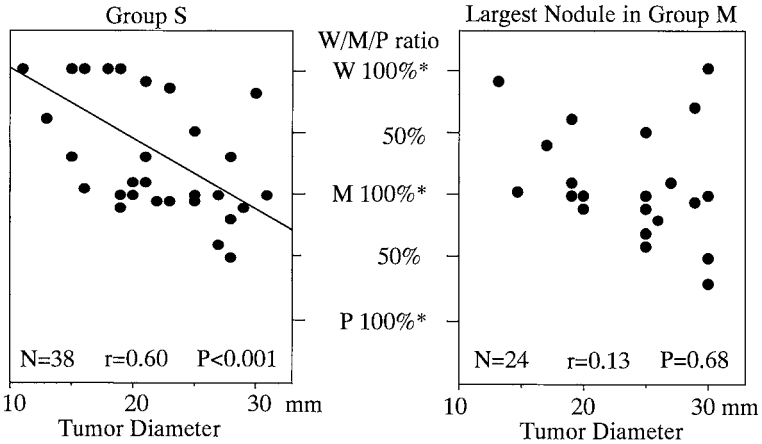

（2）S群とM群の第1結節，第2結節の組織分化型構成

S群の組織分化型構成は，結節すべて高分化型が14結節，高・中分化型混在が8結節，高・中・低分化型混在が1結節，すべて中分化型が5結節，中・低分化型混在が10結節で，すべて低分化型は存在しなかった．M群第1結節は，それぞれ3結節，8結節，1結節，7結節，5結節，0結節であった．S群に高分化型が多い傾向であったが，統計学的有意差はみられなかった（**Fig. 2**）．

M群第2結節の組織分化型構成は，結節すべて高分化型が6結節，高・中分化型混在が2結節，高・中・低分化型混在が1結節，すべて中分化型が9結節，中・低分化型混在が4結節，すべて低分化型が2結節であった．

（3）S群とM群第1結節の病理組織像の比較

腫瘍径とfc陽性率には両群間で差を認めなかったが，S群に比べM群第1結節は中・低分化型面積比とfc-inf陽性率，vp陽性率が有意に高率であった（**Table 1**）．

（4）S群とM群第1結節の腫瘍径と組織分化型面積比，fc-inf陽性率，vp陽性率の相関性

腫瘍径と組織分化型面積比は，S群では良好な負の相関性を認め（p<0.001），径増大に従いより低い分化型の面積比が高くなった．これに対しM群第1結節では有意の相関性を認めなかった（**Fig. 3**）．

腫瘍径とfc-inf陽性率およびvp陽性率との相関性は，S群では径増大に従いfc-inf陽性率，vp陽性率ともに増加する相関性を認めたが，M群では径26～30mmのfc-inf陽性率，および径21～25mmのvp陽性率が低

Table 2　Relation between tumor diameter and histological progression in solitary HCC (Group S), in the largest nodule in multiple HCC (Group M)

Histological prog. / Diameter	fc-inf (＋)*		vp (＋)**	
	Group S	Largest nodule in Group M	Group S	Largest nodule in Group M
10-15mm	33%	33%	0%	0%
16-20mm	63%	100	0	57
21-25mm	71%	100	10	14
26-30mm	71%	50	13	100

＊ Positive infiltration into the tumor capsule　＊＊ Positive invasion to the blood vessels

Table 3　Histological and clinial findings of solitary HCC (Group S), of the largest nodule in MC-Group＊ and IM-Group＊ in multiple HCC

Findings / Group	W/M/P ratio (%)				fc-inf (＋) (%)			vp(＋) (%)		
	W	M	P							
Group S (N=38)	51	47	2		58			5		
		NS				NS			NS	
Largest nodule in MC-Group (N=9)	48	50	2	P＜0.05	71		P＜0.05	11		P＜0.05
		P＜0.05				NS			P＜0.01	
Largest nodule in IM-Group (N=15)	4	82	14		100			67		

	Difference of tumor diameter** (mm)		Angio stain (＋)# (%)		Location of nodules (%) Uni-lobular	Bi-lobular	
Group S							
MC-Group	8.2 ± 6.6	NS	33	P＜0.05	44	56	NS
IM-Group	11.3 ± 7.9		80		73	27	

＊ MC-Group ; well-defferentiated carcinoma was found, IM-Group ; well-differentiated carcinoma was absent, in the next to largest nodule in multiple HCC

＊＊ Value is the diameter of the largest nodule minus the diameter of the next to largest nodule in multiple HCC

The next to largest nodule with positive tumor staining on DSA angiography

く，良好な相関性が得られなかった（**Table 2**）.

（5）S 群と MC 群第１結節, IM 群第１結節の病理組織像，臨床像の比較

IM 群第１結節は, MC 群に比べ中・低分化型面積比と vp 陽性率が有意に高率であった. また第１―第２結節径差には有意差はみられず，その存在部位も MC 群に両葉型が，IM に同葉型が多い傾向にあったが統計学的有意差は得られなかった．これに対し DSA angiography で第２結節が濃染されたものは IM 群が有意に高率であった.

IM 群第１結節は，S 群に比べ中・低分化型面積比，fc-inf 陽性率，vp 陽性率ともに有意に高率であった.

MC 群第１結節と S 群は，組織分化型面積比，fc-inf 陽性率，vp 陽性率に差を認めず，ほぼ同等の組織学的進展像を示した（**Table 3**）.

（6）IM 群第１結節と MC 群第１結節における腫瘍径と組織分化型面積比の相関性

IM 群第１結節の腫瘍径と組織分化型面積比は，S 群と同様に有意の負の相関性が得られ，径増大とともにより低い組織分化型面積比が増加した．また IM 群第１結節は S 群に比べ，より小さな腫瘍径でより低い分化型面積比が増加した．しかし MC 群第１結節の腫瘍径と組織分化型面積比には有意の相関性は得られなかった（**Fig. 4**）.

（7）結果のまとめ

径30mm 以下の HCC 多発結節例を，第２結節に高

Fig. 4　Relation between tumor diameter and W/M/P# ratio in solitary HCC（Group S），in the largest nodule in MC-Group† and IM-Group† in multiple HCC

#　The ratio of area occupied by well-differentiated（W）/moderately-differentiated（M）/poorly-differentiated（P），HCC in each nodule

†　MC-Group；well-differentiated carcinoma was found，IM-Group；well-differentiated carcinoma was absent, in the next to largest nodule in multiple HCC

＊　A whole nodule was occupied by well-differentiated（W），or moderately-differentiated（M），or poorly-differentiated（P），HCC

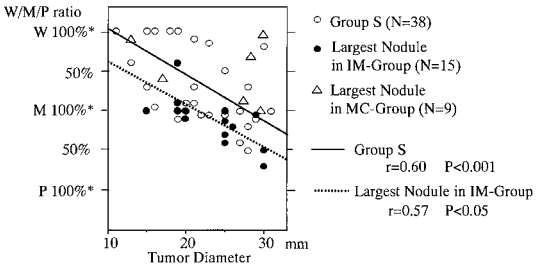

分化型が存在するか否かによってMC群とIM群に分類し，病理組織像，臨床像をHCC単発結節例と比較すると，

1）単発結節に比べ多発第1結節は中・低分化型面積比とfc-inf陽性率，vp陽性率が有意に高率であった．

2）IM群第1結節は，MC群第1結節および単発結節と比べ中・低分化型面積比，vp陽性率が有意に高率であった．これに対しMC群第1結節は単発結節とほぼ同等の病理組織学的進展像を示した．

3）IM群とMC群では第1結節と第2結節の肝内存在部位や結節径差に有意差はみられなかったが，第2結節の血管造影上の腫瘍濃染像は，IM群で有意に高率であった．

4）単発結節とIM群第1結節は，腫瘍径と組織分化型面積比の間に有意の相関性がみられたが，同一の腫瘍径であればIM群第1結節がより低い組織分化型で構成されていた．

考　察

HCC多発例の治療成績は，多発の原因がIMかMCかで大きな差がみられ，Kosugeら[6]は多発HCC 144切除例のうち病理学的に浸潤傾向を認めない53例では単発切除例と同等の遠隔成績が得られたことから，この53例は多発の原因としてMCの可能性が高いと報告している．この意味で治療前に両者を鑑別することは重要な意義があると思われる．

現在の取扱い規約[5]では，IMの可能性の高い多発病巣の特徴は，門脈腫瘍栓を基盤として増殖するもの，あるいは最大病巣の近傍に多く，離れるに従って少なくなるものと定義されている．一方，臨床においては多発した腫瘍径の小さなHCCもしばしば経験されるが，上記の定義に従うと大部分がMCによる多発例と診断される可能性が高い．しかし，小型HCCであっても病理組織学的にみると既存の偽小葉構造を破壊していない，いわゆる早期HCCは約1/4に過ぎず，3/4は進行型HCCの形態を示すと報告されている[7]．また自験例の摘出標本病理組織像でもみられたように，小さなHCCであっても結節内に高・中・低分化型が混在するものや，すでにすべてが中分化あるいは低分化型に置換されたきわめて悪性度の高いde novo型HCCの形態を示すものも報告されている[1)4)]．

以上の理由から，IMに起因する多発小型HCCも決してまれではないと考えられたため，今回，PEITの適応ともされている径30mm以下HCCを対象に，主に結節内組織分化型の占める面積比の観点からIMとMCの相違点を検討し，併せて診断と治療上の留意点を考察した．

Takasakiら[8]の径20mm以下の細小肝癌99切除例の組織学的検討では，結節すべてが高分化型であったものは18%に過ぎず，一部中・低分化型が21%，大部分中・低分化型が60%を占め，細小肝癌の多くはすでに中・低分化型に置換されていると報告している．中島[9]の径20mm以下HCC 60例の切除標本全割面における組織学的検討によると，IMを伴う主結節の径は平均18.6±2.2mmで，組織型はすべて中分化あるいは低分化型であったと報告し，小型HCCでもその結節が中-低分化型に置換されるとIMをきたす可能性が高いと報告している．

ここで問題となるのが多発する小型HCCにおけるIMとMCの鑑別点であるが，今回は腫瘍径のより小さな結節（第2結節）に高分化型が存在するものをMC多発例，存在しないものをIM多発例と分類した．すなわち既存の肝構築を保つ初期の高分化癌組織で構成されるHCCや中-低分化癌組織の辺縁に高分化癌組織が存在するHCCは，その場で発生し増殖しつつある病変と推定され，これらの複数病変は異なるDNA組み込みパターンを示すことから多中心性発生と考えら

れるとする報告[5)10)11)]，あるいは結節すべてが高分化型で占められる細小肝癌切除例では肝内転移性再発は皆無であったことから，高分化型 HCC では転移をきたす可能性がきわめて低く，その結果として肝内転移巣には高分化型は存在しないとする報告[12)]，あるいは径20mm 以下の HCC で IM によると考えられる多発例では結節すべてが中−低分化型で占められていたとする報告[9)]などを参考として，第２結節内の高分化型組織像の有無により IM と MC を分類した．

この分類に従うと IM 第１結節は MC 第１結節に比べ中・低分化型面積比，fc-inf 陽性率，vp 陽性率ともに有意に高率となり，MC 第１結節は単発結節と同等の分化型面積比と組織学的進展像を示した．さらに IM 第１結節の腫瘍径と組織分化型面積比は単発結節と同様に良好な相関値が得られ，かつ単発結節に比べより低分化型へと置換される速度が速いという結果となり，それぞれの臨床像に合致した病理組織学的特徴が得られた．このように第２結節に高分化型が存在するか否かによって MC と IM を分類することは，両者の臨床像をよく反映し，有用かつ簡便な病理学的鑑別法と考えられた．しかしこの分類の問題点は，例えば第２結節が中−低分化型であっても第１結節には血管侵襲などの組織学的浸潤像を認めない場合，あるいは第１結節がすべて高分化型で構成されている場合などでは，MC の可能性が否定できないことから，今回 IM とした結節の中に MC が含まれやすい点が挙げられる．

以上のごとく組織形態学的分類にはおのずから限界があるため，最近ではより客観的な評価法として，HB ウイルス DNA の integration pattern の解析[11)13)]や癌抑制遺伝子 p53の変異 pattern からの検討[14)]など，分子レベルでの鑑別法が試みられている．しかし本邦の HCC の大部分は HC ウイルスが関与しているのが現状であるため，前記の分子生物学的アプローチにより鑑別可能な症例が限られていることや手技上の繁雑さなどいまだ多くの問題も残されている．

前述した MC と IM 分類に従い臨床画像上での両者の相違点についても検討したが，第１結節と第２結節の存在部位は，MC で両葉存在例が多い傾向があったものの統計学的に有意差はなく，第１−第２結節径差にも両者間で有意差を見い出せなかった．これに対し，DSA angiography で第２結節が濃染されるものは IM で有意に高率であった．HCC の血管造影上での特徴は，早期 HCC では DSA angiography による検出率は20%前後と報告され[15)]，また高分化型 HCC は一般に hypovascular で，血管造影で濃染される可能性は低いとされている[16)]．今回，IM に分類した第２結節はすべて中−低分化型で構成されていることから，小結節でも高率に腫瘍濃染像として描出されたものと考えられた．大坪ら[12)]も肝切除後の転移性再発と多中心性再発の鑑別点として，腫瘍濃染の有無が有用な所見の１つであるとしている．

現在，小型の HCC の治療法として異時性多中心性発生が高頻度にみられることから，肝切除よりむしろ PEIT が広く選択される傾向にある．PEIT の適応基準は径30mm 以下３病巣以内の HCC とされているが，今回の検討では径30mm 以下多発 HCC であっても MC より IM の頻度が高く，IM 第１結節では fc-inf や vp などの病理組織学的浸潤像が顕著に認められたことから，根治性の面で PEIT の適応はより慎重であるべきと思われた．谷川[17)]は径20mm 以下の HCC の中に少数ながら存在する Edmondson II-III 型の結節では，PEIT 施行後３年以降で高率に癌死例がみられ，とくに組織分化度の低い結節に対する PEIT 適応上の問題点を指摘している．また外科的切除においてもこの点は留意すべきであり，MC 多発例では単発結節と同様の肝切除範囲で問題はないと思われるが，IM 多発例では可能な限り広範囲の一括系統的切除を設定すべきである．

小型多発 HCC の治療効果を左右する最大の因子は，多発の原因が IM か MC かの治療前鑑別によるところが大きい．今回の検討では DSA angiography がその鑑別に有用であったが，さらに考慮すべき組織学的診断法として第２結節に対する生検によって高分化組織像の存在の有無を確認することで，より的確な評価が可能となるものと考えられた．

文　献

1）Kenmochi K, Sugihara S, Kojiro M：Relationship of histologic grade of hepatocellular carcinoma（HCC）to tumor size, and demonstration of tumor cells of multiple different grades in single small HCC. Liver **7**：18―26, 1987

2）Sakamoto M, Hirohashi S, Shimosato Y：Early stage of multistep hepatocarcinogenesis：Adenomatous hyperplasia and early hepatocellular carcinoma. Hum Pathol **22**：172―178, 1991

3）Kojiro M, Sugihara S, Nakashima O：Pathomorphologic characteristics of early hepatocellular carcinoma. Gann Monogr Cancer Res **38**：29―37, 1991

4）Arakawa M, Sugihara S, Kenmochi K et al：Small

mass lesions in cirrhosis；Transition from benign adenomatous hyperplasia to hepatocellular carcinoma? J Gastroenterol Hepatol **1**：3—14, 1986
5）日本肝癌研究会編：臨床・病理原発性肝癌取扱い規約．第3版．金原出版，東京，1992
6）Kosuge T, Makuuchi M, Takayama T et al：Long-term results after resection of hepatocellular carcinoma：experience of 480 cases. Hepatogastroenterology **40**：328—332, 1993
7）坂元亨宇，広橋説雄：早期肝癌の特徴と発育様式．谷川久一編．肝細胞癌に対する新しい視点．へるす出版，東京，1992, p28—34
8）Takasaki K, Yamamoto M, Tsugita T et al：Results of hepatic resection for small liver cancer. Edited by Takahashi T. Recent advances in management of digestive cancers. Springer-Verlag, Tokyo, 1993, p643—644
9）中島　裕：肝硬変における肝細胞癌の多中心性発生に関する病理形態学的検討．肝臓　**35**：791—797, 1994
10）Tsuda H, Hirohashi S, Shimosato Y et al：Clonal origin of atypical adenomatous hyperplasia of the liver and clonal identity with hepatocellular carcinoma. Gastroenterology **95**：1664—1666, 1988
11）Sakamoto M, Hirohasrhi S, Tsuda H et al：Multicentric independent development hepatocellular carcinoma revealed by analysis of hepatitis B virus integration pattern. Am J Surg Pathol **13**：1064—1067, 1989
12）大坪毅人，高崎　健：肝細胞癌切除例の長期遠隔成績．小俣政男編．ウイルス肝炎と肝細胞癌—治療法の進歩と今後の展開—．へるす出版，東京，1995, p135—147
13）Hsu HC, Chiou TZ, Chen JY et al：Clonality and clonal evolution of hepatocellular carcinoma with multiple nodules. Hepatology **13**：923—928, 1990
14）Oda T, Tsuda H, Scarpa A et al：Mutation pattern of the p53 gene as a diagnostic marker for multiple hepatocellular carcinoma. Cancer Res **52**：3674—3678, 1992
15）村松幸男，縄野　繁，森山紀之ほか：早期肝細胞癌，早期進行肝細胞癌のMRI．日臨　**49**：99—104, 1991
16）杤尾人司，富田周介，工藤正俊ほか：肝細胞癌の初期病変および境界病変と考えられるhypovascularな肝腫瘤の臨床追跡—進行型肝癌への進展率とその血流動態的変遷様式—．肝臓　**35**：333—345, 1994
17）谷川久一：肝細胞癌の内科的治療．日消外会誌　**23**：2492—2496, 1990

The Difference between Intrahepatic Metastasis and Multicentric Occurrence in Small Hepatocellular Carcinoma from a Viewpoint of a Ratio of the Occupying Area of Histologic Differentiation Grades in the Largest and the Next to Largest Nodule

Takashi Maeba, Masahiko Yamane, Takeo Sekimata, Seiji Mori,
Fuminori Gohda, Setsuo Okada, Hisao Wakabayashi,
Hisashi Usuki and Hajime Maeta
First Department of Surgery, Kagawa Medical University

To clarify the difference between multicentric occurrence（MC）and intrahepatic metastasis（IM），the ratio of the occupying area of histologic differentiation grades（HDG）and histological progression in 38 nodules of solitary hepatocellular carcinoma（HCC），and in the largest and in the next to largest nodule of 24 cases of multiple HCC, were investigated among surgical cases of small HCC in which the main tumor was smaller than 30mm in diameter. The next to largest nodules in multiple cases in which well-differentiated（-diff）HCC was found were classified as MC group（9 cases），in multiple cases in which well-diff HCC was absent were classified as IM group（15 cases）．The area-ratio of HDG and the degree of the tumor histological progression of the largest nodules in MC group were similar to those of solitary HCC nodules. However, the largest nodules in IM group showed a high area-ratio of moderately-and poorly-diff HCC, and a high positive rate of fc-inf and vp. No difference was observed between the groups in location of nodules in the liver, or in the difference in diameter between the largest and the next to largest nodules, however the next to largest nodules in IM group showed a high positive rate of tumor staining on DSA angiography. It was concluded that in differentiating IM from MC for multiple small HCCs existence of well-diff carcinoma in the next to largest nodules should be examined.

Reprint requests：Takashi Maeba　First Department of Surgery, Kagawa Medical University
1750-1 Miki-cho, Kita-gun, Kagawa, 761-0793 JAPAN