日消外会誌　32（3）：819～824，1999年

原　　著

上部・肝門部胆管癌における肝側切除断端の癌関連糖鎖抗原発現と吻合部再発の関連性

鹿児島大学第1外科，同　第2病理*

内倉敬一郎　高尾　尊身　米澤　傑*　今村　博
久保　昌亮　新地　洋之　愛甲　孝

胆管癌において各種癌関連糖鎖抗原（MUC1, MUC2, STn, SLx, SLa）の免疫染色を施行し，肝側切除断端における発現と組織学的診断との比較，さらに再発形式との関連性を検討した．対象は術後24か月以上経過観察しえた肝門部・上部胆管癌切除例の31例である．癌部は非癌部と比較してMUC1, STn, SLxの発現陽性率が有意に高かった．肝側切除断端におけるMUC1陽性12例中，4例（hm0：2例，hm2：2例）に吻合部再発を認めたが，対象症例中，hm2の症例も含め肝側断端MUC1陰性例には吻合部再発は認めなかった．STn, SLxでは肝側断端での発現と再発形式に関連性は認められなかった．肝側切除断端におけるMUC1発現の有無は，悪性度の高い細胞の残存の可能性を検索する上で有用と思われた．

Key words： bile duct cancer, carbohydrate antigens, MUC1, hepatic surgical margin, recurrent types

はじめに

上部および肝門部胆管癌の肝側断端における癌浸潤の正確な評価は，術後の再発，予後と関連し重要な問題である[1)~6)]．今回，肝門部胆管癌の肝側切除断端（hepatic surgical margin；以下，hmと略す[7)]）に対し癌関連糖鎖抗原MUC1, MUC2, シアリルTn（以下，STnと略記），シアリルLex（以下，SLxと略記），シアリルLea（以下，SLaと略記）の免疫染色を施行し，組織学的診断および再発形式と比較することにより，その有用性について検討した．

対象と方法

1983年から1997年の間に鹿児島大学第1外科教室および関連病院で切除し，24か月以上経過観察しえた，肝門部・上部胆管癌31例の肝側断端（術中迅速病理切片を含む）切除胆管のパラフィン包埋薄切切片を使用した．対象例の平均年齢は64.9±8.8歳，男女比は23：8であった．

病理組織学的検討はHE染色にて施行し，癌，異型性上皮，再生・過形成上皮，正常上皮に分類，また，肝側断端を胆道癌取扱い規約[7)]に基づいてhm0（断端の5mm以内に癌浸潤を認めない），hm1（断端の5mm以内に癌浸潤を認める），hm2（断端に明らかに癌浸潤を認める）に分類した．免疫組織学的検討はMUC1（DF3抗体），MUC2（抗MRP抗体），STn（TKH-2抗体），SLx（FH-6抗体），SLa（CA19-9抗体）をそれぞれの抗体でABC法にて施行し，染色発現の評価は切片中の染色率5%未満を陰性（－），5%以上50%未満を弱陽性（＋），50%以上を強陽性（＋＋）とした．染色性の評価と再発形式にて関連性を比較検討した．

有意差検定はχ^2検定，Fisher直接確率法にて$p<0.05$を有意差ありとした．

結　　果

（1）癌部，非癌部での免疫染色陽性率

MUC1では癌部94%（29/31），非癌部33%（10/30）．以下それぞれにSTnでは87%（27/31），57%（17/30）．SLxでは71%（22/31），40%（12/30）．SLaでは97%（30/31），97%（29/30）．MUC2では9%（2/23），6%（1/18）であった．癌部と非癌部の染色陽性率において有意差を認めたのは，MUC1（$p<0.001$），STn（$p<0.01$），SLx（$p<0.03$）であった．MUC1においては，非癌部の染色陽性部の多くは弱陽性であったが，癌部は強陽性が76%（22/29）を占め癌細胞に良好な染色性を示した．SLaおよびMUC2は癌部と非癌部での染色性に差を認めなかった（**Table 1**）．

（2）組織所見別の免疫染色陽性率

＜1998年11月13日受理＞別刷請求先：内倉敬一郎
〒890-0075　鹿児島市桜ヶ丘8―35―1　鹿児島大学医学部第1外科

Table 1　Immunohistochemical staining of cancer associated carbohydrate antigens of 31 hilar bile duct carcinomas

cancer associared carbohydrate antigen	Histology	negative	positive			p
		(－)	(＋＋)	(＋)	total	
MUC1	cancer	2/31 (6%)	22/31	7/31	29/31 (94%)	＜0.001
	non-cancer	20/30 (67%)	2/30	8/30	10/30 (33%)	
STn	cancer	4/31 (13%)	17/30	10/31	27/31 (87%)	＜0.01
	non-cancer	13/30 (43%)	2/30	15/30	17/30 (57%)	
SLx	cancer	9/31 (29%)	9/31	13/31	22/31 (71%)	＜0.03
	non-cancer	18/30 (60%)	1/30	11/30	12/30 (40%)	
MUC2	cancer	21/23 (91%)	0/23	2/23	2/23 (9%)	NS
	non-cancer	17/18 (94%)	0/18	1/18	1/18 (6%)	
SLa	cancer	1/31 (3%)	28/31	2/31	30/31 (97%)	NS
	non-cancer	1/30 (3%)	21/30	8/30	29/30 (97%)	

positive (＋＋) : more than 50% of cells stained
(＋) : 5% ～ 50% of cells stained
negative (－) : less than 5% of cells stained

Table 2　Relationships between histology and MUC1, STn, SLx expressions in hilhar bile duct carcinoma

Histology	MUC1 staining positive			STn staining positive			SLx staining positive		
	(＋＋)	(＋)	total	(＋＋)	(＋)	total	(＋＋)	(＋)	total
cancer	22/31	7/31	29/31 (94%)	17/31	10/31	27/31 (87%)	9/31	13/31	22/31 (71%)
dysplasia	2/24	6/24	8/24 (33%)	2/24	10/24	12/24 (50%)	0/24	8/24	8/24 (33%)
hyperplasia	0/27	4/27	4/27 (15%)	1/27	8/27	9/27 (33%)	1/27	7/27	8/27 (30%)
normal	0/16	1/16	1/16 (6%)	0/16	0/16	0/16 (0%)	0/16	2/16	2/16 (13%)

＊ P ＜ 0.001　＊＊ P ＜ 0.01

MUC1陽性は癌部94%(29/31)，異型性33%(8/24)，過形成15%（4/27)，正常6%（1/16）で，癌部の陽性中強陽性が76%にあるのに対して，過形成，正常では染色部のすべてが弱陽性であった（**Fig. 1**)．

STn 陽性は癌部87%，異型性50%，過形成33%，正常0%であり，SLx 陽性は同様に71%，33%，30%，13%であった（**Table 2**)．

(3) 肝側切除断端の MUC1陽性率

31例の肝側断端を hm0(19症例)，hm1(6症例)，hm2（6症例）に分類した．hm0の19症例では，癌部は18例 MUC1染色陽性であった．肝側切除断端部の組織型は, HE 染色にて異型性10例, 過形成 2 例, 正常 7 例で, このうち 6 例(異型性 4 例，過形成 1 例，正常 1 例)に MUC1の発現を認めた．過形成で発現した 1 例は吻合部再発, 異型性 4 例中 1 例は吻合部再発, 1例は肝転移再発を認めた. 残りの異形成の 2 例は無再発(107か月, 27か月)であった. また正常の 1 例は肝転移再発であった.

hm1の 6 症例では，癌部は全例 MUC1染色陽性であった．この 6 例において，肝側切除断端組織型は異型性 1 例，過形成 1 例，正常 4 例で，正常の 2 例に MUC1の発現を認め，2 例ともに肝転移再発であった．hm2の 6 例では, 5 例に癌部の MUC1陽性を認め, 肝側断端は 4 例が陽性であった．4 例の再発形式は吻合部再発 2 例，肝転移 1 例，腹膜播種 1 例であった（**Table 3, 4**)．

(4) 肝側切除断端の STn 陽性率

hm0の19例中，肝側断端 STn 陽性は 5 例（異型性 4 例，過形成 1 例)で，再発形式は吻合部再発，肝転移，腹膜播種，骨転移がそれぞれ 1 例ずつであった．

hm1では肝側断端 STn 発現を 1 例(過形成)に認め, 再発形式は肝転移であった．hm2の 6 例では 3 例に断端発現を認め，吻合部再発 2 例，肝転移 1 例であった（**Table 3, 4**)．

(5) 肝側切除断端の SLx 陽性率

hm0の19例中，肝側断端 SLx 陽性は 3 例（異型性 1 例，正常 2 例）で，再発形式は肝転移 2 例，肺転移 1 例であった．

Fig. 1　Immunohistochemical stainig（A, B,C）of DF 3（MUC1）in extrahepatic bile duct carcinoma. A, DF3 is positive（＋＋）in cancer epithelium；B, DF 3 is positive（＋＋）in dysplastic epithelium；C, DF 3 is positive（＋）in hyperplastic epithelium；A×100. B, C×200.

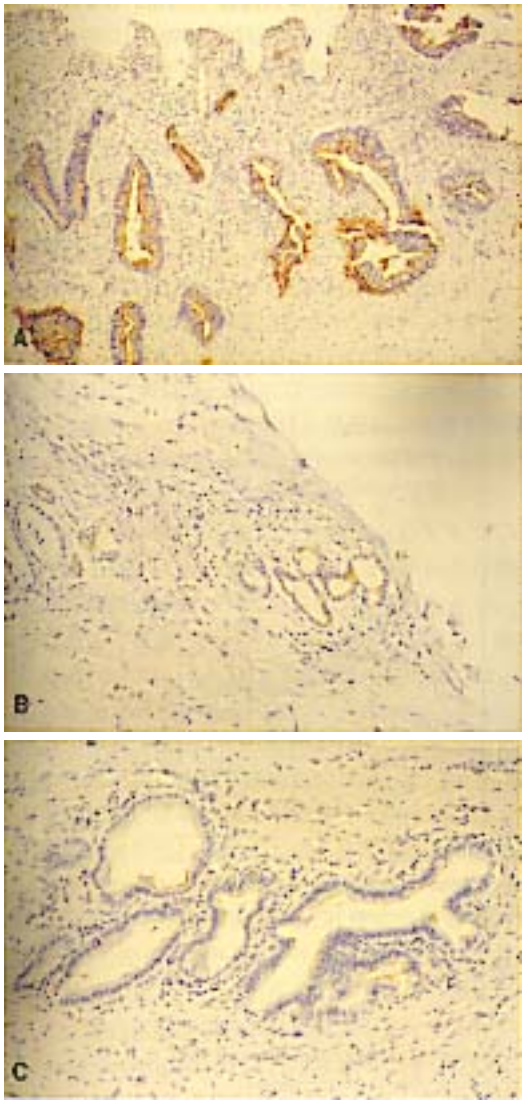

hm1では肝側断端 STn 発現は全例陰性であった．hm2の６例では４例に断端発現を認め，吻合部再発１例，肝転移３例であった（**Table 3, 4**）．

（6）肝側切除断端の免疫染色性と再発形式

肝側断端 MUC1陽性例（12例）では，再発形式は吻合部再発（４例），肝転移（５例），腹膜播種（１例）で，MUC1陰性例（19例）では吻合部再発は認められず，腹膜播種（５例），肝転移（６例），リンパ節転移（２例），肺転移（１例），骨転移（１例）であった（**Table 3, 4**）．

考　察

肝門部胆管癌の手術において，肝内区域胆管枝断端の組織学的判定は，予後に強く関連することが報告されてきた．金井ら[1]は，尾状葉切除を伴う肝区域，亜区域切除において，根治切除の 3, 5 年生存率は40%，24%で，姑息切除ではそれぞれ５%，０%であったと報告し，hm を negative にすることが重要であると述べている[2)~4)]．また，津留ら[5]も hm0, hm1, hm2の１年生存率はそれぞれ60%，83%，60%，2年生存率は60%，22%，17%，5年生存率は hm0症例のみ（60%）に見られたと報告している．しかしながら，これらの生存率が必ずしも吻合部再発に依存しているわけではなく，肝側断端の陽性率と吻合部再発との詳細な関連性は不明なところが多い．また，再発形式について浅野ら[6]は，絶対非治癒切除例では腹膜再発，臓器再発が多数を占めるのに対し，相対非治癒切除例では肝側断端再発が57.1%と多数を占め，hm0とした症例では断端再発の頻度は少ないと報告している．

一方，術中に肉眼的所見，術中迅速診にて断端陰性を決定することは必ずしも容易ではない[8)9)]．また，最終病理診断にて hm0でも，胆管吻合部再発と思われる再発が存在する[6]．今回，我々は癌関連糖鎖抗原（MUC 1, MUC2, STn, SLx, SLa）の胆道粘膜の良悪性の診断への応用を試みた．さらに，胆管癌の肝側切除断端に対し癌関連糖鎖抗原の免疫染色を施行し，組織学的診断および再発形式と比較することにより，その有用性について検討した．

大腸癌においては，MUC1, SLx, STn, SLa の発現が増強され[10)~13)]，癌の転移能にも影響を及ぼすことが報告されている[11)14)15)]．また，MUC1と癌の病期，浸潤能の獲得との関連[12)16)17)]，STn の大腸癌の予後予測因子としての有用性の報告もある[18)]．今回の検討では，胆管癌での MUC1, STn, SLx 発現において，癌部と非癌部の陽性率に有意差を認め，なかでも MUC1で顕著であり，MUC1が癌の診断に有用であることが強く示唆された．また，MUC1の組織所見別の陽性率では，非癌部の中でも異型性上皮は比較的陽性率が高く，過形成，正常上皮では低い傾向にあった．

肝側切除断端に癌細胞を認めない hm0と hm1の症例において，肝側切除断端の MUC1染色陽性例が存在し，その中に吻合部再発例（2/8）が認められた．また，

Table 3　Expressions of cancer asssociated carbohydrate antigens in hepatic surgical margin of 31 hilar bile duct carcinomas and recurrent sites.

hm	Hepatic surgical margin				Recurrent site	Outcome	
	Histology	MUC1	STn	SLx			
hm 0	dysplastic	++	−	−	NR	107m	alive
		++	+	−	liver	39m	†
		+	+	−	NR	27m	alive
		+	−	−	local	12m	†
		−	+	−	bone	25m	†
		−	+	−	peritoneum	26m	†
		−	−	+	liver	17m	†
		−	−	−	NR	24m	alive
		−	−	−	NR	24m	alive
		−	−	−	peritoneum	13m	†
	hyperplastic	+	++	−	local	23m	†
		−	−	−	peritoneum	17m	†
	normal	+	−	+	liver	10m	†
		−	−	++	lung	8m	†
		−	−	−	NR	24m	alive
		−	−	−	liver	26m	†
		−	−	−	peritoneum	22m	†
		−	−	−	peritoneum	20m	†
		−	−	−	lymph nodes	39m	†
hm 1	dysplastic	−	−	−	NR	80m	alive
	hyperplastic	−	+	−	liver	14m	†
	normal	++	−	−	liver	18m	†
		+	−	−	liver	30m	alive
		−	−	−	liver	18m	†
		−	−	−	lymph nodes	19m	†
hm 2	cancer	++	++	++	local	18m	†
		++	+	−	local	11m	†
		++	−	−	peritoneum	2m	†
		+	+	+	liver	7m	†
		−	−	+	liver	53m	†
		−	−	+	liver	5m	†

hm 0 ; negative cancer cells of hepatic surgical margin. hm 1 ; positive cancer cells in 5mm distance from hepatic surgical margin. hm 2 ; positive cancer cells of hepatic surgical margin.
(++) ; more than 50% of cells stained. (+) ; 5%〜50% of cells stained. (−) ; less than 5% of cells stained.
local ; recurrence at hepatojejunostomy. NR ; no recurrence. † ; death.

Table 4　Relationships between local recurrence at choledochojejunostomy and MUC1, STn, SLx expressions at hepatic surgical margin in hilar bile duct carcinoma

		MUC1			STn			SLx		
		positive	negative		positive	negative		positive	negative	
Local recurrence	Yes	4	0	$p < 0.05$	3	1	N.S	1	3	N.S
	No	8	19		6	21		6	21	
total		12	19		9	22		7	24	

hm2の症例も含め，肝側切除断端がMUC1陰性の症例には吻合部再発は認めなかった．以上より，HE染色では異型性あるいは過形成と診断された細胞群の中に，MUC1陽性を示す悪性度の高い細胞が混在している可能性が示唆された．

hm0およびhm1で，肝側断端がMUC1陽性であった8例中2例は，107か月，27か月とそれぞれ無再発であった．107か月生存例では，癌部でのMUC2の発現を認めた．癌部でMUC2の発現を認めた症例は，今回，検討の31例中本例を含めて2例のみで，他の1例は80か月無再発生存であった．MUC1, MUC2の発現については，Yonezawaら[18)~21)]は胆管腫瘍において，胆管嚢胞腺腫ではMUC1陽性0%，MUC2陽性67%，胆管細胞癌ではMUC1陽性100%，MUC2陽性12%，膵腫瘍において，浸潤性膵管癌ではMUC1が100%，MUC2が0%であったが，悪性度が比較的低いとされる膵管内乳頭腫瘍ではMUC1が11%，MUC2が100%であったことを報告し，悪性度の高い(浸潤性に発育し，予後不良)細胞にMUC1の発現を，悪性度が低い（膨脹性に発育し予後良好）と考えられる細胞にMUC2の発現が認められることを指摘した．また，胃癌においてもMUC1の発現は予後不良因子であり，MUC2は予後良好因子である可能性が指摘されている[22)]．しかしながら，その役割および意義についての詳細は不明である．癌の悪性度の判定におけるMUC2の有用性については，さらなる検討が必要と思われる．

今回の検討では，STnあるいはSLxの断端部の発現形式と再発形式に相関は認められなかった．いずれにしても肝門部胆管癌では比較的分化度の高い腺癌が多く，実際に異型性，過形成上皮と診断されたものの中に，癌との判別が困難なものも存在する．異型上皮，再生・過形成上皮と診断された肝側切除断端において，MUC1の発現の有無は，悪性度の高い細胞の混在の有無を検索する上での有用性を示している．臨床応用として，肝内区域胆管枝の切除範囲を決定する際の，percutaneous transhepatic cholangioscopy（PTCS）による生検材料の病理診断に補助診断としてのMUC1染色性の有用性が示唆され，さらに短時間での免疫染色を工夫することで，肝側切除断端の術中検索による有用性が期待される．

本論文の要旨は第50回，51回日本消化器外科学会総会にて発表した．

文　献

1）金井達夫，二村雄次，神谷順一ほか：胆道癌の進展度，進展形式からみた手術術式．外科　**59**：306—312, 1997
2）近藤　哲，二村雄次，早川直和ほか：肝門部胆管癌の治療成績—合理的肝区域切除．胆と膵　**10**：1463—1468, 1989
3）瀧本　篤，遠藤　格，市川靖史ほか：胆管癌の進展様式と生物学的悪性度．日外会誌　**98**：472—478, 1997
4）近藤　哲，二村雄次，早川直和ほか：肝門部胆管癌に対する合理的肝区域切除の評価．日消外会誌　**25**：2647—2650, 1992
5）津留昭雄，中山和道，有田恒彦ほか：胆管切除の成績．胆と膵　**10**：1457—1462, 1989
6）浅野武秀，榎本和夫，山本　宏ほか：肝門部胆管癌再発形式と術式選択のための術前診断・肝予備能把握．日消外会誌　**27**：2332—2336, 1994
7）日本胆道外科研究会編：胆道癌取扱い規約．第4版．金原出版，東京，1997
8）都築俊治，上田政和，高橋　伸ほか：肝切除を伴う肝門部胆管癌手術．臨外　**44**：323—329, 1989
9）小倉嘉文，高橋幸二，田端正己ほか：肝門部胆管癌の手術術式の選択．手術　**47**：1227—1237, 1993
10）Koprowski H, Herlyn M, Steplewski Z et al：Specific antigen in serum of patients with colon carcinoma. Science **212**：53—55, 1981
11）Hoff SD, Matsushita Y, Ota DM et al：Increased expression of sialyl dimetric Lex antigen in liver metestases of human colorectal carcinoma. Cancer Res **49**：6883—6888, 1989
12）Nakamori S, Ota DM, Cleary KR et al：MUC1 mucin expression as a marker of progression and metastasis of human colorectal carcinoma. Gastroenterology **106**：361—383, 1994
13）Yonezawa S, Tachikawa T, Shin S et al：Sialosyl-Tn antigen：Its distribution in normal human tissues and expression in adenocarcinomas. Am J Clin Pathol **98**：167—174, 1988
14）Majuri ML, Mattila P, Renkonen R et al：Recombinant E-selectin-protein mediates tumor cell adhesion via sialyl Lea and sialyl Lex. Biochem Biophys Res Commun **182**：1376—1382, 1992
15）Bresalier RS, Niv Y, Byrd JC et al：Mucin production by human colonic carcinoma cell correlates with their metastatic potential in animal models of colon cancer metastasis. J Clin Invest **87**：1037—1045, 1991
16）牧口佑介，諏訪高麿，日野田裕治ほか：消化器腫瘍の転移に対するMUC1ムチンの影響．消癌の発生と進展　**9**：227—230, 1997
17）Yamashita K, Yonezawa S, Tanaka S et al：Immunohistochemical study of mucin carbohydrates

and core proteins in hepatolithiasis and cholangiocarcinoma. Int J Cancer **55**：82—91, 1993
18）Itzkowitz SH, Bloom EJ, Kokal WA et al：Sialosyl Tn, a novel mucin antigen associated with prognosis in colorectal cancer patients. Cancer **66**：1960—1966, 1990
19）Osako M, Yonezawa S, Yamashita K et al：Immunohistochemical studies of mucin antigens in pancreas and intrahepatic bile-duct tumors. J Hepato-Bilia-Pancr Surg **4**：149—156, 1997
20）Yonezawa S：Application of immunohistochemistry for diagnosis of neoplasms：Mucin antigens expression and biological behavior of neoplasms. Acta Histochem Cytochem **27**：561—566, 1994
21）Osako M, Yonezawa S, Siddiki B et al：Immunohistochemical study of mucin carbohydrates and core proteins in human pancreatic tumors. Cancer **71**：2191—2199, 1993
22）米澤　傑, 太良道子, 東美智代ほか：ヒト消化器癌におけるムチン抗原の発現と癌の悪性癌との関連性．消癌の発生と進展　**9**：205—210, 1997

Anastomotic Recurrence and Expressions of Carbohydrate Antigens in Hepatic Surgical Margin in Hilar Bile Duct Cancer

Keiichiro Uchikura, Sonshin Takao, Suguru Yonezawa*, Hiroshi Imamura, Masaaki Kubo, Hiroyuki Shinchi and Takashi Aikou
First Dept. of Surgery, and 2nd Dept. of Pathology*, Kagoshima University School of Medicine

Thirty-one patients with bile duct carcinoma were studied. The specimens of carcinoma and of the hepatic surgical margin of bile duct carcinoma were stained with hematoxylin-eosin and examined Immunohistochemically using carbohydrate antigens（MUC1, MUC2, STn, SLx, SLa）. The relationships between recurrence patterns and carbohydrate antigen expression were investigated. The rates of expression of MUC1, STn, and SLx in cancer were significantly higher than those in non-cancerous epithelium. Of 31 patients with hilar bile duct carcinoma, 19 had a negative hepatic surgical margin（hm0）, 6 were positive at a distance of 5 mm from the hepatic surgical margin（hm1）, and 6 had a positive hepatic surgical margin（hm2）. MUC1 expression rates of hm0, hm1, and hm2 were 32%（6/19）, 33%（2/6）, and 67%（4/6）, respectively. These 12 MUC1-positive margins histologically involved 4 carcinomas, and 4 dysplastic, 1 hyperplastic, and 3 normal epithelia. Local recurrences were observed at choledochojejunostomy in 4（33%）of 12 patients with MUC1-positive margins, but in 0（0%）of 19 patients with MUC1-negative margins. Therefore, expression of MUC1 may be useful for histological examination of the hepatic surgical margin of bile duct carcinoma.

Reprint requests：Keiichirou Uchikura　First Department of Surgery, Kagoshima University School of Medicine
8-35-1 Sakuragaoka, Kagoshima-city, 890-0075 JAPAN