日消外会誌　32（3）：825～829，1999年

**原　　著**

# 虫垂炎の超音波所見と組織学的所見の比較検討

大垣市民病院外科
伊神　　剛　　山口　晃弘　　磯谷　正敏　　堀　　明洋
金岡　祐次　　高橋　吉仁　　李　　政秀　　鈴村　　潔

1973年1月から1995年12月までの23年間に大垣市民病院外科で虫垂切除を施行した症例は，9,295例で，術前に腹部超音波で虫垂が描出され組織学的検索が施行された症例は627例であった．これらの症例を対象として虫垂炎の超音波所見を独自に5型（type I：虫垂壁の層構造が不明瞭で，腫大の認められないもの，II：虫垂壁の層構造が明瞭で，不整像の認められないもの，III：虫垂壁の層構達が明瞭で，不整像が認められるもの，IV：虫垂壁の層構造は破壊され，腫大した虫垂が認められるもの，V：虫垂周囲に液体貯留の認められるもの）に分類し，組織学的所見との比較検討を行った．type I は正常虫垂，type II はカタル性虫垂炎，type III は蜂窩織炎性虫垂炎，type IV は壊疽性虫垂炎，type V は虫垂炎性膿瘍に相関していた．以上から，type II を相対的手術適応，type III, IV, V を絶対的手術適応と判断して良いと考えられた．

**Key words：** acute appendicitis, ultrasonic diagnosis of appendicitis, histological findings of appendicitis, appendectomy

## はじめに

急性虫垂炎の術前診断として腹部超音波検査（以下，US）が利用され，虫垂径，虫垂壁の破壊像，周囲の液体貯留などの所見によって，虫垂炎と診断し治療を行うことが多くなった．また，切除虫垂の多くは外科医の肉眼的判断によって処理されていることが多く，組織学的所見を検討した報告は少ない．われわれは以前1,235例の切除虫垂の組織学的所見の検討を行い，臨床像と治療についての問題点について報告した[1]．そこで，今回の検討では，虫垂の US 所見と組織学的所見を比較し，虫垂炎診断に対する US の有用性について検討した．

## 対象と方法

1973年1月から1995年12月までの23年間に大垣市民病院外科で急性虫垂炎と術前あるいは術後に診断し，虫垂切除術を施行した症例は9,295例であった．これらの症例のうち術前に US が施行された症例は1,137例で虫垂が描出された症例は652例であった．また，組織学的検索が施行された症例は1,718例で，US で虫垂が描出され組織学的検索が施行された症例は627例であった．この627例を対象として虫垂の US 所見と組織学的所見を比較検討した．なお，虫垂の描出は5MHz のプローベで検索し，7.5MHz のプローベを用いて描出を施行した．

また，組織学的検索は切除虫垂を10％ホルマリン溶液に固定後，肉眼的に最も炎症の強いと考えられる部分の輪状切片に，ヘマトキシリン・エオジン染色を施行して，光学顕微鏡を用いて観察した．

統計学的検定は Fisher の PLSD 法および $\chi^2$検定を用い，$p<0.05$で有意差判定を行った．

## 結　　果

1．US 所見

US で描出された虫垂を以下の5型に独自に分類した．

1）type I：虫垂壁の層構造が明瞭に描出されず，腫大の認められないもの（**Fig. 1**）．

2）type II：虫垂壁の3層構造が明瞭になり，層の不整像を認めず比較的均一に保たれているもの（**Fig. 2**）．

3）type III：虫垂壁の3層構造が明瞭で，最内層の高エコー部位に不整像が明瞭に認められるもの（**Fig. 3**）．

4）type IV：虫垂壁の3層構造は破壊され，著明に腫大した虫垂が認められるもの（**Fig. 4**）．

5）type V：虫垂周囲に液体貯留の認められるもの（**Fig. 5**）．

＜1998年11月13日受理＞別刷請求先：伊神　　剛
〒503-8502　大垣市南頬町4―86　大垣市民病院外科

**Fig. 1**　type I：The layer of the appendiceal wall（arrow）is unclear and no swelling is observed.

**Fig. 2**　type II：The layer of the appendiceal wall（arrow）is clear, and each layer is even.

**Fig. 3**　type III：The layer of the appendiceal wall（arrow）is clear, and each layer is uneven.

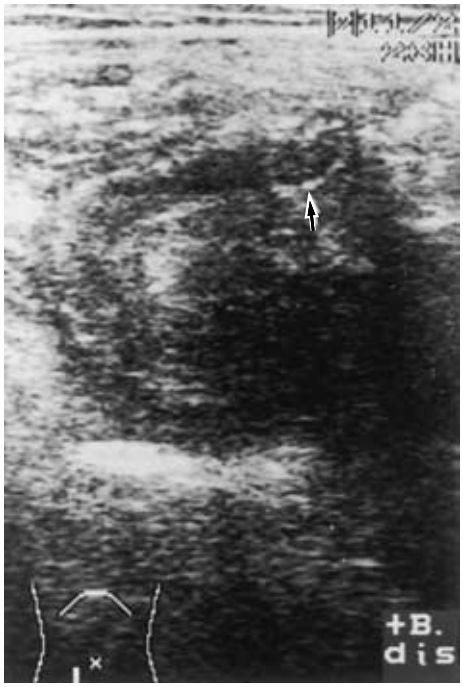


**Fig. 4**　type IV：The layer of the appendiceal wall（arrow）is destroyed and much swelling is observed.

**Fig. 5**　type V：The fluid collection of the periappendix（arrow）is clear.

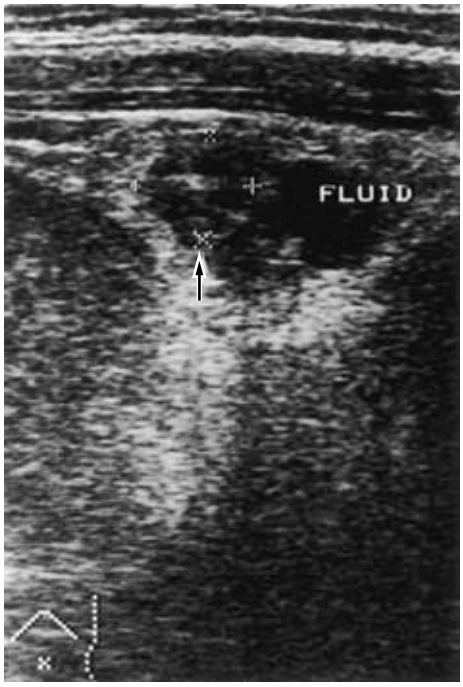


**Table 1**　Histological findings of appendicitis

| Histologival finding | Cases | Ratio |
|---|---|---|
| normal | 47 | 7.5% |
| catarrhal | 117 | 18.7% |
| phlegmonous | 270 | 43.1% |
| gangrenous | 36 | 5.7% |
| perforated | 33 | 9.4% |
| abscess | 65 | 5.3% |
| others | 65 | 10.3% |
| Total | 627 | 100.0% |

**Table 2**　The diameter of appendix by ultrasonography

| Histological finding | Diameter (mean ± SD) |
|---|---|
| normal | 8.3 ± 4.9 |
| catarrhal | 8.4 ± 7.0 |
| phlegmonous | 9.4 ± 3.9 |
| gangrenous | 11.0 ± 4.5 |
| perforated | 10.8 ± 3.9 |
| abscess | 15.5 ± 11.9 |
| Total | 10.4 ± 7.3 |

diameter : the diameter of appendix by ultrasonography (mm)

2．組織学的分類

組織学的診断は宮永[2]および岩下ら[3]の分類を参考にして，以下の７型に分類した．

1）正常虫垂：虫垂壁に全く好中球浸潤が認められないか，ごく少数の好中球浸潤が粘膜表層のみに認められるもの．

2）カタル性虫垂炎：粘膜に軽度の好中球浸潤があり，びらん，潰瘍などを伴うもの．

3）蜂窩織炎性虫垂炎：虫垂壁全層に好中球浸潤が認められるもの．

4）壊疽性虫垂炎：全層性の好中球浸潤に加えて，虫垂壁の一部に壊死が認められるもの．

5）穿孔性虫垂炎：虫垂壁に穿孔部が認められるもの．虫垂壁の大部分は壊疽性虫垂炎の所見と一致する．

6）虫垂炎性膿瘍：虫垂壁周囲に膿瘍腔が認められるもの．虫垂壁の大部分は壊疽性虫垂炎の所見と一致する．

7）他疾患：組織学的に上記の1)～6)に分類されず，癌などが認められるもの．

3．組織学的所見

対象627例の組織学的所見は正常虫垂7.5%（47例），カタル性虫垂炎18.7%（117例），蜂窩織炎性虫垂炎43.1%（270例），壊疽性虫垂炎5.7%（36例），穿孔性虫垂炎9.4%（59例），虫垂炎性膿瘍5.3%（33例），他疾患10.3%（65例）であった．以前に当院で報告した肉眼的所見の検討との間に大きな差異は認めなかった[4]（**Table 1**）．

4．描出虫垂径と組織学的所見

描出虫垂径の平均値は全体で10.4±7.3mm，正常虫垂8.3±4.9mm，カタル性虫垂炎8.4±7.0mm，蜂窩織炎性虫垂炎9.4±3.9mm，壊疽性虫垂炎11.0±4.5mm，穿孔性虫垂炎10.8±3.9mm，虫垂炎性膿瘍（膿瘍腔も含む）15.5±11.9mm であった．統計学的には，カタル性虫垂炎と壊疽性虫垂炎との間で有意差を認めた（**Table 2**）．

5．US 所見と組織学的所見

描出された虫垂の US における分類は，type I は53例，type II は115例，type III は300例，type IV は76例，type V は83例であった．type I（53例）では正常虫垂41例（77.4%），カタル性虫垂炎６例（11.3%），type II（115例）では正常虫垂６例（5.2%），カタル性虫垂炎91例（79.1%），蜂窩織炎性虫垂炎13例（11.3%），穿孔性虫垂炎１例（0.9%），type III（300例）ではカタル性虫垂炎19例（6.3%），蜂窩織炎性虫垂炎236例（78.7%），

**Table 3**　Comparison histological findings and ultrasonic findings of appendicitis

| | type Ⅰ | type Ⅱ | type Ⅲ | type Ⅳ | type Ⅴ | Total |
|---|---|---|---|---|---|---|
| normal | 41 | 6 | 0 | 0 | 0 | 47 |
| catarrhal | 6 | 91 | 19 | 0 | 1 | 117 |
| phlegmonous | 0 | 13 | 236 | 20 | 1 | 270 |
| gangrenous | 0 | 0 | 3 | 33 | 0 | 36 |
| perforated | 0 | 1 | 20 | 12 | 0 | 59 |
| abscess | 0 | 0 | 1 | 4 | 54 | 33 |
| othes | 6 | 4 | 21 | 7 | 27 | 65 |
| Total | 53 | 115 | 300 | 76 | 83 | 627 |

( $\chi^2 = 1443.36$, df = 24, P < 0.0001)

壊疽性虫垂炎3例(1.0%)，穿孔性虫垂炎20例(6.7%)，虫垂炎性膿瘍1例（0.3%），type IV（76例）では蜂窩織炎性虫垂炎20例（26.3%），壊疽性虫垂炎33例（43.4%），穿孔性虫垂炎12例（15.8%），虫垂炎性膿瘍4例（5.3%），type V（83例）ではカタル性虫垂炎1例（1.2%），蜂窩織炎性虫垂炎1例(1.2%)，虫垂炎性膿瘍54例(65.1%)であった．これらは統計学的検定で有意差が認められた（$\chi^2$=1, 443.36, df=24, p<0.0001）．type I は正常虫垂, type II はカタル性虫垂炎, type III は蜂窩織炎性虫垂炎, type IV は壊疽性虫垂炎, type V は虫垂炎性膿瘍と相関していることが示唆された．また，穿孔性虫垂炎は type III, IV に多く認められた（**Table 3**）.

## 考　察

1981年に Deutch ら[5]により初めて虫垂炎の US 診断が報告されて以来，虫垂炎の診断には US は日常臨床上頻繁に用いられるようになってきている. その後，急性虫垂炎の診断において US の有用性は諸家の報告により一定の見解が得られていると考えられ，最近では US による手術適応についての報告が増えてきている[6)~9)]．そこで，今回，われわれは虫垂の US 所見と組織学的所見を比較検討して，虫垂炎診断に対する US の有用性について検討した.

US における虫垂の描出は，虫垂内腔に液体が貯留し，虫垂粘膜との間に境界エコーが発生し，虫垂壁が層状に描出されることによると考えられている[10)11)]．また，虫垂壁の肥厚および不整像は，水浸標本超音波像と組織学的所見との対比により，炎症性細胞の浸潤に伴う壁の肥厚および不整像を反映していると考えられている[10)11)]．今回の検討で, 術前の虫垂の US 所見と術後の組織学的所見を比較した結果，統計学的にも type I は正常虫垂，type II はカタル性虫垂炎，type III は蜂窩織炎性虫垂炎，type IV は壊疽性虫垂炎，type V は虫垂炎性膿瘍との相関が示唆された．この原因として，正常虫垂は，虫垂内腔に液体貯留がないため，虫垂壁の層構造が描出されず腫大も認められない type I の所見となり, カタル性虫垂炎は, 虫垂内腔に液体貯留を伴い，炎症性細胞浸潤は軽度であるため，虫垂壁の層構造が明瞭となる type II の所見となり, 蜂窩織炎性虫垂炎は，虫垂内腔の液体貯留と炎症性細胞浸潤が著明となるため，虫垂壁の層構造の不整像が認められる type III の所見となり, 壊疽性虫垂炎は, 虫垂壁全層にわたる炎症性細胞浸潤のため，虫垂壁の層構造が破壊され不明瞭となり著明な腫大を認める type IV の所見となると推測された．また，虫垂炎性膿瘍では周囲の液体貯留および膿瘍腔の形成により type V の所見となると考えられる.

今回の検討において，US による描出虫垂径の平均値は, 正常虫垂8.3mm, カタル性虫垂炎8.4mm, 蜂窩織炎性虫垂炎9.4mm, 壊疽性虫垂炎11.0mm で, 従来から多く報告されている虫垂径 8mm 以下では腫大なし，10mm 以上では腫大ありと判定することに矛盾しないと考えられた.

US による虫垂炎の診断基準として，虫垂の腫大像，虫垂壁の層構造の不整像，虫垂周囲の液体貯留などの所見があげられているが，これらはいずれも虫垂炎の肉眼的所見から導き出されたものであった[6)~9)]．最近の報告では, 小児に限れば, 組織学的所見と US 像を比較した報告も散見されるようになってきたが，成人も含めた虫垂炎全体での組織学的所見と US 像を比較した報告は少ない[10)~13)]．以上のことをふまえて手術適応の考案を試みた. すなわち, type I の症例では, 保存的治療が第1選択となる．また，最近の報告でカタル性虫垂炎は保存的治療を第1選択とする報告も散見されるようになってきた[14)~16)]．しかし，カタル性虫垂炎と確実に診断することが困難であること，保存的治療

により軽快したとされるカタル性虫垂炎が確実に虫垂炎であったと証明する根拠がないことなどから，われわれは，臨床症状，理学的所見，血液検査所見を加味してカタル性虫垂炎であると考えられる type II 症例では，相対的手術適応としている．また，type III, type IV および type V の症例では，蜂窩織炎性虫垂炎，壊疽性虫垂炎および虫垂炎性膿瘍と考えられるため絶対的手術適応としている．

最後に，他疾患症例に注目すると，虫垂腫瘍12例，大腸癌23例，大腸憩室炎10例，卵巣腫瘍10例で，US 所見は，type III, IV, V として認識されることが多かった．これは，腫瘍性および閉塞性に虫垂が腫大したり，炎症性および反応性に腹水が貯留するためと考えられた．これらの疾患では，虫垂のみならず周囲の小腸および大腸などにも留意して US を施行し，場合により腹部 CT 検査などを施行すれば，鑑別は可能であると考えられる．

## 文　献


1）前田敦行, 山口晃弘, 磯谷正敏ほか：外科切除虫垂の組織学的検討．日腹部救急医会誌　**16**：19―27, 1996
2）宮永忠彦：虫垂炎の臨床的ならびに病理組織学的研究．日臨外医会誌　**26**：410―432, 1965
3）岩下明徳, 山田　豊, 八尾建史ほか：外科切除虫垂2, 169例の臨床病理学的検索．胃と腸　**25**：1185―1194, 1990
4）宮地正彦, 蜂須賀喜多男, 山口晃弘ほか：虫垂炎の臨床的検討．日消外会誌　**18**：952―960, 1985
5）Deutch A, Leopold RG：Ultrasonic demonstration of the inflamed appendix. Radiology **140**：163―164, 1981
6）安田秀喜, 高田忠敬, 四方淳一ほか：急性虫垂炎の超音波診断．救急医　**14**：333―339, 1990
7）針原　康, 田中信孝, 浅田　学ほか：急性虫垂炎手術適応の超音波診断基準．超音波医　**18**：685―692, 1991
8）糸島崇博, 大澤二郎, 山上卓士ほか：急性虫垂炎の臨床所見と手術適応との関係―超音波所見を中心として―．日腹部救急医会誌　**14**：1067―1071, 1994
9）井戸弘毅, 足立正純, 鶴田隆一ほか：急性虫垂炎の手術適応に対する腹部超音波検査の有用性．日臨度医会誌　**57**：1844―1850, 1996
10）荒木一郎, 山本脩治, 小林　健ほか：7. 5MHz 高周波プローブによる急性虫垂炎の超音波診断（第１報）．Jpn J Med Ultrasinics **17**：53―62, 1990
11）小宅泰郎, 藤原哲郎, 米沢俊一ほか：急性虫垂炎の超音波診断―超音波画像と病理組織学的所見の対比―．小児外科　**23**：993―998, 1991
12）冲永功太, 古村　真, 今村哲夫ほか：急性虫垂炎の超音波像と病理．消外　**19**：481―490, 1996
13）横島孝雄, 鎌田広基, 井上義博ほか：急性虫垂炎手術症例における超音波所見の検討．岩手医誌　**45**：571―578, 1993
14）高見和孝, 小池　薫, 山本保博：急性虫垂炎の臨床的特徴，診断と手術適応．消外　**19**：417―423, 1996
15）本山　悟, 松岡富男, 寺島秀夫：急性虫垂炎の超音波診断と保存的治療における重要点―炎症の定量化と保存的治療の成否に関わる予知診断―．日腹部救急医会誌　**15**：445―451, 1995
16）岩井重富：急性虫垂炎の保存的治療と限界．消外　**19**：433―442, 1996


## A Study of Ultrasonic and Histological Findings of Appendicitis


Tsuyoshi Igami, Akihiro Yamaguchi, Masatoshi Isogai, Akihiro Hori, Yugi Kaneoka,
Yoshihito Takahashi, Masahide Ri and Kiyoshi Suzumura
Department of Surgery, Ogaki Municipal Hospital



We treated and performed appendectomies on 9, 295 patients from 1973 to 1995. The ultrasonic findings of appendix from 627 of these patients were classified into the following 5 types：type I, unclear wall contrast and no swelling of the appendix；type II, clear wall contrast and no irregular appendix；type III, clear wall contrast and irregular appendix；type IV, unclear wall contrast and swelling of the appendix；type V, fluid collection in the periappendix. We evaluated the histological findings of appendicitis using these types. The relationship between ultrasonic and histological findings were as follows：type I, normal appendix；type II, catarrhal appendicitis；type III, phlegmonous appendicitis；type IV, gangrenous appendicitis；type V, abscess formation. The findings show that it is possible to make a diagnosis form the histological findings of appendicitis using ultrasonic findings of the appendix. We consider that type II is a relative indication for appendectomy, and that types III, IV, and V are absolute indications for appendectomy.



**Reprint requests**：Tsuyoshi Igami　Departmens of Surgery, Ogaki Municipal Hospital
4-86 Minaminokawachou, Ogaki, 503-8502 JAPAN