日消外会誌　32（3）：837～841，1999年

症例報告

胃平滑筋芽細胞腫と胃癌の衝突腫瘍の1例

国保成東病院外科，帝京大学市原病院臨床病理*
伊藤　泰平　　松井　芳文　　長尾　孝一*
粟野　友太　　佐藤　治夫　　坂本　昭雄

胃癌と胃平滑筋芽細胞腫の併存例はまれであるが，今回，我々は両者の衝突腫瘍の1例を経験したので報告する．症例は80歳の男性．労作時呼吸困難と吐血にて緊急入院となった．胃内視鏡検査で，胃体部に3センチ大の粘膜下腫瘍と，前庭部から胃体部にかけて4型の胃癌を認め，胃亜全摘術＋D2郭清術を施行した．病理組織学的検索にて，粘膜下腫瘍は平滑筋芽細胞腫，4型胃癌は低分化型腺癌の像を呈し，両成分は相接していたが交錯した像は認めず，両者の衝突腫瘍と診断された．文献的検索では，胃平滑筋芽細胞腫260例中，胃癌を合併したものは20例であり，うち衝突腫瘍は本症例を含め2例であり，極めてまれな症例であると考えられた．

Key words： collision tumor, leiomyoblastoma of stomach, gastric cancer

はじめに

衝突腫瘍は2つの組織学的に異なる悪性新生物が同時期に同一臓器に境界をもって相接する状態であり，極めてまれである．また，胃平滑筋芽細胞腫は1961年Martinら[1]がintramural myoid tumor of the stomachとして6例を報告したのが最初であり，本邦では260例を報告をみる．今回，我々は胃癌と胃平滑筋芽細胞腫を合併し，組織学的に衝突腫瘍であった1例を経験したので報告する．

症　例

患者：80歳，男性

主訴：呼吸困難，吐血

既往歴，家族歴：特記すべきことなし．

現病歴：平成7年1月，上腹部不快感および食欲不振を自覚するも放置，同年5月，呼吸困難出現および吐血したため，当科緊急入院となった．

入院時現症：身長156cm．体重46kg．貧血著明．栄養状態不良であった．上腹部に圧痛を認めた．

入院時一般検査：高度の貧血（ヘモグロビン；4.8g/dl，ヘマトクリット；16.4%）および低蛋白，低アルブミン血症（total protein；4.6g/dl, albumin；2.4g/dl）を認めるほか，特に異常なし．

上部消化管造影所見：胃体部大彎に鶏卵大の表面平滑な腫瘍と，胃体下部から前庭にかけて全周性の狭窄を認めた（**Fig. 1**）

上部消化管内視鏡所見：胃体部大彎側に4センチ大の表面平滑な粘膜下腫瘍および，胃体下部から前庭部

Fig. 1　Upper gastrointestinal roentogenogram showed a submucosal tumor and complete stenosis due to a Borrmann type 4 lesion.

＜1998年11月13日受理＞別刷請求先：伊藤　泰平
〒260-8677　千葉市中央区亥鼻1―8―1　千葉大学第2外科

Fig. 2　Endoscopic examination revealed a submucosal tumor

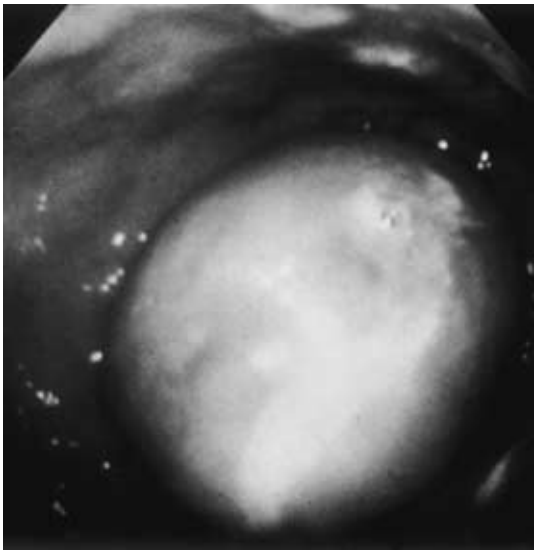

Fig. 3　Abdominal contrast computed tomography（CT）demonstrated an enhanced mass measuring 4×5cm inside the wall of stomach. A part of the inner mass was not enhanced.

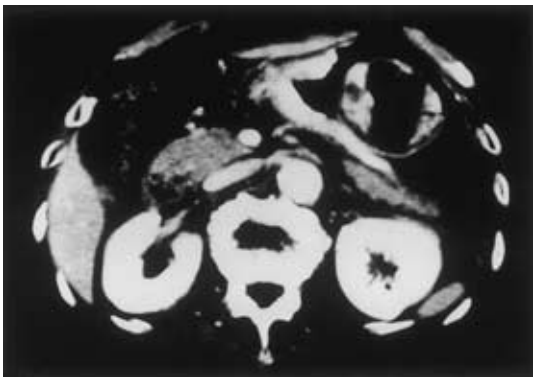

Fig. 4　The resected specimen shows a Borrmann type 4 lesion and a submucosal tumor located close to each other in the body of the stomach (upper). The top of this picture is an oral side.
A cut surface shows that the gastric cancer was invaded the serosa and was close to the submucosal tumor. The submucosal tumor had cysts and solid portions that contained foci of hemorrhage and necrosis (lower). The right side of this picture is an oral side.



Fig. 5　A microphotograph of the Borrmann type 4 lesion in the stomach shows poorly differentiated adenocarcinoma（H. E. stain, ×200)(upper). A microphotograph of the submucosal tumor in the stomach shows round or polygonal cells with abundant eosinophilic cytoplasm. This histological findings indicated the tumor to be a leiomyoblastoma of the clear cell type（H. E. stain, ×200)(lower).

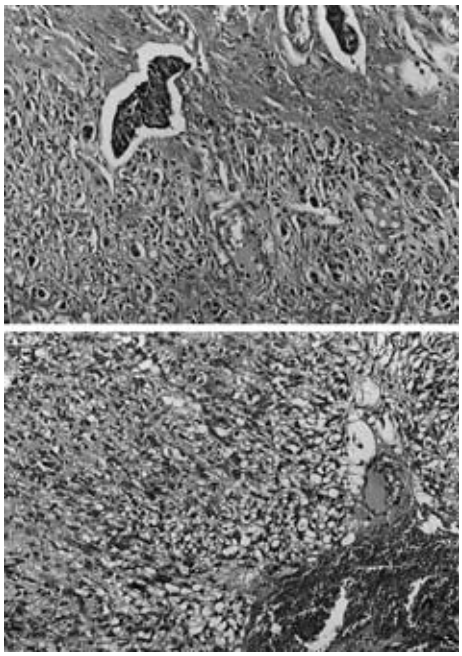

にかけて全周性の４型の胃癌を認めた（**Fig. 2**）．生検の結果は４型の腫瘍は低分化型腺癌であったが，粘膜下腫瘍の組織診断は得られなかった．

造影 CT 所見：胃内腔に 4×5cm の腫瘤を認め，外周は enhance されるが内部は enhance されなかった（**Fig. 3**）．以上より，４型胃癌と胃粘膜下腫瘍の合併の診断で，平成７年６月８日手術を施行した．

手術所見：上腹部正中切開にて開腹，腹膜播種および肝転移は認められなかった．胃体部大彎側に内腔に突出する弾力性に富む柔らかい腫瘤をふれ，また胃体部より前庭部は硬く，漿膜面に癌の露出を認めた．リンパ節転移は，3, 4d, 6に陽性と思われた．以上より胃亜全摘術＋D2郭清術を行い[2]，再建は Billroth I 法にて行った．

切除標本肉眼所見：胃体部より前庭部にかけて9×7 cm の４型胃癌を認めまた，胃体上部に4×5×3cm の粘膜下腫瘍を認め，両者は接していた（**Fig. 4**）．

Fig. 6　Area of collision tumor magnified by×40（upper)(H. E. stain). Lower portion of this picture is the gastric cancer and upper is the leiomyoblastoma. There was no admixture of the two cellular components and the gastric cancer was located close to the capsule of leiomyoblastoma but invade it.

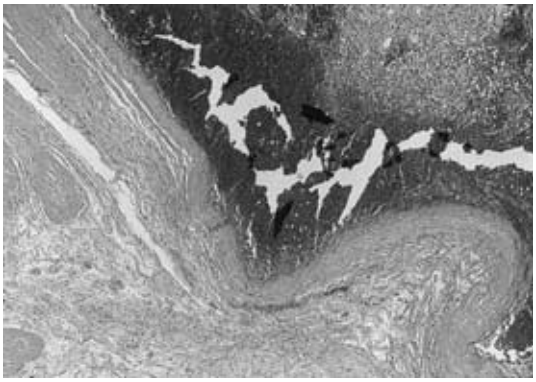

病理組織学的所見：４型胃癌部は低分化型腺癌で，深達度 se, INFβ, ly_1, v_1n_2, aw(－)，ow(－)であった[2]．粘膜下腫瘍は，HE 染色で紡錘形から類円形のやや好酸性の胞体を示す腫瘍細胞が存在し，境界部は明瞭な線維性被膜にて覆われていた．核はクロマチンに富むが比較的均一で分裂像をわずかに認める程度であり（**Fig. 5**），clear cell type の平滑筋芽細胞腫と診断した．また，PAS 染色陰性，sm-Actin 染色陽性で筋源性由来の腫瘍であると考えられた．さらに，胃癌細胞は胃平滑筋芽細胞腫の線維性被膜に接して存在しており，また両者の交錯像はみられず，両腫瘍は衝突腫瘍であると考えられた（**Fig. 6**）．

3, 4d, 8のリンパ節に転移を認めたが，低分化型腺癌の細胞成分を認めるのみで，平滑筋芽細胞腫の成分は認めなかった．

術後経過は順調で３週にて退院，化学療法などの治療は施行せず，術後24か月後も再発の兆候なく健在である．

考　察

平滑筋芽細胞腫は約80%が胃原発であり，本邦で胃平滑筋芽細胞腫は260例が報告されているにすぎない．その年齢はすべての年代に分布し，平均年齢は55.0歳，男女比は1.06：1であった．一方，胃悪性新生物のうち，約95%は胃癌であり，約５%は肉腫および lymphoma である．Moetel ら[3]は，胃癌のうち約2.18%に胃癌との同時性腫瘍を認めたと報告している．我々の検討で，

胃平滑筋芽細胞腫260例のうち20例に胃癌との合併を認め，うち早期癌8例進行胃癌12例であった．さらに衝突腫瘍であったのは本例を含め2例であった[4]．胃での衝突腫瘍は胃癌とlymphomaでの報告例が多いが，平滑筋芽細胞腫との衝突例はごくまれであると考えられる．

胃平滑筋芽細胞腫は，低悪性度の腫瘍とされており，多くは良好な経過をたどるが，一部に転移，再発といった悪性の転帰をたどるものもある．良悪性の鑑別は，Stout[5]は核分裂の頻度を，Appleman ら[6]は腫瘍の大きさ，細胞の小型化などの組織学的変化に注目しているが，その方法はまだ確立されていない．また，Lavin ら[7]，佐藤ら[8]は胃にくらべ小腸で悪性例が多いなど臓器による悪性度に差がみられることを報告している．松下ら[9]は，その腫瘍の大きさが5cm以上になるとその悪性度は有意に増加すると報告している．しかしながら決定的な指標はなく，胃癌をも合併した症例においては，胃癌の根治性をもさることながら，平滑筋芽細胞腫の潜在的悪性度を考慮し治療をおこなうことが肝要であると考えられた．

1919年，Meyer[10]は腫瘍の併存例を3つに分類し，そのなかでそれぞれoriginの異なる腫瘍がお互いに接するか，一部交錯するものが衝突腫瘍と定義した．また，後年，Dodge[11]は，2つの腫瘍がお互いに接しかつ交錯しないもののみを狭義の衝突腫瘍と定義した．本症例は，胃癌細胞が胃平滑筋芽細胞腫の線維性被膜に接するが，お互いに交錯像はみられておらず，Dodgeのいう狭義の衝突腫瘍に相当するものと考えられる．一般に胃平滑筋芽細胞腫では，本症例のように線維化被膜を有することが多く，両腫瘍が交錯することは可能性が少ないことが推察された．またリンパ節転移では，胃癌細胞のみがみられ，胃平滑筋芽細胞腫の細胞は認められなかった．一般に胃平滑筋芽細胞腫ではリンパ節転移の頻度は低く，本症例では，胃癌が進行癌であったことがその原因であると考えられた．しかしながら，胃平滑筋芽細胞腫でのリンパ節転移の報告例もないわけではなく，本症例のように胃癌を併存した場合どのような形式にて転移が起こるか興味深い点であると考えられた．

なお，本症例の要旨は第48回日本消化器外科学会総会（1996年7月，東京）にて報告した．

文　献

1) Martin JF, Bazin P, Perold J et al：Intramural myoid tumors of stomach. Microscopic considerations on 6 cases. Ann Anat Pathol **5**：484－497, 1960
2) 胃癌研究会編：胃癌取扱い規約. 改訂第12版. 金原出版，東京，1993
3) Moertel CG, Bargen JA, Soule EH： Multiple gastric cancers. Review of the literature and study of 42 cases. Gastroenterology **32**：1095—1103, 1957
4) 安藤道夫，古川勝啓，和田良勝ほか：広範なIIc類似進行胃癌と共存した平滑筋芽細胞腫の1例. 日臨外医会誌　**46**：1114—1119, 1985
5) Stout：Bizzare smooth muscle tumors of the stomach. Cancer **15**：400—409, 1962
6) Appelman HD, Helwig EB：Gastric epithelioid leiomyoma and leiomosarcoma. Cancer **38**：708—728, 1976
7) Lavin P, Hajdu S I, Foote F W：Gastric and extragastric leiomyblastomas. Cancer **29**：305－311, 1972
8) 佐藤久芳，野水　整，二瓶光博ほか：消化管平滑筋芽細胞腫の2症例—本邦報告例218例の検討—. 日臨外医会誌　**48**：2038—2040, 1987
9) 松下一之，坂本昭雄，碓井貞仁ほか：外有茎発育を示した胃平滑筋芽細胞腫の1例. 日消外会誌　**23**：75—79, 1990
10) Meyer R：Beitrag zur Verstandigung uber die Namengebung in der Geschwulstlehre. Zentralbl Allg Pathol **30**：291—296, 1919
11) Dodge OG：Gastro-esophageal carcinoma of mixed histological type. J Pathol Bact **81**：459—471, 1961

A Case of Collision Tumor with Leiomyoblastoma and Gastric Cancer

Taihei Itoh, Yoshifumi Matsui, Kouichi Nagao*, Tomotaka Awano,
Haruo Satoh and Akio Sakamoto
Department of Surgery, Kokuho Narutoh Hospital
*Department of Pathology, Ichihara Hospital of Teikyo University

There have been few reports of patients with leiomyoblastoma of the stomach in association with other malignancies of the alimentary tract. Moreover, a collision tumor with a leiomyoblastoma and cancer in the stomach is very rare. An 80-year-old man presented with a expirational dyspnea and hematemesis. Blood laboratory examinations showed severe anemia and malnutrition. Upper gastrointestinal radiography and an endoscopic examination revealed a submucosal tumor on the gross curvature of the gastric body and Borrmann type4 gastric cancer in the antrum. Tissue from an endoscopic biopsy histologically revealed a poorly differentiated adenocarcinoma. A diagnosis of a Borrmann type4 gastric cancer with a submucosal tumor of the stomach was subsequently confirmed. A subtotal gastrectomy was performed, and the histological findings of the Borrmann type4 gastric tumor revealed a pooly differentiated adenocarcinoma and a submucosal tumor leiomyoblastoma of clear cell type. In addition, the gastric tumor was located close to the capsule of the leiomyoblastoma but did not invade it. There was no admixture of the two cellular components, indicating that the tumors were of the collision type. The rarity of the collision phenomenon involving a gastric cancer and a leiomyoblastoma is apparent since there in only one documented case reported in the literature.

Reprint requests：Yoshifumi Matsui The Second Department of Surgery, Chiba University, School of Medicine
1-8-1 Inohana, Chuo-ku, Chiba City, 260-8677 JAPAN