日消外会誌　32（3）：842～845，1999年

症例報告

孤立性臍部皮膚転移を認めた胃癌の１例

札幌社会保険総合病院外科
高田　譲二　　斎藤　正信　　三澤　一仁
真鍋　邦彦　　秦　　温信　　佐野　文男

胃癌根治手術後４か月後に臍部にいわゆる Sister Mary Joseph's nodule として再発し，再切除後１年６か月後の現在，無再発生存中の１例を経験したので報告する．症例は65歳の女性．胃癌は Borrmann III, P0, H0, M（－），mucinous carcinoma, se, ly3, v1, n1（＋），ow（－），aw（－），stage IIIa であった．外来通院中に臍部からの浸出液と腫瘤を触れて来院した．精査の結果臍部皮膚転移の診断にて，腫瘍から1cm 離れて腹壁切除した．腫瘍は原発巣と同じ mucinous carcinoma であり再発転移であった．転移再発の機序として，術中操作による腫瘍細胞の臍部への implantation が最も可能性が高いと考えられた．

Key words：　umbilical metastasis, gastric cancer

はじめに

悪性腫瘍のうち皮膚に転移するものは全体の3～4%と比較的まれである．胃癌治癒切除後の再発形式としては腹膜播種をはじめとして，血行性転移として肝転移，局所再発，リンパ節転移が主なものである．臍部の皮膚転移に関しての報告例は少ない．今回，われわれは胃癌根治手術後４か月を経て臍部に再発し，切除可能であった症例を経験したので報告する．

症　　例

患者：65歳，女性

主訴：全身倦怠感および下肢の浮腫

家族歴：特記すべきことなし．

既往歴：当科で胃癌にて平成８年３月18日胃全摘術および脾臓摘出術を受けた．胃癌取扱い規約[1]に従った記載では，手術所見は P0, H0, N（1＋），M（－），SE, OW（－），AW（－）（**Fig. 1**）で，病理所見では mucinous carcinoma, se, ly3, v1, n1（＋），ow（－），aw（－），stage IIIa であった．術後経過良好にて術後34日目に退院した．

現病歴：退院後外来通院により5'-DFUR の投与を受けていたが，平成８年７月上旬より，臍より浸出液を認め，母指頭大の硬い腫瘤を触れた．生検の結果 mucinous carcinoma の臍部転移の診断となり入院となった．

＜1998年11月13日受理＞別刷請求先：高田　譲二
〒004-8618　札幌市厚別区厚別中央２条６丁目2―1
札幌社会保険総合病院外科

入院時現症：体格，栄養状態やや不良．腹部は平坦，軟であった．前回の手術創瘢痕に一致して臍部を中心に可動性のある硬い腫瘤を触れ，径は約4cm であった．その他，体表リンパ節などに異常所見を認めなかった．

入院時検査所見：血算，生化学とも異常なく CEA, CA19-9も正常であった．

腹部 CT 所見：限局した腫瘤で筋層への浸潤はなく，肝転移，リンパ節転移など，画像診断上は転移は認めなかった（**Fig. 2**）．

手術所見：平成８年８月16日臍部の腫瘍から1cm 以上離して紡錘状に縦切開で開腹し，臍部を含め腹壁を全層切除した．臍部の腹腔側には横行結腸が癒着していたが浸潤は認めなかった．切除標本の肉眼的所見では腫瘍は臍部に存在し大きさが3.5×2.8cm で，皮下に限局していた（**Fig. 3**）．

病理学的所見：原発巣の組織と比較して臍部腫瘍の組織は，mucinous carcinoma の転移として矛盾せず，腫瘍は境界明瞭で皮膚および皮下組織に限局していた（**Fig. 4A, B**）．退院後２年７か月間再発なく現在外来通院中である．

考　　察

転移性皮膚癌について，発生臓器別では乳癌が最も多く，ついで胃癌，肺癌，子宮癌，耳下腺癌，大腸癌とつづく[2]．胃癌全体からみた皮膚転移の割合は２％以下とされている．転移部位は原発臓器に近い胸腹部に多い．皮膚への転移の様式は，血行転移が最も多い

Fig. 1　Macroscopic findings of the resected gastric cancer.

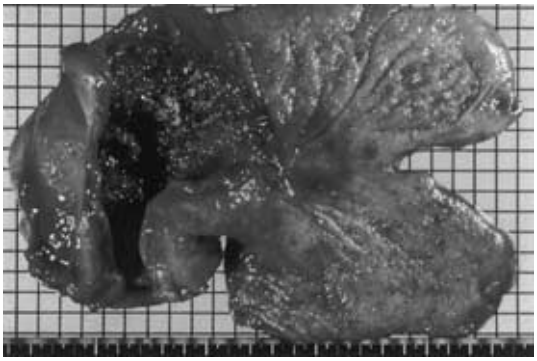

Fig. 2　Abdominal enhanced CT scan shows the umbilical tumor（arrows）.

とされている[3]．病理組織学的には印環細胞癌が最も多く[4]次に，未分化癌，中分化癌，高分化癌と続く．転移腫瘍の形態は，結節型，炎症型，硬化型の３種類があり，結節型が多い[5)~7)]．術後皮膚転移までの期間に関しては，１か月から７年までで，平均２年５か月という報告がある．一般に皮膚に転移性病巣を認めたとき，原発巣の再燃と進行を意味し，癌の末期に見られることが多いため予後は不良で１年以内に86%が死亡すると報告されている[8)~10)]．胃癌の臍転移について医学中央雑誌1986年から1996年まで検索を行い集計を行うと，自験例をいれて10例があり，男３人女性７人，平均67.3歳であった．臍転移発見の契機は原発巣の診断治療後発見されたものが６例で原発巣診断後平均１年３か月後であった．転移先行の症例が１例で，転移と原発巣が同時に診断された症例が３例であった．予後は臍転移の診断からの生存期間は記載のあるもので非切除例では平均2.5か月であり，切除例は８か月あった．また，本症例のように単発の転移で切除しえた症例は

Fig. 3A　Schematic illustration of the patient's abdominal state.
Solid line：The first operative incision line. Dashed line：The second operative incision line.
●：Tumor　X：Umbilicus

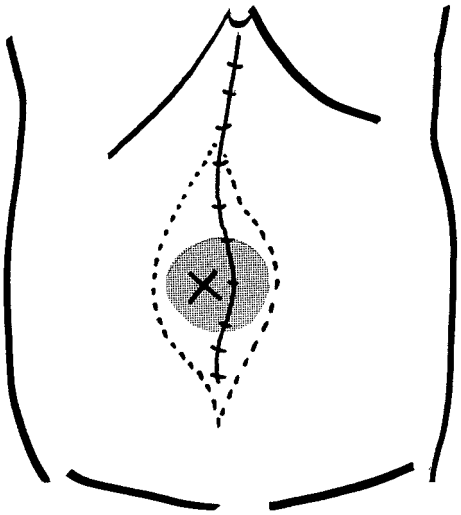

Fig. 3B　Cut surface of the resected specimen of the abdominal wall showed umbilical tumor（arrows）.

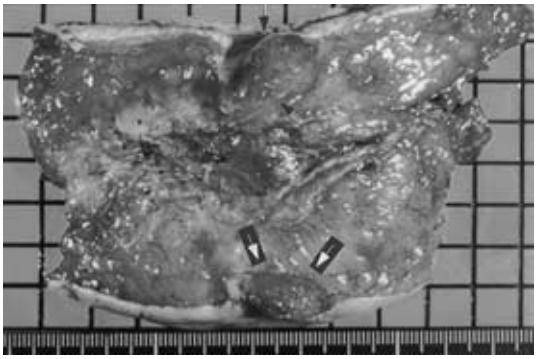

２例あり，その予後はそれぞれ5, 12か月であった（**Table 1**）．

臍への転移様式に関しては，①腫瘍の直接浸潤，②リンパ行性転移，③血行性転移，④手術操作による implantation[16)17)]など考えられるが，①の腫瘍の直接浸潤が臍部にきたしやすい理由として，臍は発生において，血管，リンパ管，胎生期遺残物などが臍帯を通して腹腔内と腹壁の間を交通する．出生後には母体と離れ臍帯が貫いていた体腔の腹壁の腱膜が一部欠損するため腹膜病変が表面に出やすいと考えられている．そのため臍静脈索からの直接浸潤を呈する病態と，腹膜

Fig. 4A　Histological findings of the area showing the mucinous carcinoma of the gastric cancer.（HE×4）

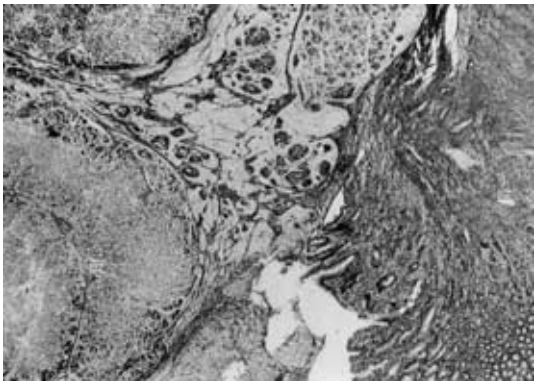

Fig. 4B　Histological findings of the area showing the mucinous carcinoma of the metastasis umbilical tumor.

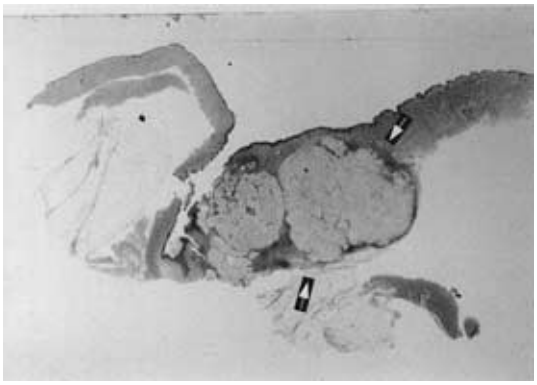

転移から臍への直接浸潤をとる病態が考えられる[18]が，本症例では，原発巣と転移巣の手術所見から腹膜転移を認めなかったことより否定される．②のリンパ行性については，肝転移から肝円靭帯を通じていく経路と，大動脈周囲のリンパ節が，外腸骨リンパ節から鼠径リンパ節と逆行して臍周囲リンパ節に浸潤する経路が考えられる．本症例では，肝転移もなくリンパ節転移も１群のみであったため考えにくい．③の血行性転移のルートとしては外側胸静脈，内胸静脈，門脈が考えられるが，肝転移もなくその他遠隔転移もないことから考えにくい．また転移の場所として手術創が散見されている．手術創の瘢痕部の，肉芽組織への癌細胞の集簇の機序は田中ら[17]によると，瘢痕部では局所線溶が消失しており，このことはフィブリンの析出ひいては腫瘍の着床を招きやすい．このことが高頻度の血行転移につながるものと考えられているが，手術操作時の播種も否定できないとしている．文献的に検索しえた範囲では，手術創への再発は３例の報告があるが，頻度は低い．その内訳は，すべて男性で組織型は印環細胞癌で，術後３か月，11年，16年後の再発であり，その機序は Implantation としている[19)~21]．したがって，④の手術操作による Implantation が本症例に対して最も考えられる再発の機序であった．

胃癌手術後４か月目に臍部にいわゆる Sister Mary Joseph's nodule[22]として発症し，転移巣の再切除を施行した．胃癌の臍転移は予後不良とされているが，本症例のように結節型の単発転移で切除可能であった場

Table 1　Reported cases of umbilical metastasis of gastric cancer

No	Authors	Date	Age	Sex	clinical Finding	Histology	Umbilical metastasis (month)	treatment	Prognosis (month)	Root of Meta
1	Honnma[11]	1986	77	M	Borr Ⅲ	adeno	same	—	—	p-factor
2	Sakamoto[12]	1990	56	M	Borr Ⅳ	por	same	—	—	p-factor
3	Mizukawa[13]	1990	72	F	Borr Ⅲ	—	3	resection	5	p-factor
4	Kamiza[14]	1991	80	F	Borr Ⅲ	adeno	prior	resection	4	p-factor
5	Moriwaki[15]	1996	49	F	Borr Ⅱ	tub2	same	resection	12	p-factor
6	Moriwaki[15]	1996	66	M	Borr Ⅲ	por	22	—	3	p-factor
7	Moriwaki[15]	1996	86	F	Borr Ⅲ	—	8	—	2	Lymph
8	Moriwaki[15]	1996	54	F	Borr Ⅱ	por	51	resection	15	Lymph
9	Moriwaki[15]	1996	68	F	Borr Ⅲ	tub2	3	resection	5	Lymph
10	Takada	1998	65	F	Borr Ⅳ	Mucino us	4	resection	—	implantatlon

Root of Meta : Origine of Metastasis, Lymph : Lumphatic metastasis, adeno : adenocarcinoma, por : poorly differenciated adenocarcinoma, p-factor : Carcinomatous peritonitis-factor,

合には切除が行われるべきと考えられた．

文　献

1）胃癌研究会編：胃癌取扱い規約．改訂第12版．金原出版，東京，1993
2）徳橋　至，森田昌士，鰺坂義之ほか：胃癌皮膚転移の２例．Skin Cancer　**8**：484―487, 1993
3）中村順哉，長尾二郎，中村　集ほか：胃癌術後７年6カ月目に皮膚転移を来した切除後２年６カ月を経過した１例．日臨外医会誌　**56**：108―110, 1995
4）田中信治，平田　学，鈴木武彦ほか：皮膚転移が先行したスキルス胃癌の１例．広島医　**43**：1884―1889, 1990
5）岡田裕之，大西誉光，渡辺晋一ほか：指尖部に生じた胃癌の皮膚転移の１例．皮の臨　**39**：198―199, 1997
6）Brownstein MH, Helwig EB：Spread of tumors to the skin, Arch Dermatol **107**：80―86, 1973
7）Mehregan AH：Metastatic carcinoma to the skin. Dermatologica **123**：311―325, 1961
8）牧野弘之，内藤和世，鶴田　淳ほか：CDDP 単独投与により完全退縮した進行胃癌切除後の紅斑型皮膚転移の１例．癌と化療　**20**：2225―2228, 1993
9）田島秀治，松木伸夫，竹田利弥ほか：化学療法により CR の得られた胃癌脳および皮膚転移の１例．癌と化療　**21**：2659―2662, 1994
10）福井佳子，徐　伸夫，前島精治ほか：転移性皮膚癌32症例の統計学的観察．皮膚　**37**：534―543, 1995
11）本間　真：転移性臍癌．皮膚　**28**：501―502, 1986
12）坂本泰子，戸倉新樹，滝川雅浩ほか：スキルス胃癌の臍転移．臨皮　**44**：147―150, 1990
13）水川帰一郎，澤田　敏，神波雅之ほか：転移性臍腫瘤（Sister Mary Joseph's nodule）の CT 像．米子医誌　**41**：257―263, 1990
14）神座慎一郎，孟　真，稲葉将陽ほか：Sister Mary Joseph's nodule の２例．横浜医　**43**：217―221, 1992
15）森脇義弘，小林峻介，山越英紀ほか：胃癌臍転移の５例．日臨外医会誌　**57**：2203―2208, 1996
16）安村幹央，平井　孝，加藤知行ほか：結腸腹壁創瘢痕再発の１切除例．日臨外医会誌　**30**：1018―1022, 1997
17）田中雅祐，居村　洋，山本忠利ほか：転移性皮膚癌の検討―発生部位ならびに予後について―．臨皮　**30**：893―898, 1976
18）河野正恒，原田晴美，高田善雄ほか：胃癌の臍転移の１例．皮病診療　**4**：253―256, 1982
19）佐藤英嗣，東　清吾，山口　潤ほか：転移性皮膚癌９例．日農村医会誌　**43**：964―968, 1994
20）小沼　博，草間二郎，丸山雄造ほか：胃癌術後16年後に切除し得た腹壁転移の１例．信州医誌　**36**：527―532, 1988
21）井口公雄，田中承男，山田貢一ほか：術後11年目に腹壁再発をみた胃癌の１例．日臨外医会誌　**45**：711―715, 1984
22）鷲尾文郎，原田　晋，市橋正光ほか：Sister Mary Joseph's Nodule の１例．皮の臨　**39**：341―344, 1997

A Case of Umbilical Metastasis of Gastric Cancer

Jouji Takada, Masanobu Saitou, Kazuhito Misawa, Kunihiko Manabe,
Yosinobu Hata and Fumio Sano
Department of Surgery, Sapporo Social Insurance General Hospital

We report a case of umbilical metastasis of the gastric cancer, known as Sister Mary Joseph's nodule, 4 months after a curative operation. A 65-year-old woman was seen at our hospital for an umbilical tumor. After the first operation intraoperative and histopathological findings of the gastric cancer were as follows：macroscopically type 3, P0, H0, M(－)，mucinous carcinoma, se, ly3, v1, n(1＋). A biopsy of the umbilical tumor was performed. The specimen was diagnosed as mucinous carcinoma metastasized from the gastric cancer. During the second operation, the abdominal wall with 1cm tumor-free margins was resected. No other evidence of metastasis was found. The tumor was surgically removed and histological examination revealed metastasis from gastric cancer. It was suggested that the implantation during the gastric surgery caused the umbilical metastasis.

Reprint requests：Jouji Takada　Department of Surgery Sapporo Social Insurance General Hospital
2-6-2-1 Atsubetsu-chuo, Atsubetsu-ku, Sapporo, 004-8618 JAPAN