日消外会誌　32（3）：851～855，1999年

症例報告

肝動注が著効し肝切除できた乳癌肝転移の1例

国立東静病院外科

尾関　豊　立山健一郎　角　泰廣
山田　卓也　坂東　道哉　東　正樹
吉田　直優　河西　克介　小田　泰崇

切除不能な乳癌肝転移に対して間欠的肝動注を行ったところ著効し，その後に肝切除を施行できた症例を経験したので報告する．

症例は61歳の女性．1994年8月頃から左乳房の腫瘤に気づき，急速に増大したため当科へ紹介された．1995年2月14日，左乳癌の診断で胸筋合併乳房切除術を施行した．同年10月，肝両葉に多数の転移をきたしたため，5-fluorouracil 500mg と carboplatin 100mg の間欠的肝動注を開始した．肝腫瘍は徐々に縮小し，14か月後には病変が右葉に限局したため，1997年1月14日，肝右葉切除術を施行した．病理組織学的に肝病変は線維化を伴った壊死組織のみで腫瘍細胞を認めず，complete response の状態であった．一時，tumor free となったが，同年6月に肺転移および脳転移が出現し，両者に対して放射線照射および全身化学療法を施行したが，1998年4月28日に呼吸不全のため死亡した．

Key words： hepatic arterial infusion, metastatic liver tumor, hepatectomy

はじめに

転移性肝癌のうち，大腸癌肝転移に関しては肝切除の意義が広く認められ，初回発見時には切除不能と思われた症例に対しても化学療法を施行した後に肝切除可能となった症例が報告されるようになった[1)～6)]．しかし，乳癌肝転移に対する肝切除の意義に関してはいまだ意見の一致をみず，化学療法後に肝切除が可能となった症例の報告は見当らない．肝転移巣の初回発見時には切除不能と思われた乳癌肝転移が間欠的肝動注に著効し，肝切除できた症例を経験したので報告する．

症　例

患者：61歳，女性

主訴：肝腫瘍

家族歴，既往歴：特記事項なし．

現病歴：1994年8月頃から左乳房の腫瘤に気づいた．その後，急速に増大して中心壊死を伴う15cm 大の腫瘤となったため，近医を受診し，翌1995年2月3日に当科へ紹介された（**Fig, 1**）．同月14日，左乳癌の診断で胸筋合併乳房切除術を施行した．病理組織学的に腫瘍は充実腺管癌で（**Fig. 2**），リンパ節転移を認めず，estrogen receptor および progenteron receptor は陰性であった．術後に左鎖骨上および傍胸骨リンパ節へ50Gy の放射線照射を施行し，通院で5-fluorouracil（5-FU）200mg と tamoxifen 20mg の内服治療を行い，経過観察していた．同年8月から carbohydrate antigen（CA）15-3および lactate dehydrogenase（LDH）の上昇を認め（**Table 1**），全身検索の結果，多発性肝転移と判明した．

computed tomography（CT）所見：1995年10月23日の CT では，肝右葉のほぼ全域を占める内部不均一な低吸収域と，左葉に1～2cm 大の多数の低吸収域を認め，造影剤で腫瘤の辺縁に造影効果を認めた（**Fig. 3**）．

腹部血管造影所見：同月24日に行い，右肝動脈は上腸間膜動脈から分岐し，左肝動脈は総肝動脈から分岐していた．肝内動脈は伸展し，肝両葉に多数の腫瘍血管増生を認めた．

乳癌肝転移と診断し，右肝動脈をコイルで塞栓し，肝動注用リザーバー付きカテーテルを左肝動脈内に留置した．肝動注には，5-FU 500mg と carboplatin 100mg を同年11月3日から1週間に1回ずつ5回行った後，2週間に1回ずつ行い，翌1996年11月28日までに計30回の肝動注を施行した．また，medroxy-progesterone acetate（MPA）1, 200mg の経口投与を併用した．血清 CA15-3および LDH は急速に正常化した

＜1998年11月13日受理＞別刷請求先：尾関　豊
〒411-8611　静岡県駿東郡清水町長沢762―1　国立東静病院外科

Fig. 1　Photograph showing a huge mass of the left breast.

Fig. 2　Photomicrograph of the resected breast mass showing a solid-tubular carcinoma. Hematoxylin・eosin stain, ×25.

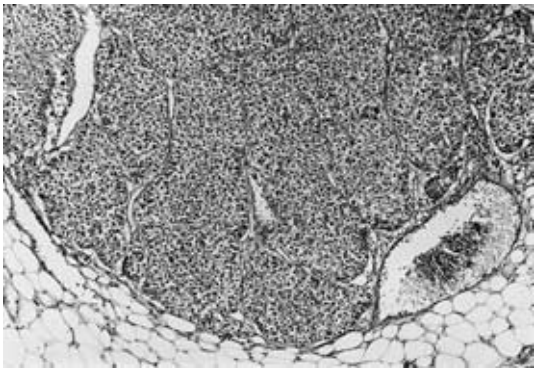

Table 1　Clinical cource

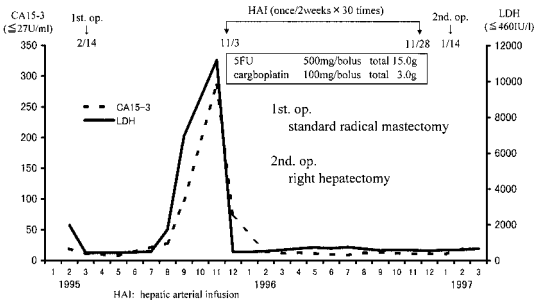

（**Table 1**）.

経時的 CT 所見：1995年12月21日の CT で，肝右葉の低吸収域は著明に縮小，内部均一となり，左葉の低吸収域も縮小し，辺縁の造影効果が不良となった（**Fig. 4**）．肝動注開始後１年目の CT では肝右葉の低吸収域を除き，左葉の低吸収域は消失した．

Fig. 3　Computed tomography (1995. 10. 23.) showing a large mass occupying the right lobe and many small masses in the left lobe of the liver.

Fig. 4　Computed tomography（1995. 12. 21.）showing a large mass decreased in size and many small masses decreased in size and number.

以上の経過および所見から，肝切除が可能と考え，翌1997年１月８日に入院した．

入院時現症：体格中等，栄養良好．頸部および腋窩リンパ節腫脹なし．左胸部と下腹部に乳房切除および皮膚移植のための手術瘢痕を認める以外，異常所見を認めない．

入院時検査所見：軽度の肝胆道系酵素の異常とプロトロンビン時間の軽度延長以外に，異常所見を認めない．

門脈造影下 CT：同月９日に施行した．肝右葉後区域に約2cm 大の不整形の低吸収域を認め（**Fig. 5**），その腹側頭側寄りに約1cm 大の2, 3の副病変を認めた．

Fig. 5　Computed tomography during portography (1997. 1. 9.) showing a mass in the posterior segment of the liver markedly decreased in size.

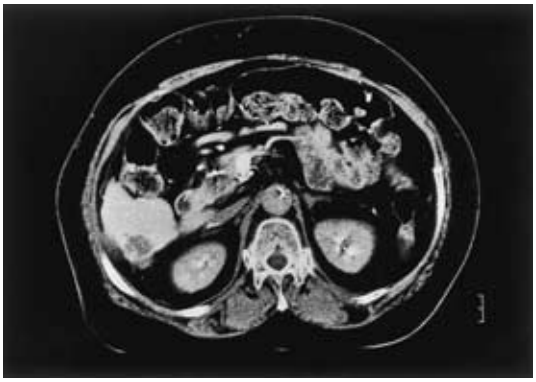

Fig. 6　Computed tomography during portography (1997. 1. 9.) showing no masses in the left lobe of the liver.

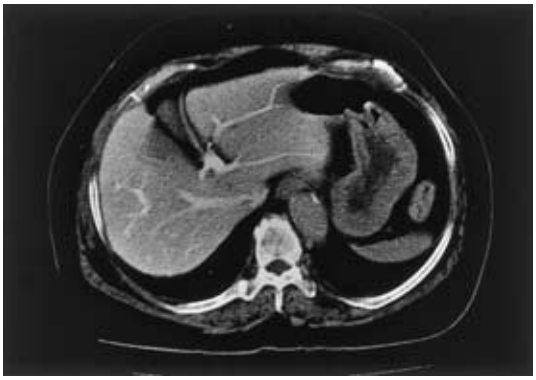

肝右葉は萎縮していたが，左葉を含めたその他の肝内には低吸収域を認めなかった（**Fig. 6**）.

胸部Ｘ線，骨シンチでは，肺および骨に転移を疑わせる異常所見を認めなかった.

以上の所見から右葉に限局した乳癌肝転移の診断で，肝動注開始後１年２か月目の1997年１月14日に開腹術を施行した.

手術所見：肝右葉は萎縮しており，ところどころで肝表面が陥凹し，腹壁との間に索状の線維性癒着を認めた．これらは化学療法により転移巣に生じた変化と考えられた．後区域の腫瘤近傍は周囲組織との癒着が強く，腹壁および後腹膜の一部を含めて，肝右葉切除術を施行した.

切除標本所見：ホルマリン固定後の肝割面では，後区域に2.3×2.0cm 大の不整形の黄白色調腫瘤と，その腹側に約1cm 大の２個の副病巣を認めた（**Fig. 7**）.

Fig. 7　Cut surfaces of the resected liver showing a yellowish mass with a few satellite nodules.

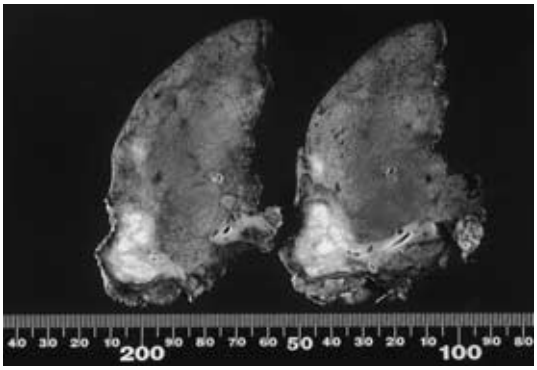

Fig. 8　Photomicrograph of the resected liver mass showing an inflammatory connective tissue without viable tumor cells. Hematoxylin・eosin stain,　×10.

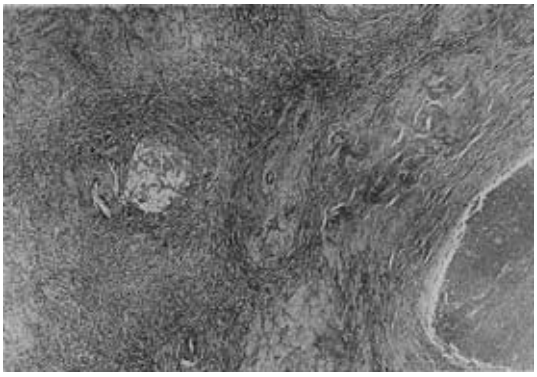

病理組織学的所見：主病巣，副病巣とも，一部に壊死組織を含み，炎症性細胞浸潤を伴った線維性結合織からなり，viable な腫瘍細胞は認めなかった（**Fig. 8**）. なお，非癌部の肝には明らかな異常を認めなかった.

術後経過は良好で，第18病日に退院し，通院で肝動注および MPA 経口投与を継続した. しかし，肝切除後５か月で肺および脳に再発し，両者に対してそれぞれ52Gy と36Gy の放射線照射を施行したが，1998年４月28日，肝切除後15か月，乳房切除後38か月で，呼吸不全のため死亡した. 剖検は得られなかったが，画像上，残肝再発は認めなかった.

考　　察

転移性肝癌に対して長期生存の期待できる唯一の治

療法は肝切除術であり，大腸癌の肝転移を中心に肝切除療法の意義が広く認められるようになった．また，最近では肝切除率を向上させるため，肝転移巣の初回発見時には切除不能と考えられる症例に対しても肝動注ないしは全身化学療法を行い，その奏効例に対し改めて肝切除を行った報告が増加している[1)~6)]．Elias ら[2)]は初回発見時に切除不能な肝腫瘍239例に肝動注を施行したところ，14例5.8%を肝切除することができたと報告し，Bismuth ら[3)]は初回に切除不能とした大腸癌肝転移330例に全身化学療法を施行したところ，53例16%で2期的な肝切除が可能になったと報告している．そしてその遠隔成績は初回肝切除した大腸癌肝転移例と同等という．

著者ら[4)]も初回発見時には切除不能と考えられた大腸癌肝転移に対し肝動注を行い，その後に肝切除できた症例を経験し報告した．しかし，肝切除の適応が各施設ごとで異なり，初回発見時に切除不能とする判断基準によって化学療法後の肝切除率に差が生ずるものと思われる．事実，化学療法後に切除可能になったとする報告例の中には，肝切除の適応基準によっては初回発見時から切除できたと思われる症例が散見される[1)5)]．

肝動注および全身化学療法の奏効率は高いが，その遠隔成績は不良であり[7)8)]，90%前後の症例は肝切除できずに長期生存を逸することになる[2)3)]．これは画像上消失したと思われる肝転移巣を切除し病理検索すると，高率に viable な腫瘍細胞が残存していることに起因するもので[2)6)]，CT での腫瘍消失は組織学的な腫瘍消失を意味していない．内藤ら[6)]は viable な腫瘍細胞が残存する理由として，化学療法に伴う硝子化や線維化が腫瘍への血行を悪くする結果，薬剤の腫瘍細胞への到達が次第に不良となり，viable な腫瘍細胞がこれらの変性組織に守られるようになるためと述べている．したがって，初回発見時に可能な限り肝切除を行う努力が必要であろう．

以上のように，大腸癌肝転移に対する肝切除の意義は確立された感があるが，乳癌肝転移に対する肝切除の意義は一定していない．一般に乳癌肝転移の予後は不良であり，肝動注の奏効率は45～85%と高いが，その50%生存期間は11～18か月とされ，良好とはいえない[7)9)]．そのため，最近では肝動注と肝切除を組み合わせた報告が増加しており，28～42か月と比較的良好な50%生存期間がえられている[7)10)11)]．また，軟部組織，骨，肺といった乳癌で好発する肝外転移は，肝転移に比較して緩除な発育を示す場合が多いことから，これら肝外転移巣の有無は肝切除の適応に影響しないとする意見もある[12)]．

本症例は初回発見時の肝転移巣が右葉全体と左葉に散在性に多数あり，肝切除は不能，肝動注が奏効しなければ余命は3か月前後と推測される状態であった．当科では肝動注の使用薬剤および投与量は Hidalgo ら[13)]の方法にならい，一定の基準を設け，bolus で行っている．幸い，肝動注が著効し，肝外転移巣がみられなかったので，肝動注開始から1年2か月後に肝切除術を施行した．大腸癌肝転移では前述のように化学療法後の肝切除例が多数報告されているが，乳癌肝転移では検索した限りはじめての報告と思われる．残念ながら，肝切除後5か月で肺および脳に再発し長期生存を得られなかったが，乳癌肝転移の治療法を考える上で貴重な症例と思われたので報告した．

文　献

1）丸尾啓敏，小坂昭夫：肝動注療法後に切除された転移性肝癌症例の検討．癌と化療　**21**：2143―2146, 1994

2）Elias D, Lasser P, Rougier P et al：Frequency, technical aspects, results, and idnications of major hepatectomy after prolonged intraarterial hepatic chemotherapy for initially unresectable hepatic tumors. J Am Coll Surg **180**：213―219, 1995

3）Bismuth H, Adam R, Levi F et al：Resection of unresectable liver metastases from colorectal cancer after neoadjuvant chemotherapy. Ann Surg **224**：509―522, 1996

4）尾関　豊, 片山元之, 杉山　彰：間欠的肝動注後に肝切除術を施行した直腸癌肝転移例の経験．J Jpn Soc Cancer Ther **31**：157―162, 1996

5）角谷直孝，泉　良平，広澤久史ほか：TAE が効果を示し2期的に切除しえた直腸癌同時性多発性肝転移の1例．日消外会誌　**30**：2322―2326, 1997

6）内藤春彦，宇根良衛，近藤啓史ほか：大腸癌の H_3 肝転移に対する肝動注後肝切除の問題点．日本大腸肛門病会誌　**51**：403―408, 1998

7）Stehlin JS, DeIpolyi P, Greeff PJ et al：Treatment of cancer of the liver. Twenty years' experience with infusion and resection in 414 patients. Ann Surg **208**：23―35, 1988

8）Stangl R, Altendorf-Hofmann A, Charnley RM et al：Factors influencing the natural history of colorectal liver metastases. Lancet **343**：1405―1410, 1994

9）角田　徹, 荒井保明, 木戸長一郎ほか：乳癌肝転移の画像上の特徴とその動注療法の効果との関連に

ついて．癌と化療 **13**：3010―3015, 1986
10）Elias D, Lasser P, Spielmann M et al：Surgical and chemotherapeutic treatment of hepatic metastases from carcinoma of the breast. Surg Gynecol Obstet **172**：461―464, 1991
11）Schmeebaum S, Walker MJ, Young D et al：The regional treatment of liver metastases from breast cancer. J Surg Oncol **55**：26―32, 1994
12）吉本賢隆, 杉谷 巌, 岩瀬拓士ほか：乳癌肝転移に対する肝切除術の治療成績. 日外会誌 **96**：174―179, 1995
13）Hidalgo OF, Rebollo J, Vieitez JM et al：Intraarterial hepatic treatment with carboplatin（CBDCA）and 5-fluorouracil（5-FU）in metastases from colorectal carcinoma. Am J Clin Oncol **16**：30―33, 1993

A Resected Case of Unresectable Liver Metastases from Breast Cancer after Hepatic Infusion Chemotherapy

Yutaka Ozeki, Kenichiro Takeyama, Yasuhiro Sumi, Takuya Yamada,
Michiya Bando, Masaki Azuma, Naomasa Yoshida,
Kosuke Kasai and Yasutaka Oda
Department of Surgery, Tosei National Hospital

When a case with far advanced liver metatases from breast cancer was treated by hepatic infusion chemotherapy（HIC）, the masses diminished in size and number and resection was performed. A 61-year-old woman was admitted to our hospital because of a large mass in the left breast. Under a diagnosis of breast cancer, a mastectomy was performed. Eight months later, multiple liver metastases were detected. Intermittent HIC with 5-fluorouracil 500mg and carboplatin 100mg were administered every two weeks. The masses were gradually diminished and were limited to the right lobe of the liver. Thirteen months after the start of HIC, right hepatic lobectomy was performed. Histologic examination of the liver masses revealed no viable tumor cells and indicated a successful response to HIC. However, the metastases recurred in the lung and brain 5 months after the hepatectomy. Although irradiation therapy was perforemed, she died 15 months after the hepatectomy.

Reprint requests：Yutaka Ozeki Department of Surgery, Tosei National Hospital
762―1 Nagasawa, Shimizu-cho, Sunto-gun, Shizuoka-ken, 411-8611 JAPAN