日消外会誌　32（3）：856～859，1999年

症例報告

膵頭十二指腸切除後に生じた肝放線菌症の１切除例

亀田総合病院外科
草薙　　洋　　加納　宣康　　山田　成寿
笠間　和典　　佐久間　隆

52歳の男性．1993年11月に乳頭部癌にて膵頭十二指腸切除術を施行後，再発徴候なく外来にて経過観察していた．1997年５月腹部USにて肝S6に低エコー領域を認めた．同部はCTで境界不鮮明な低濃度領域，MRIのT1強調像で均一な低信号域，T2強調像で周囲が高信号域に描出された．腹部血管造影では明らかな腫瘍濃染像は認めなかった．以上より胆管癌再発などを含めた肝腫瘍の診断にて，7月肝S6を中心とする切除術を施行した．切除標本ではS6に径27mm大の白色調の境界明瞭な病変を認めた．病理組織学的診断断では膿瘍で，内部に細い菌糸の集簇からなるコロニーを認め肝放線菌症と診断した．術後経過は順調で第15病日に退院した．本例は癌切除後に肝腫瘤性病変を認めたため，再発を念頭においたが，病変が単一で限局していたために切除術を施行した．その結果，肝原発放線菌症による膿瘍と判明したまれな１例であり，経胆管的に感染した可能性が高いと考えられた．

Key words：　hepatic actinomycosis, actinomycosis

はじめに

放線菌は口腔，気管，消化管の常在菌であるが，抗生物質の発達に伴いその感染頻度は減少しつつある．頸顔部ことに，歯科領域の放線菌症は散見されるものの，原発性肝放線菌症は極めてまれである．我々は膵頭十二指腸切除術施行後に肝腫瘤性病変を認め，切除標本にて原発性肝放線菌症と診断しえた１例を経験したので報告する．

症　　例

患者：52歳，男性

主訴：特になし．

既往歴：特になし．

家族歴：特記事項なし．

現病歴：1993年９月17日全身倦怠感を主訴に来院，肝膵酵素の軽度の上昇が見られた．腹部超音波検査（以下，USと略記）にて総胆管，肝内胆管の拡張を認めたため，ERCPさらには内視鏡的乳頭切開術を施行したところ，十二指腸乳頭部の硬化狭窄を認めるものの，結石あるいは悪性腫瘍の確定診断は得られなかった．このため同年11月16日，十二指腸乳頭部狭窄の診断にて膵頭十二指腸切除術を施行した．術後の病理組織学的診断は高分化型管状腺癌で胆管由来と考えられた．stage III（$panc_2$, du_3, n_0, M_0）根治度Bで以後再発徴候なく外来にて経過観察していた．

1997年５月腹部USにて肝後下区域S6に20mm大の低エコー領域を認めたため精査加療目的で入院となった（**Fig. 1**）．

入院時現症：身長172cm，体重63kg，体温36.6℃貧血，黄疸は認めず，表在リンパ節は触知しなかった．上中腹部正中に手術瘢痕をみとめた．

入院時一般検査：Hb 12.2g/dlと軽度の貧血，胆道系酵素の軽度の上昇を認める以外，炎症所見も認めなかった．また腫瘍マーカーの上昇も認めなかった（**Table 1**）．

腹部computed tomography（以下，CT）検査：肝S6に境界不鮮明な低濃度領域を認めた（**Fig. 2**）．造影CTでは早期に淡染されたが，平衡期では周囲肝組織と同様に造影された．その他の部位には腫瘤性病変は認めなかった．

腹部MRI検査：肝S6に28×25mmの境界不鮮明な腫瘤性病変を認め，T1で均一な低信号域，T2で周囲がenhanceされた（**Fig. 3**）．

腹部血管造影検査：明らかな腫瘍濃染像は認めなかった（**Fig. 4**）．

大腸内視鏡検査および注腸検査：盲腸から直腸まで特記すべき所見は認めなかった．

以上より乳頭部癌の肝転移を最も疑ったが，病変が

＜1998年11月13日受理＞別刷請求先：草薙　　洋
〒296-8602　鴨川市東町929　亀田総合病院外科

Fig. 1　Ultrasonography showed hypoechoic lesion with 2. 0cm in diameter in S6 of the liver.

Table 1　Laboratory data on admission

WBC	6,300 /mm^3	CPK	16 U/*l*
RBC	423 × 10^4 /mm^3	BUN	16 mg/dl
Hb	12.2 g/dl	Cr	0.7 mg/dl
Ht	36.1 %	AMY	80 IU/*l*
Plt	29.3 /mm^3	BS	107 mg/dl
TP	8.0 g/dl	Na	139 mEq/*l*
Alb	4.4 g/dl	K	4.3 mEq/*l*
GOT	19 IU/*l*	Cl	101 mEq/*l*
GPT	25 IU/*l*	CRP	0.14 mg/dl
LDH	202 IU/*l*	AFP	1.6 ng/ml
ALP	368 IU/*l*	CEA	1.0 ng/ml
γ-GTP	52 IU/*l*	CA19-9	1.6 U/ml
T-bil	0.4 mg/dl		

単一に限局していたために切除可能と判断し，7月肝S6を中心とする切除術を施行した．

手術所見：上腹部正中，右高位横切開にて開腹した．肝右葉を授動の際，腫瘤と右副腎からGerota筋膜にかけて強固な癒着を認めた．術中エコーにて腫瘍を確認した後S6およびS5の一部を切除した．

切除標本所見：S6に径27mm大の白色調の境界明瞭な病変を認めた（**Fig. 5**）．病理組織学的診断ではリンパ球が浸潤した肉芽組織を伴う膿瘍で，内部に細い菌糸の集簇からなるDruse（菌塊）を認めた．菌体はGram染色，PAS染色陽性で肝放線菌症と診断した

Fig. 2　Unenhanced CT scan showed a hypoattenuating lesion in S6 of the liver.（arrow）

Fig. 3　（A）T1 weighted MRI revealed a homogenous hypointense lesion.（arrow）（B）T2 weighted MRI revealed an isointense internal nodule surrounded by a hyperintense peripheral rim.（arrow）

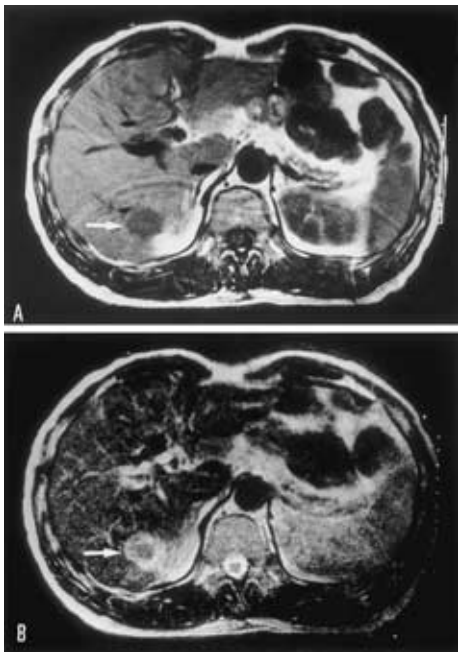

（**Fig. 6**）．なお，胆管癌などの悪性所見は認められなかった．

術後経過：順調で第15病日に退院した．なお，臨床的には，消化管や他の部位にfocusを認めなかった．

考　察

放線菌症は主として嫌気性あるいは通性嫌気性のグラム陽性桿菌であるActinomyces israeliiの感染に

Fig. 4　Celiac arteriogram of the lesion showed no definite nodular staining.

Fig. 5　The gross specimes measured 27×27×25mm (arrows)

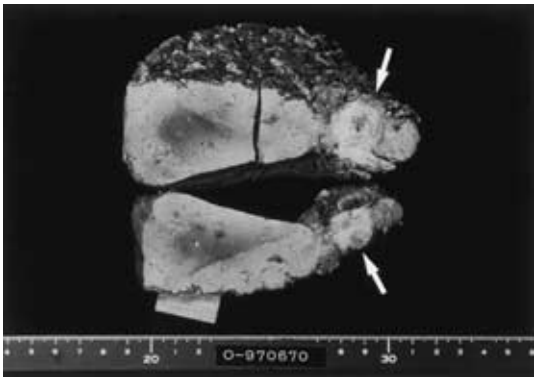

よって引き起こさせる慢性化膿性肉芽腫性疾患である[1]．しかし，ペニシリンの開発以後，抗生物質の発達に伴い現在ではまれな疾患となった．放線菌は口腔，気管，消化管に常在する関係で病巣部位としては顔面，頸部が最も多く40～60%を占め，胸部が10～20%，腹部が20～30%といわれている[2]．腹部領域では回盲部および横行結腸が好発部位とされており，肝放線菌症のほとんどは腸管病巣から２次的に生じる場合が多く，肝原発放線菌症の報告は極めて少なく，本邦における報告はこの15年間で４例のみであった[3)～6)]．本症例は他の部位，ことに結腸に感染病巣を認めなかったことより原発性肝放線菌症と診断した．

肝放線菌症の成因は齲歯などの口腔内に常在する菌体が嚥下され，傷害を受けた消化管粘膜より侵入した放線菌が経門脈的に肝臓に感染巣を形成すると考えられている[7]．しかし本症例では結腸に病変を認めず，なおかつ胆道再建の既往があることより直接，経胆管的に感染した可能性が高いと考える．

Fig. 6　Histological findings revealed abscess-forming inflammation with fibrosis, in which radiating granules were found.

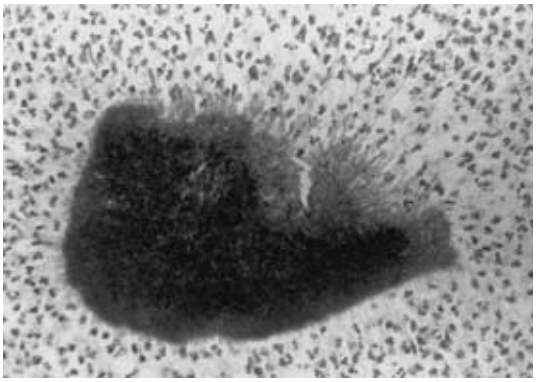

肝放線菌症の臨床症状としては特異的な症候はないが，初期には微熱，食欲不振がみられ，進行するにつれて形成した肝膿瘍による腹痛，背部痛あるいは肝腫大などを認めるようになるとされているが，破裂して汎発性腹膜炎を呈した例も報告されている[1)7)8)]．確定診断は生検または切除標本より細菌学的に Actinomyces israelii を証明することであるが，生検にて診断される率は低く，切除標本で初めて診断される場合が多い．しかも切除標本切片中における放線菌塊の検出率は低く，多数の切片の検索が必要といわれている[4]．本症例においても2cm 大の１切片の中に菌塊を１個認められたために診断がついたが，菌塊が検出されなかった場合は確定診断に至らなかった可能性もある．本疾患は通常肝膿瘍あるいは肝細胞癌と診断される場合が多く，術前診断はきわめて困難である[3]．切除後に確定診断がついた場合には再発を考慮してペニシリンの長期大量投与を施行するべきと考える[3]．

悪性腫瘍の肝転移の治療では，大腸癌においては外科的切除の有用性が認知されているものの，他の消化器癌，とくに膵，胆道系の肝転移巣に関しては切除の対象とならない場合が多く，抗癌剤動注などの化学療法が主体として行われているのが現状である．本症例においても乳頭部癌切除後の follow up 中に肝腫瘤性病変を認め，しかも膿瘍に随伴する炎症所見を欠いたため，まず乳頭部癌の再発を念頭におき，その治療方

針に苦慮した．しかし腫瘤が限局しており，他に転移巣を認めなかったこと，さらには新たなる肝内胆管癌の発生も否定できなかったため外科的切除を選択した．その結果，肝原発放線菌症による膿瘍と判明した．

胆道再建手術はもちろんのこと，経乳頭的操作が日常的に行われている今日では，消化管より直接菌体が胆管内に入り込む機会が従来より増加しているといえよう．そのうえ悪性疾患の術後などのいわゆる compromized host の増加を考慮すると，肝放線菌症は悪性腫瘍の鑑別疾患として念頭において診療，治療を行うことが重要と考える．

文　献

1）伊藤　章：肝放線菌症．日臨　**7**(別冊)：104―105, 1995
2）岩本　勲, 柴田紘一郎, 枝川正雄ほか：肺放線菌症の１治験例．長崎医会誌　**63**：462―464, 1988
3）今西　努, 渡辺信介, 湊　博史ほか：原発性肝放線菌症の１例．日臨外医会誌　**56**：403―407, 1995
4）川村弘之, 片岡　誠, 桑原義之ほか：多臓器切除を要した腹部放線菌症の１例．日消外会誌　**26**：1100―1104, 1993
5）Putan HC, Dockerty MB, Waugh JM et al：Abdominal actinomycosis：an analysis of 122 cases. Surgery **28**：281―790, 1950
6）Lee JD, Kim PG, Jo HM et al：A case of primary hepatic actinomycosis. J Korean Med Sci **8**：385―389, 1993
7）小川芳明, 久留哲夫, 岐部明廣：回盲部放線菌症の１例．胃と腸　**23**：691―695, 1988
8）中村健児，山賀昭二，上泉　洋ほか：「放線菌による肝膿瘍」破裂の１例．岩見沢病医誌　**19**：59―64, 1993

A Case of Primary Hepatic Actinomycosis after Pancreatoduodenectomy

Hiroshi Kusanagi, Nobuyasu Kano, Shigetoshi Yamada,
Kazunori Kasama and Takashi Sakuma
Department of Surgery, Kameda General Hospital

We report rate case of primary hepatic actinomycosis. A 52-year-old man had undergone pancreatoduodenectomy for carcinoma of the ampulla of Vater 4 years earlier. He was admitted to our hospital for detailed examination of a small nodular lesion in the liver. Abdominal ultrasonography revealed a hypoechoic lesion, 2.0cm in diameter, in S6. A CT scan showed a low density area. T1 weighted MRI revealed a homogenous hypointense lesion. T2 weighted MRI revealed an isointense internal nodule surrounded by a hyperintense peripheral rim. A celiac arteriogram of the lesion showed no definite nodular staining. The posterior segment was partially resected under the suspicion of metastatic tumor. Histological findings revealed abscess-forming inflammation with fibrosis, in which radiating granules were found. There was no evidence of malignancy.

Reprint requents：Hiroshi Kusanagi　Department of Surgery, Kameda General Hospital
929 Higashi-cho, Kamogawa city, 296―8602 JAPAN