日消外会誌　32（3）：860～864，1999年

症例報告

右肝動脈走行異常と膵胆管合流異常を合併した胆嚢癌の1切除例

大阪市立大学第2外科，大阪市立大学病院病理部*

田中　肖吾　　広橋　一裕　　田中　　宏　　久保　正二
半羽　宏之　　首藤　太一　　村瀬　順哉　　池辺　　孝*
若狭　研一*　　木下　博明

39歳の女性．胆管炎様症状を主訴に来院した．腹部CTおよび超音波像上，胆嚢内に充満する隆起性病変が認められ，造影CTおよび血管造影下CT像上，胆嚢内病変とともにS4a, S5の肝内も広範囲に濃染されていた．一方，術中胆道造影所見と胆管胆汁中アミラーゼ値から膵胆管合流異常と診断され，さらに胃十二指腸動脈から分岐した右肝動脈が総胆管末端部の前面を通過し，総胆管末端部を圧迫していた．胆嚢癌との診断で肝S4a+S5および肝外胆管切除，D2郭清を施行したところ，病理組織学的には乳頭状腺癌で，肝浸潤はごく軽度（5mm）であった．画像上の広範な濃染像は，豊富な胆嚢静脈血の肝内門脈枝への流入によると考えられ，肝浸潤の診断の際には注意を要する所見であった．また膵胆管合流異常に加え，右肝動脈走行異常による総胆管末端部の狭窄が胆管炎様症状の出現と関連あったものと考えられた．

Key words：　abnormality of right hepatic artery, gallbladder cancer, pancreaticobiliary majunction

はじめに

膵胆管合流異常は高率に胆道癌を合併するが，肝外胆管の拡張を伴わない症例では合流異常に起因した症状が少ないために，発見時すでに進行胆嚢癌であることも少なくない．今回，膵胆管合流異常に右肝動脈走行異常による総胆管末端部の狭窄と戸谷Ic型[1]の胆管拡張症を合併し，胆管炎様の症状を契機として，比較的若年で発見された胆嚢癌症例を経験した．また本例は，術前画像検査像上，肝浸潤の程度の診断にも難渋した．そこで若干の文献的考察を加え報告する．

症　　例

患者：39歳，女性

主訴：背部痛

家族歴：母；胆嚢癌，兄；胆石症

既往歴：特記すべきことなし．

現病歴：平成9年1月末，38℃を超える発熱，嘔気，右背部痛を自覚し近医を受診した．保存的療法にて改善したが，2月21日同様の症状が再び出現した．そこで当院内科を受診したところ胆嚢内病変を指摘され，5月16日当科に転科した．

入院時現症：身長150cm，体重54kg，貧血や黄疸はなく，体表のリンパ節は触知されなかった．腹部触診上，肝，胆嚢および腫瘤は触知されなかった．

入院時血液検査所見：血清総ビリルビン値と胆道系酵素値およびcarbohydrate antigen 19-9（CA19-9）が軽度上昇していた（**Table 1**）．

腹部dynamic CT検査：胆嚢内に充満する隆起性病変が認められ，early phaseで濃染されていた．肝との境界は明瞭であったが，肝胆嚢窩に接する胆嚢周囲肝実質も強い濃染像を呈した．また下部胆管の軽度拡張がみられた（**Fig. 1a**）．

腹部超音波検査：胆嚢内に乳頭状に充満する高エ

Table 1　Preoperative labolatory data

WBC	7,400 /ul	ZTT	6.5 U
RBC	487 × 10^4 /ul	T-Bil	1.1 mg/dl
Ht	42 %	AST	29 IU/L
PL-C	31.4 × 10^4 /ul	ALT	55 IU/L
CRP	0.5 mg/dl	ALP	174 IU/L
TP	7.2 g/dl	CHE	663 IU/L
Alb	4.4 g/dl	γ-GTP	67 IU/L
BUN	8 mg/dl	LDH	303 IU/L
Creatinin	0.5 mg/dl	Cho	224 mg/dl
Na	144 mEq/L	CEA	4.8 ng/ml
K	4.4 mEq/L	Elastase	253 ng/dl
Cl	104 mEq/L	CA 19-9	58 U/ml
s-AMY	79 IU/L		

＜1998年11月13日受理＞別刷請求先：田中　肖吾
〒545-8585　大阪市阿倍野区旭町1―4―3　大阪市立大学第2外科

Fig. 1　a：The arterial phase of abdominal dynamic computed tomography showing the high density lesions of gallbladder and subsegments of S4a+S5 of the liver（arrow）．b：Abdominal ultrasonogram showing a protruded lesion of GB（small arrow）with low echoic band between GB and liver（large arrow）．

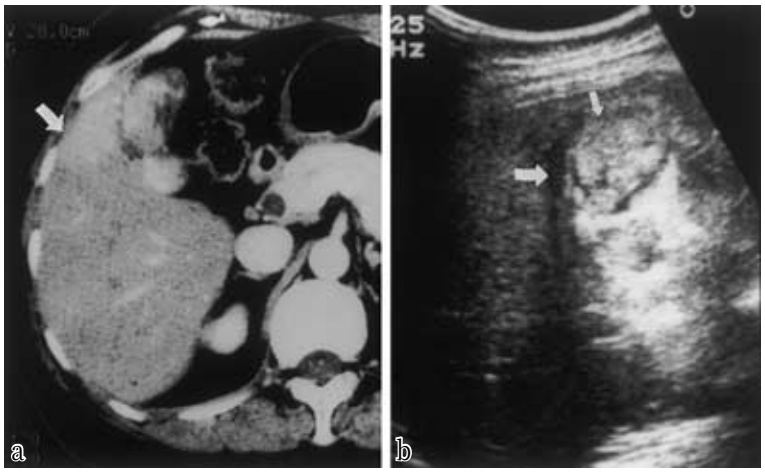

Fig. 2　a：A celiac arteriogram showing cystic artery originated from left hepatic artery（large arrow）and right hepatic artery originated from gastroduodenal artery（small arrow）．b：The venous phase of selective cystic arteriogram demonstrating that abundant cystic venous flow return to the intrahepatic portal branches（arrow）．

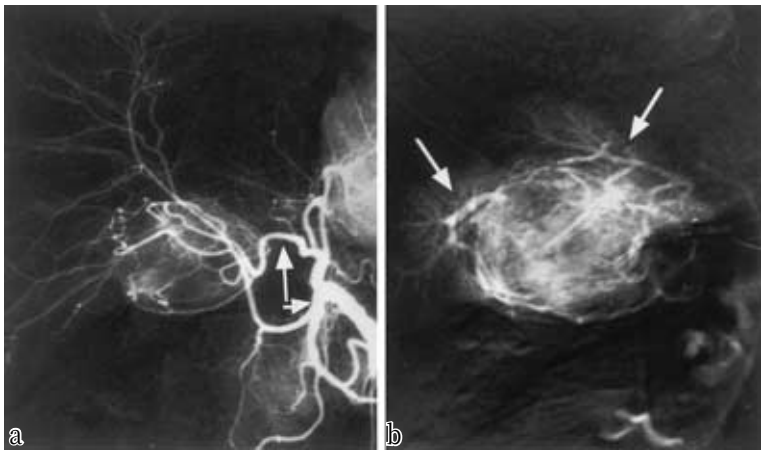

コー像が認められた．肝とは低エコー帯で境界されており肝浸潤の所見は認められなかった（**Fig. 1b**）．

腹部血管造影：右肝動脈が胃十二指腸動脈より分岐していた．胆嚢動脈は左肝動脈より分岐しており，著明に拡張していたが，不整像や閉塞像が認められなかった(**Fig. 2a**)．選択的胆嚢動脈造影の動脈相では胆嚢全体が濃染され，静脈相では胆嚢静脈が S4a と S5 の肝内門脈枝に流入しているのが確認された（**Fig. 2b**）．

血管造影下 CT 検査：総肝動脈造影下 CT（以下，CT-A)で胆嚢全体および，周囲の肝 S4a, S5も濃染された（**Fig. 3a**）．また上腸間膜動脈造影下 CT の門脈相(以下，CT-AP)で同部は広範な陰影欠損領域となっていた（**Fig. 3b**）．

Fig. 3　a：CT during arteriography demonstrating extensive staining of gall bladder and subsegments of 4a+5 of the liver（arrow）．b：CT during arterial portography demonstrating the defect of the portal flow from superior mesentecic artery at the same area（arrow）．

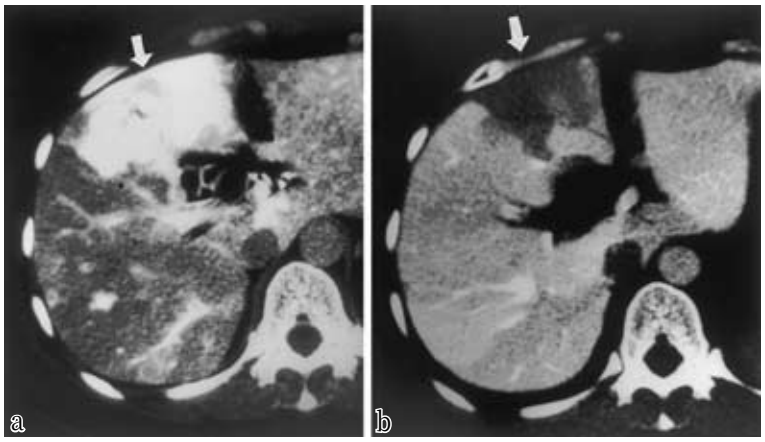

Fig. 4　Operative cholangiogram showing mild dilatation of common bile duct（Todani Ic type），lined defect of common bile duct in the retropancreatic portion, and pancreaticobiliary maljunction.

肝外胆管の精査が必要と考えたが，ERCP は不成功に終わり，MRCP でも肝外胆管の軽度拡張所見のみであった．

以上より，総胆管末端部狭窄の原因は不明であるが胆管拡張症を合併し，肝浸潤を伴う胆嚢癌を強く疑った．

手術所見：6月４日に開腹したところ，胆嚢は腫大し，内部に不整な腫瘤を触知したが，漿膜面に浸潤がなく，腹腔内播種も認めなかった．胆嚢壁の一部を切除し術中迅速病理検査を施行したところ，乳頭状腺癌との診断を得た．術中胆道造影を施行したところ，胆管型の膵胆管合流異常を認めるとともに肝外胆管の軽度拡張（戸谷 Ic 型）と，その末端部に帯状の陰影欠損像が認められた（**Fig. 4**）．この陰影欠損部位に一致して胃十二指腸動脈から分岐した右肝動脈が総胆管の腹側を通過していた．そこで右肝動脈を剥離し再度造影

Fig. 5　a：Macroscopic findings of resected specimen showing papillary lesion of the gallbladder with minimal invasion to the liver（arrow）．b：Microscopic examination revealed the papillary adenocarcinoma. H&E，×25.

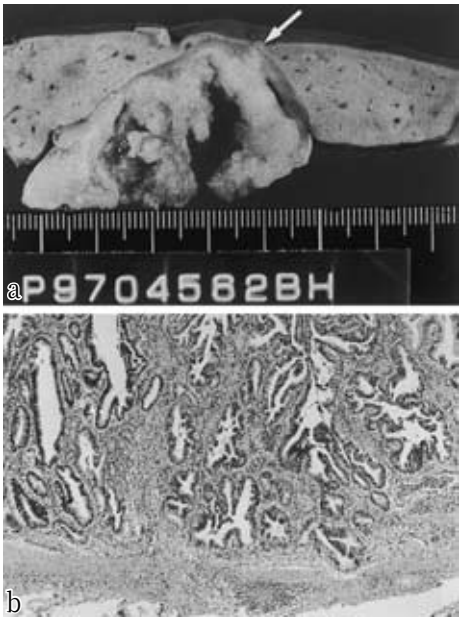

すると，帯状の陰影欠損像は消失していた．また胆管胆汁中のアミラーゼ活性は160,000IU/Lであった．以上より，右肝動脈走行異常による総胆管末端部の狭窄と，戸谷Ic型の胆管拡張症を伴う膵胆管合流異常に合併した胆嚢癌と診断した．肝浸潤については確診を得なかったが，胆嚢静脈がS4a, S5領域へ流入していたため，これら領域への肝転移の可能性を考慮し，S4a+S5肝切除を含む胆嚢摘出術およびD2リンパ節郭清，さらに肝外胆管切除および総肝管空腸吻合術を施行した．

切除標本：肉眼所見上，胆嚢内は乳頭状の腫瘤で充満していたが，漿膜浸潤は認められず，肝との境界も一部を除いて保たれていた(**Fig. 5a**)．病理組織学的には乳頭腺癌で，胆嚢壁の一部に5mmの肝浸潤が認められた．取扱い規約上[2]，肉眼分類でGfb, hep，慢性炎症型，乳頭型（4cm×3.5cm），S_0, $Hinf_1$, H_0, $Binf_0$, PV_0, A_0, P_0, N(－)，M(－)，St(－)，$T_2N_0M_0$, 手術的進行度II, D_2, BM_0, HM_0, EM_0, 手術的根治度Aであった．また病理組織学的に乳頭腺癌，medullary type(**Fig. 5b**)，INFβ, ly_0, v_1, pn_0, si, $hinf_2$, $binf_0$, pv_0, a_0, bm_0, hm_0, em_0, n_0, t_4, n_0, m_0, 総合的進行度IVaで総合的根治度はAであった．

なお，切除肝外胆管は病理組織学的に慢性炎症所見を認めたが，上皮に異型性や腸上皮化生はなかった．

術９か月後の現在，再発の兆候はなく社会復帰している．

考　察

胆嚢癌に対する治療成績はss以上の進行癌では不良であるため，早期発見が重要である．しかし慢性胆嚢炎と胆嚢癌の鑑別が困難な場合も少なくない．両者の鑑別には血管造影が有用であり，胆嚢動脈の拡張や不整な狭窄・閉塞像あるいは静脈相での胆嚢の刷毛状の腫瘍濃染像などが胆嚢癌の特徴とされている[3)～7)]．本症例では胆嚢動脈の著明な拡張と胆嚢内病変の濃染像が認められたが，動脈の不整像や閉塞像は認められなかった．しかし，胆嚢内腔を充満する乳頭状隆起性病変を認めており悪性腫瘍を強く疑った．また，肝S4a, S5におけるCT-A像上の広範な濃染と，CT-AP像上の陰影欠損像は，胆嚢癌の肝浸潤を示唆した．しかし切除標本上は$hinf_2$に留まっていたことから，これらの画像上の所見は拡張した胆嚢動脈の影響であったと考えられた．菅井ら[7]も胆嚢動脈造影でhypervascularな胆嚢からの静脈還流の一部が肝内門脈に流入するためにCT-A像上，肝胆嚢窩に濃染を生じることがあると報告しており，血管造影検査における肝浸潤範囲の診断には注意を要すると考えられる．一方，胆嚢静脈の肝への流入経路に関する佐藤[8]の肝鋳型標本による研究では，Calot三角を介するもの(36.5%)，肝床部を介するもの（27.0%）およびCalot三角と肝床部の両者を介するもの(36.5%)に分類されている．また山内ら[9]によると肝転移は胆嚢静脈の走行と類似の傾向を示したと述べている．切除標本上，本例における肝浸潤は胆嚢静脈を介した血行性転移ではなく直接浸潤であったと考えられるが，本例の如く胆嚢静脈の還流領域やCT-A, CT-AP像での変化を確認し，同領域（本例ではS4a, S5）の肝切除を行うことは根治性を追及する上で合理的であると考えられた[10]．

さて，本例は術中胆道造影と総胆管胆汁中のアミラーゼ値から膵胆管合流異常と診断され，右肝動脈走行異常による総胆管末端の狭窄と軽度の総胆管拡張(戸谷Ic型)を合併していた．教室で経験した合流異常81例の検討によると，胆道癌合併は21例(25.9%)で，癌合併例では，平均年齢が55歳と胆道癌の好発年齢である60～70歳と比べて約5～15歳若かった[11]．一方，蓮見ら[12]によると胆管の拡張を伴わない膵胆管合流異常症例は胆嚢癌の発生頻度が高いが，合流異常に起因する症状が出現しないため，胆嚢癌発見時にすでに進行している場合が少なくなかったと報告している．本例は比較的若年で，発熱，右背部痛という胆管炎様症状で発症したが，右肝動脈の走行異常による総胆管末端部の圧迫が逆流膵液のうっ滞をもたらし，早期発見につながる症状を誘発した可能性が考えられた．しかし右肝動脈圧迫部より十二指腸側の総胆管にも軽度の拡張が認められていたことより，この圧迫と肝側総胆管拡張との因果関係は少ないものと考えられた．膵胆管合流異常の治療について，当科では拡張症合併合流異常には胆嚢摘出術と肝外胆管切除，肝管消化管吻合術を，拡張症非合併合流異常に対しては胆嚢摘出術のみを行うことを標準術式としている[10]．本例の場合，胆管拡張は軽度であり，必ずしも分流手術の適応ではなかったが，肝動脈走行異常を温存すると再び胆管胆汁のうっ滞を生じ胆管癌や結石の発生が危ぐされるため[13]本術式を採用した．

文　献

1）戸谷拓二，岡島邦雄，田淵勝輔ほか：先天性胆道拡張症，その分類と手術方法および癌発生例について．手術　**29**：875―880, 1975
2）日本胆道外科研究会編：胆道癌取扱い規約．第４

版．金原出版，東京，1997
3）窪川良広, 有山　襄, 須山正文ほか：胆嚢癌肝浸潤の画像診断．胆と膵　**17**：119―123, 1996
4）長岩治郎, 有山　襄, 須山正文ほか：胆嚢癌の血管造影診断能．腹部画像診断　**11**：896―902, 1991
5）佐古正雄, 大槻修平, 渡辺英明ほか：胆嚢壁肥厚の画像診断．日医放線会誌　**44**：1―10, 1984
6）篠原　靖, 大野博之, 堀部俊哉ほか：超選択的胆嚢動脈造影法の臨床的有用性．東京医大誌　**51**：398―404, 1993
7）菅井幸雄, 浜本　泰, 細矢貴亮ほか：簡便な超選択的胆嚢動脈造影法と胆嚢静脈の描出について．臨放線　**38**：533―536, 1993
8）佐藤智丈：ヒト肝鋳型標本よりみた胆嚢静脈の解剖学的研究．胆道　**3**：227―233, 1989
9）山内英生, 宮川菊雄, 佐藤寿雄：胆嚢静脈の走行―胆嚢癌の進展経路としての意義について．胆と膵　**3**：341―347, 1984
10）広橋一裕, 久保正二, 田中　宏ほか：胆嚢癌に対する肝外胆管を含む S4a+S5肝切除術．手術　**51**：2137―2141, 1997
11）木下博明，久保田大輔：胆道発癌頻度．船曳孝彦編．膵・胆管合流異常．医学図書出版，東京，1997, p274―279
12）蓮見昭武，菅谷　宏，青木春夫：先天性胆道拡張症，膵胆管合流異常と胆道癌―アンケート集計から―．胆と膵　**16**：753―757, 1995
13）渡部　修, 前川武男, 宮川忠昭ほか：右肝動脈による総胆管圧迫と肝内結石の合併について．外科診療　**5**：583―588, 1978

Case of Gallbladder Cancer Associated with Pancreaticobiliary Maljunction and Compression at the Retropancreatic Portion of Common Bile Duct by Right Hepatic Artery

Shogo Tanaka, Kazuhiro Hirohashi, Hiromu Tanaka, Shoji Kubo,
Hiroyuki Hamba, Taichi Shuto, Junya Murase, Takashi Ikebe*,
Kenichi Wakasa* and Hiroaki Kinoshita
Second Department of Surgery, Osaka City University Medical School
*Department of Pathology, Osaka City University Hospital

A 39-year-old woman was admitted to our hospital because of repeated back pain. Abdominal ultrasonography (US) and computed tomography (CT) demonstrated a protruding lesion occupying the gallbladder. The lesion in the gallbladder and subsegments 4a and 5 of the liver were extensively stained during both contrast-enhanced CT and CT during arteriography. The operative cholangiogram and high bile amylase activity (160, 000IU/L) indicated the pancreaticobiliary maljunction. The retropancreatic portion of the common bile duct (CBD) was compressed by the right hepatic artery (RHA), which originated from the gastroduodenal artery and coursed immediately ventral to the CBD. Cholecystectomy, combined resection of subsegments 4a and 5 of the liver and extrahepatic bile duct, lymph node dissection, and hepaticojejunostomy were performed, on the basis of a diagnosis of gallbladder cancer. Histologically, the gallbladder lesion was diagnosed as papillary adenocarcinoma with minimal invasion (5mm) of the gallbladder fossa of the liver. The extensive staining in the liver on contrast CT was explained as an effect of abundant portal flow returning from the cystic vein. Generally, patients with pancreaticobiliary maljunction without choledoclocal cyst have few symptoms. However, compression of the CBD in the retropancreatic portion by the RHA seemed to be one of the causes of the cholangitis-like symptoms.

Reprint request：Shogo Tanaka　Second Department of Surgery, Osaka City University Medical School
1-4-3 Asahi-machi, Abeno-ku, Osaka, 545-8585 JAPAN