日消外会誌　32（3）：870～874，1999年

症例報告

胃穿通をきたした膵仮性嚢胞内出血の１例

石切生喜病院外科
石原　寛治　　山田　　正　　鈴木　範男　　永来　正隆
秋　　顕　　西川　正博　　藤井　弘一

症例は約２年前，急性膵炎で膵前面に巨大仮性膵嚢胞と膵尾部にも小さな嚢胞を形成し，保存的治療を受けた既往のある34歳の男性で，左上腹部痛とともに吐血をきたし救急搬送された．緊急内視鏡で胃体上部大彎側後壁に潰瘍を伴う粘膜下腫瘍様隆起があり，活動性出血がみられた．腹部カラードップラーUSで拍動波を認め，ダイナミックCTでも経時的に造影される膵尾部の3cm大の腫瘤は脾動脈造影でも濃染像を呈し，脾仮性動脈瘤胃穿破の診断のもと膵尾部切除・脾摘・胃体部分合併切除術施行した．病理診断上，仮性動脈瘤の所見はなく仮性膵嚢胞内出血（以下，本症と略）であった．本邦では1972年以降，本症の消化管穿通は自験例を含め７例報告されている．症状は重篤で死亡率も高い為，カラードップラーUS・ダイナミックCT・血管造影検査などにより，経時的に嚢胞の形態を観察していく必要があると考えられた．

Key words：　hemorrhagic pancreatic pseudocyst, gastrointestinal bleeding, pancreatitis

はじめに

仮性膵嚢胞の合併症である出血（消化管出血，腹腔内出血，嚢胞内出血）は頻度こそ少ないものの，症状は重篤で，死亡率は25～40％と合併症中最も高い[1]．今回，我々は仮性膵嚢胞内出血が仮性動脈瘤として存続し，胃に穿通し吐血で発症したまれな１例を経験したので文献的考察を加えて報告する．

症　　例

患者：34歳，男性

主訴：左上腹部痛，吐血

既往歴：32歳，急性膵炎で胃背側膵前面に巨大な仮性膵嚢胞と膵尾部にも1.5cm大の嚢胞様病変を形成し，保存的治療を受けそれぞれ縮小し略治退院したが，その後は受診していなかった（**Fig. 1a, b**）．

現病歴：1997年12月20日より左上腹部痛があり，21日夕刻には腹痛増強とともに吐血をきたし当院へ救急搬送された．入院時，軽度貧血を認めるが全身状態は良好で熱発もみられず腹部は平坦軟，左上腹部に軽度の圧痛があるが腫瘤を触知せず血管雑音も聴取しなかった．

入院時検査所見：血清アミラーゼ値は正常であるが白血球数14,660/μl, CRP 17.2mg/dlと上昇し急性の炎症所見を呈した（**Table 1**）．

緊急内視鏡検査所見：胃体上部大彎側後壁に粘膜下腫瘍様隆起があり，中央の潰瘍形成部から鮮紅色の出血を認め，クリップを用いて止血した（**Fig. 2**）．

腹部ダイナミックCT検査所見：前回認めた胃背側膵前面の巨大仮性膵嚢胞は吸収されているが，早期相で膵尾部に内部の一部がエンハンスされる3cm大の腫瘤を認め，近傍の脾動脈は圧排されていた．腫瘤は胃体上部後壁に位置し，緊急内視鏡で止血に用いたクリップが確認できた（**Fig. 3a, b**）．

腹部カラードップラーUS検査所見：脾門部の3cm大の腫瘤の内部に，動脈性の血流を認めた（**Fig. 4**）．

ERCP検査所見：Vater乳頭から出血はなく膵管もきれいに描出されており，腹部ダイナミックCTで確認された膵尾部の腫瘤は造影されなかった（**Fig. 5**）．

脾動脈造影検査所見：脾動脈分枝から造影される腫瘤を脾門部に認め，造影剤は長時間停滞していた（**Fig. 6a, b**）．

以上より，脾仮性動脈瘤の胃穿破と診断し，1998年１月26日，膵尾部・脾・胃体部分合併切除術を施行した．

切除標本所見：止血クリップははずれているが右上部矢印の部分が出血点で，病理所見ではUL-IVの潰瘍であった．左矢印に脾動脈が確認できるが，膵実質と脾臓の間にある腫瘤との交通は肉眼上不明で，病理診

＜1998年11月13日受理＞別刷請求先：石原　寛治
〒579-8026　東大阪市弥生町12―28　石切生喜病院外科

Fig. 1　(a) Abdominal CT has been showed a pancreatic tail pseudocyst since two years (arrow-heads). Arrows point a huge pancreatic pseudocyst behind the stomach. (b) These pseudocysts were getting smaller with conservative treatment.

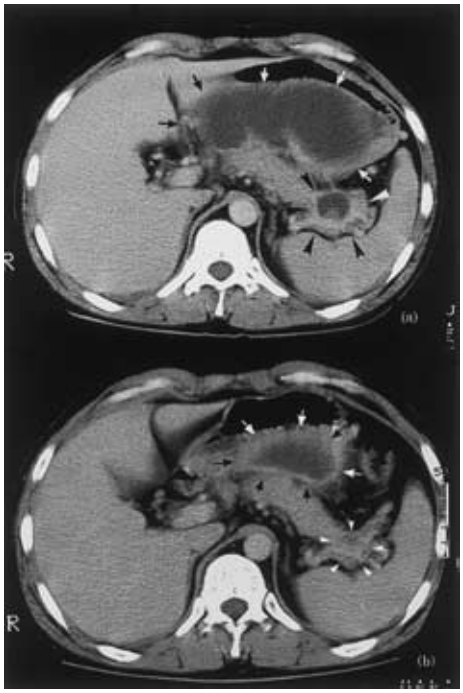

断上は仮性内膜の形成を認めず内部に凝血塊を伴う仮性膵嚢胞であった（**Fig. 7**）.

考　察

急性および慢性膵炎の10～15%に仮性膵嚢胞が続発し[2]，その約30%に膿瘍形成，穿孔，出血（消化管出血，腹腔内出血，嚢胞内出血）などの合併症が生ずる[1)3)]．出血はその中の約10%を占めるが，重篤であり死亡率は25～40%と仮性膵嚢胞合併症中最も高いと報告されている[1]．

本症の発生機序としては，嚢胞内に逆流した消化液や感染で活性化された膵液が，嚢胞壁微小血管あるいは近傍の主要血管を侵食することにより生ずるとされている[4]．本症の自然経過としては，①仮性動脈瘤として残存する，②腹腔内破裂，③近接消化管へ穿破する，④胆道・膵管へ穿破し，Vater 乳頭を介して消化管出血を来す場合があり，本邦では④が最も多く報告されている[5]．自験例の場合，1996年の入院時にダイナミック CT を施行してはいないが，形態より仮性嚢胞内出血が仮性動脈瘤の状態で経過し，2年の間に徐々に増大

Table 1　Laboratory data on admission

TP	6.3 g/dl	WBC	146.4×10^2 / μl
T.Bil	1.1 mg/dl	RBC	356×10^4 / μl
GOT	25 IU/l	Hgb	12.0 g/dl
GPT	33 IU/l	Hct	37.4 %
ALP	148 IU/l	Plat	40.64×10^4 / μl
Ch-E	94 IU/l	PT	92 %
CPK	34 IU/l	APTT	28.9 sec
S-AMY	76 IU/l	TT	47.7 %
FBS	254 mg/dl	HPT	60.5 %
BUN	7.2 mg/dl	Fibrinogen	796 mg/dl
Cre	1.0 mg/dl	Na	133 mEq/l
T-CHO	183 mg/dl	K	3.6 mEq/l
CRP	17.2 mg/dl	Cl	97 mEq/l
CA19-9	20 U/ml	Ca	8.8 mEq/l

Fig. 2　Emergency endoscopic examination showed active bleeding from submucosal tumor like lesion of the stomach at the upper-posterior-body near the greater curvature. Hemoclips were used for hemosatasis.

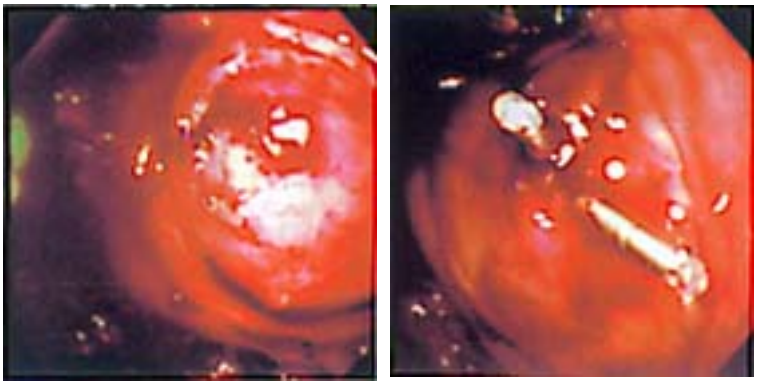

Fig. 3　Abdominal dynamic CT：(a) Arrow-heads showed hemoclip in the stomach. (a, b) Pancreatic tail tumor was enhanced in the early phase and encased splenic artery (arrows).

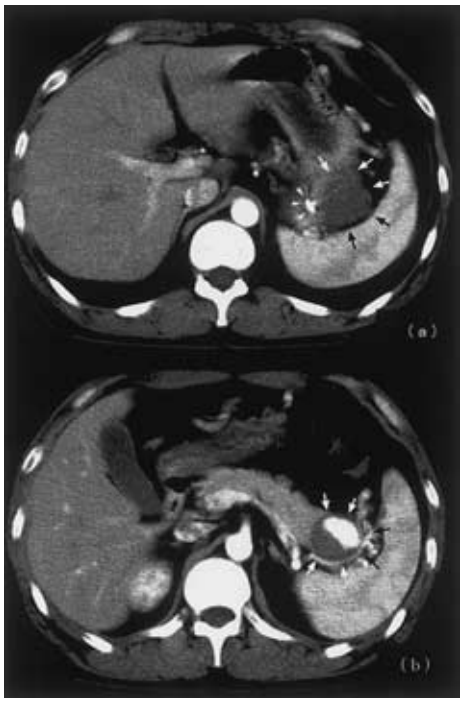

Fig. 4　Color doppler ultrasonogram shows arterial flow pattern within the splenic hilus mass.

して胃壁を圧迫することで潰瘍を形成し，胃に穿破したものと思われる．本邦では，1972年以降本症の消化管穿通の報告は６例あるが，1例を除きすべて胃に穿通している(**Table 2**)[6)~11)]．吐血患者の内視鏡検査で，胃に粘膜下腫瘍様隆起からの出血を認めた場合，本症の穿通の可能性を念頭に置く必要がある．

Fig. 5　ERCP demonstrated clear pancreatic duct.

Fig. 6　(a) Splenic arteriography showed pseudoaneurysm feeding from small branch of splenic artery in early phase (arrows). (b) In delayed phase, stain was pooling long time (arrow-heads). Small arrow is hemoclip in the stomach.

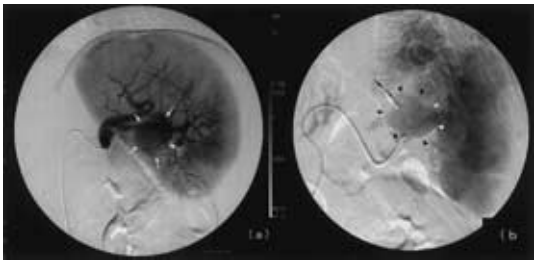

Fig. 7　Resected specimen：Left arrow points splenic artery. Right arrow points gastric ulcer. (S)Spleen, (SA) Splenic artery, (P) Pancreas, (GU) Gastric ulcer.

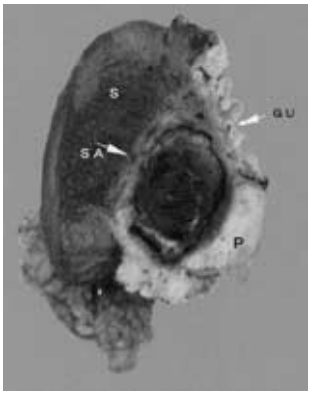

本邦では術前に本症の消化管穿通と診断しえた報告はなく，また入院時血清アミラーゼ値が正常なものも

Table 2　Reported cases of hemorrhagic pancreatic psuedocyst wihch fenestration into digestive tract in Japan since 1972

Author	Year	Age/Sex	Symptom	S-AMY	Fenestration	Preoperative diagnosis	Treatment
1) H. Saitou	1972	35/M	Abdominal pain Jaundice	?	CBD Duodenum	Chronic pancreatitis	Pancreatectomy, splenectomy transversectomy
2) Y. Masuda	1975	41/M	Nausea, Hematemesis Upper abodominal pain	219 U/*l*	Stomach	Pancreatic psuedocyst	Total gastrectomy, splenectomy Distal pancreatectomy
3) K. Iwamura	1980	36/M	Abdominal pain Hematemesis	520 SR/dl	Stomach	Hemorrhagic pancreatic psuedocyst	Gastrocystostomy
4) M. Takami	1981	38/M	Easy fatigability Severe anemia	50 U/*l*	Stomach	Pancreatic cancer	Total gastrectomy, splenectomy Distal pancreatectomy
5) M. Tanigawa	1992	61/M	Left abdominal pain Abdominal mass	614 U/*l*	Stomach	Bleeding from pancreaticc psuedocyst	Conservative treatment
6) K. Okamura	1996	66/M	Right epigastric pain Hematemesis	83 U/*l*	Stomach	Residual gastric ulcer	Total gastrectomy, splenectomy Subtotal gastrectomy
7) K. ishihara	1998	34/M	Left epigastric pain Hematemesis	76 U/*l*	Stomach	Splenic pseudoaneurysm	Distal pancreatectomy, splenectomy Partial gastrectomy

2例あり[9)11)]，緊急時に確定診断することは非常に困難であると思われる．自験例では，幸いにも数回に及ぶ内視鏡的止血術で止血しえた後，カラードップラーUS・ダイナミックCT・脾動脈造影検査を行い脾仮性動脈瘤の胃穿破と診断したが，術前確定診断にはいたらなかった．中尾ら[12)]は血管造影検査時に炭酸ガスを注入し，超音波装置にて経時的に嚢胞の性状を観察することで本症の術前診断に有効であったと述べている．仮性膵嚢胞の形成を見た場合，経時的に嚢胞の形態を観察し，縮小傾向になければ前述した仮性膵嚢胞の合併症の有無を確認する必要がある．カラードップラーUS・ダイナミックCTによって，嚢胞内の血流状態を経時的に確認することで仮性膵嚢胞内出血の場合には致死的出血以前の早期診断がより可能になると考える．

保存的療法で治癒したとの報告例もあるが[10)]，自験例のように2年の経過後膵炎所見を伴わずに吐血で発症することもあり，治療の原則は破綻した血管を含めた嚢胞の摘出が理想的である．自験例では一時的にクリップで止血できたので，膵尾部に脾・胃体部分を合併切除し摘出しえた．しかし，全身状態不良や繰り返す炎症による癒着で嚢胞の完全摘出の困難が予想される症例では，超選択的動脈造影による塞栓術が有効であったとする報告も散見され，個々の症例に応じた治療法を選択する必要があろう[13)14)]．

文　献

1）Stabile BE, Wilson SE, Debas HT：Reduced mortality from bleeding pseudocyst and pseudoaneurysm caused by pancreatitis. Arch Surg **118**：45―51, 1983

2）Simpson A, Srivastava VK：Psudocyst of pancreas. Br J Surg **60**：45―49, 1973

3）Sankaran S, Walt AJ：The natural and unnatural history of pancreatic pseudocysts. Surgery **62**：37―44, 1975

4）Greenstein A, DeMario EF, Nabseth DC：Acute hemorrhage associated with pancreatic pseudocysts. Surgery **69**：56―62, 1971

5）佐藤　力, 遠藤　剛, 土屋豊一ほか：十二指腸乳頭部より上部消化管出血を来した偽性動脈瘤を伴う仮性膵嚢胞内出血の1例．胆と膵　**6**：1421―1426, 1985

6）斎藤　光, 細井敬三, 園田仁志ほか：膵頭部仮性嚢胞内出血を来した1例．日消病会誌　**69**：1263, 1972

7）増田幸久, 竹腰隆男, 丸山雅一ほか：吐血, 下血を

きたした慢性反復性膵炎の1例. Prog Dig Endosc **7**：88―91, 1975
8）岩村健一郎, 板倉　勝, 松崎松平ほか：脾動脈閉塞をともない胃に穿孔した膵仮性嚢胞の1例. 日消病会誌　**77**：1293―1297, 1980
9）高見元敞, 花田正人, 木村正治ほか：仮性膵嚢胞内に出血し, 吐血を生じた慢性膵炎の1例. 胃と腸 **16**：1355―1362, 1981
10）谷川　誠, 中野　哲, 武田　功ほか：大出血を呈し保存的治療で改善した膵嚢胞の1例. 日内会誌 **81**：103―104, 1992
11）岡村啓二, 守田信義, 折田雅彦ほか：残胃に穿破した膵仮性嚢胞内出血の1例. 膵臓　**11**：393―397, 1996
12）中尾哲二, 中山和道, 江里口直史ほか：術前に診断し得た膵仮性嚢胞内出血の1例. 膵臓　**7**：469―476, 1992
13）堀口祐司, 森田　穣, 丁子　清ほか：脾動脈塞栓術により救命し得たhemosuccus pancreaticsの1例. 臨放線　**32**：1173―1176, 1987
14）Diaz JA, Gutierrz MG, Torres-Melero J：Embolization of gastroduodenal artey for the treatment of massive hemorrhage in a patient with chronic pancreatitis. Eur J Surg **160**：393―395, 1994

A Case Report of Hemorrhagic Pancreatic Pseudocyst Fenestrated into the Stomach

Kanji Ishihara, Tadashi Yamada, Norio Suzuki, Masataka Eirai,
Akira Aki, Masahiro Nishikawa and Hirokazu Fujii
Department of Surgery, Ishikiriseiki Hospital

A 34-year-old man who has a history of conservative treatment of acute pancreatitis with huge pancreatic pseudocyst and small pancreatic tail pseudocyst about 2 years ago was admitted to our hospital for hematemesis with left upper abdominal pain on 21 September 1997. Emergency endoscopic examination was performed and active bleeding from submucosal tumor like lesion of the stomach at the upper-posterior-body near the greater curvature was detected. Color doppler ultrasonography and abdominal dynamic CT demonstrated a 3×3-cm mass in the tail of the pancreas. Splenic angiography revealed a tumor of the same size stain So we made a diagnosis of a splenic pseudoaneurysm with fenestration into the stomach. Distal pancreatectomy, splenectomy and partial gastrectomy were performed. Histological examination revealed that a false splenic aneurysm caused the hemorrhagic pancreatic pseudocyst. Fenestration into the digestive tract of a hemorrhagic pancreatic pseudocyst is very rare. Only 7 cases have been reported in Japan since 1972. Because of it's severe symptoms and high mortality, color doppler ultrasonography, dynamic CT and angiography should be used for a timely detection of the pancreatic pseudocyst.

Reprint requests：Kanji Ishihara　Department of Surgery, Ishikiriseiki Hospital
18-28 Yayoicyou, Higashioosaka City, 579-8026 JAPAN