日消外会誌　32（3）：879～883，1999年

症例報告

腹腔鏡下大腸切除術後に発症した肺塞栓症の１例

手稲渓仁会病院消化器病センター外科，北海道大学医学部第２外科*

中村　文隆　　道家　　充　　中村　　透　　宮崎　恭介
七戸　俊明　　成田　吉明　　増田　知重　　樫村　暢一
松波　　己　　加藤　紘之*

腹腔鏡補助下腸切除術後の肺塞栓症の１例を報告する．症例は67歳の男性で，早期大腸癌の診断にてリンパ節郭清を伴う下行結腸切除術が施行された．気腹は小切開法，体位は骨盤低位にて炭酸ガス気腹圧を10～12mmHg に保った．手術時間は270分であった．術中・術後経過は良好であったが，術後７日目の起床時，突然の胸部痛を訴えた．肺血流シンチで左 S5の区域性の血流の欠損を認め，肺塞栓症と診断し，ヘパリンによる抗凝固療法を行った．その後，症状はしだいに軽快し退院となった．

本邦における消化器疾患に対する腹腔鏡下手術後の肺塞栓症の報告はこれまで６例に過ぎず，腸切除術後では自験例を含め２例目であった．当院では現在まで880例の腹腔鏡下手術を行っているが，本症の発症は自験例のみで，その発症率は0.11％となる．肺塞栓症はまれであるが，腹腔鏡下手術の重篤な合併症のひとつであり，常にその予防と発症に留意することが肝要である．

Key words：　laparoscopy-assisted colectomy, postoperative complication, pulmonary thromboembolism

はじめに

気腹法による腹腔鏡下手術は深部静脈血栓を誘発し，肺塞栓症を発症しうるという懸念が当初からもたれていたが，幸いにも腹腔鏡下胆嚢摘出術後の肺塞栓症の発症は少なく，安全性がほぼ証明された[1]．しかし，腹腔鏡下腸切除術については，十分な症例数で合併症を検討した報告はなく，安全性が確立されているわけではない．今回，われわれは腹腔鏡下大腸切除術後の肺塞栓症の１例を経験したので，本邦での消化器疾患に対する腹腔鏡下手術後の肺塞栓症を集計し，文献的考察も加え報告する．

症　　例

症例：67歳，男性

主訴：胸部痛

既往歴：特記すべきことなし．

生活歴：喫煙歴40本/日，31年間

現病歴：数年前からの便秘を主訴に当院を受診し，0型 - Isp の下行結腸の早期大腸癌と診断され，手術目的で入院となった．

入院時現症：身長166cm，体重55kg，血圧100/70 mmHg，脈拍72/分．胸部腹部とも理学的に異常なく，下肢静脈瘤も認めなかった．

入院時検査成績：血液検査では，血清総コレステロールが240mg/dl と高値であること以外異常所見はなく，凝固系検査では，PT 105%，APTT 30.5秒，フィブリノゲン247mg/dl, FDP 2.0μg/dl, AT-III 112%と正常であった．肺機能検査では，肺活量3,750ml（112.2%），一秒量2,780ml（75.3%）であり，心電図も正常であった．

臨床経過：1997年６月27日，硬膜外および全身麻酔下に腹腔鏡補助下下行結腸切除術（D2）を施行した．気腹は小切開法で行い，二酸化炭素にて気腹圧を10～12mmHg に保った．弾性包帯は装着せず，体位は右側腹部低位・骨盤低位とした．麻酔時間は355分，手術時間は270分で，うち気腹時間は200分であった．呼気終末二酸化炭素分圧は33mmHg 前後，出血量は53g であった．術中および術直後に合併症はなく，術翌日より歩行を開始し順調に経過していたが，術後７日目の起床後の起立時に突然の胸痛を訴えた．

発症時現症および検査成績：チアノーゼ，低酸素血症はみられず，血圧は110/68mmHg，脈拍は72/分整と循環動態は安定していた．下肢に疼痛，腫脹は認められず，深部静脈血栓症の臨床所見はなかった．血液検査では，白血球数が22,700/mm^3と増加を示したが，GOT, GPT, LDH, CPK などの生化学検査は正常で

＜1998年11月13日受理＞別刷請求先：中村　文隆
〒006-8555　札幌市手稲区前田１条12―355　手稲渓仁会病院消化器病センター外科

Fig. 1　Chest X-ray film on the onset day showing a liner shadow in the left middle lung field（arrow）.

Fig. 2　Chest CT scan on the onset day showing parenchymal density with a broad pleural base and central branching directed in linear strands in the left S5 area（arrow）.

あった．また，凝固系検査では，PT 102%，APTT 31.3秒，フィブリノゲン289mg/dl, FDP 4.8μg/dl, AT-III 98%と正常範囲内であった．また，protein C 抗原111%，protein C 活性102%，protein S 抗原99%と正常であり，血液凝固異常症は否定的であった．胸部 X 線写真では，左の中肺野に線状陰影に囲まれた淡い陰影を認めた（**Fig. 1**）．心電図には異常所見は認めなかった．胸部 CT では，左上葉 S5に肺門からのびる線状陰影の先にやや透過性の亢進した台形状の陰影を認めた（**Fig. 2**）．全身状態は良好のため，経過観察とした．翌々日に行われた^{99m}TcMAA による肺血流シンチグラムで，左 S5に区域性の血流欠損を認め，肺塞栓症と診断した（**Fig. 3**）．血痰が出現していたため，血栓溶解療法ではなく血栓の進行を防止する目的でヘパリンを投与した．その後，胸痛および血痰は消失し，発症から18日目に抗凝固剤を継続とし，退院となった．6 か月後に施行された肺血流シンチグラムでは，左 S5に範囲は縮小したものの血流欠損を認め，肺塞栓症は陳旧化していた（**Fig. 4**）．

Fig. 3　^{99m}Tc-MMA pulmonary perfusion sintigram revealed wedge-shaped perfusion defect of the left S5 area（arrow）.
ANT：anterior, LPO：left posterior oblique

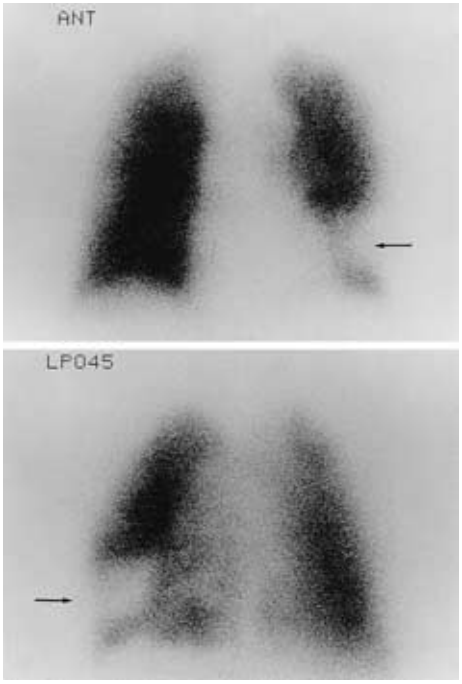

考　　察

本邦では1990年に腹腔鏡下胆嚢摘出術が導入されて以来，爆発的に普及し今や標準術式としてほぼ確立された．その後，腹腔鏡下腸切除術が1991年に米国で報告[2]されると本邦でも急速に普及しつつある．しかし，気腹による循環動態の変動が引き起こす問題については，解決していないこともあり，多くの議論がなされている．特に，深部静脈血栓を誘発し肺塞栓症を発症しうる懸念が当初からもたれていた．浦山ら[3]は気腹操作による下肢深部静脈血栓症の危険性について報告し，山本ら[4]は気腹解除後のトロンビン産生指標の増加と凝固線溶活性の不均衡により，気腹に起因する静脈鬱血は深部静脈血栓症や肺塞栓症の原因になりうるとしている．しかし，幸いにも肺塞栓症の合併症の報告

Fig. 4　Pulmonary perfusion sintigram taken six months after treatment. The area of the perfusion defect decreased（arrow）.
ANT：anterior, LPO：left posterior oblique

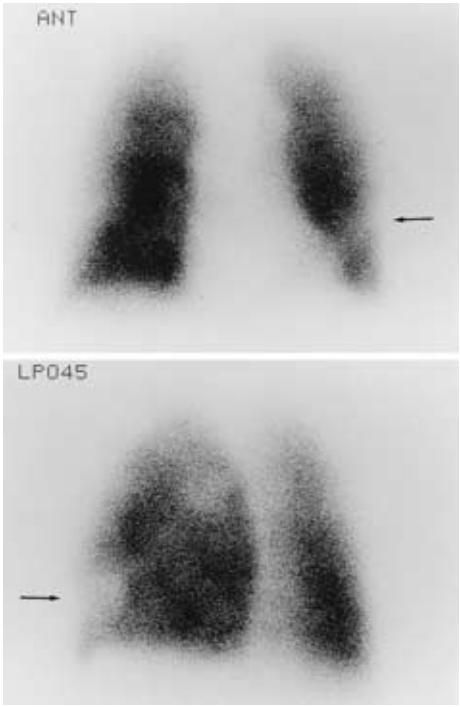

は少ない．米国での77,604例の腹腔鏡下胆嚢摘出術の検討[1]では肺塞栓症による死亡が３例であった．また，米国での安定期での腹腔鏡下胆嚢摘出術9,054例の検討[5]では，肺塞栓症は８例0.09%であり，そのうち１例が死亡しているにすぎない．本邦においても，6,800例の腹腔鏡下胆嚢摘出術の合併症の報告[6]があるが，肺塞栓症の記載はない．当科では1991年より腹腔鏡下胆嚢摘出術を導入し，1997年より腹腔鏡下腸切除術などに適用を広げ，現在までに腹腔鏡下手術は880例に及んでいるが，自験例以外に肺塞栓症の経験は無く，発症率は0.11%である．しかしながら，伊木ら[7]は，腹腔鏡下胆嚢摘出術後に換気・血流シンチを行い，23例中16例（69%）に異常を認め，臨床症状を呈さない微小な肺塞栓症が多く存在する可能性を報告している．

本邦における腹腔鏡下手術後の肺塞栓症の報告例を集計[8)~12)]すると，自験例も含め６例のみであった．術式別では腹腔鏡下胆嚢摘出術４例，腹腔鏡下腸切除術２例であり，死亡例はなく全例軽快している（**Table 1**）．

手術・気腹時間，気腹圧および術中体位は静脈鬱血

Table 1　Reported cases of pulmonary thromboembolism after laparoscopic surgery in Japanese literature

No	Author Year	Age Sex	Disease	Operation	Operative time (min)	Onset time (postoprative time)	Action of the onset	Pneumoperitoneum pressure (mmHg)	Outcome
1	Nakamura 1991	62 F	cholelithasis	cholecystectomy	200	18 hours	first walking to toilet	unknown	survived
2	Uchinami 1994	54 F	cholelithasis	cholecystectomy	180	24 hours	walking to toilet	unknown	survived
3	Simada 1996	70 F	cholelithasis	cholecystectomy	122	2 days	first walking	unknown	survived
4	Kinosita 1997	46 F	cholelithasis	cholecystectomy	80	24 hours	first walking to toil	10	survived
5	Fujii 1997	57 M	colon cancer	ileocecal resection	unknown (62*)	30 hours	standing up from bed	10	survived
6	our case 1997	67 M	colon cancer	descending colon resection	270 (200*)	7 days	getting out of bed	10～12	survived

*：pneumoperitoneum time

を反映し，肺塞栓症との関与が考えられる．長田ら[13]は250分を越える気腹時間により肺塞栓症の危険が増す可能性を報告し，Beebe ら[14]は気腹時間の延長によって静脈により多くの損傷を与え血栓症を多く引き起こしえることを推察している．実際に気腹時間と深部静脈血栓の頻度を明確に確かめた報告はみられないが，一般外科における手術時間と深部静脈血栓の頻度には関連が認められており[15]，気腹時間と深部静脈血栓の頻度はある程度相関するであろうと推察される．当院の腹腔鏡下手術880例の手術時間は35分から385分，平均103.7±42.9分（±標準誤差）であり，250分以上の症例は７例にすぎなかった．自験例の手術時間は270分と長く，手術・気腹時間が本症発生のひとつの誘因となった可能性は否定できない．また，気腹圧については7.5〜15mmHg では循環動態にほとんど影響を与えないとの報告[16]や10〜12mmHg では下肢静脈圧は約20cmH_2O に達するものの，下肢静脈還流機能には大きな影響を及ぼさないと報告されている[3]．自験例の気腹圧は10〜12mmHg であったが，血栓予防にはより低い気腹圧が安全と考えられ，自験例以後は，8mmHg 前後の気腹圧で手術を行っている．

本症の発症時期は，一般に歩行開始直後におこることが多く，荒井ら[17]は消化器術後の肺塞栓症例を検討し，半数が歩行開始時に発症したと報告している．腹腔鏡下手術後の本症も，本邦集計例で示すように歩行開始時に多く発症しているが，自験例では術後７日目に発症した．深部静脈血栓は一般的に術後早期に形成されることが多いが，Patel ら[18]は腹腔鏡下胆嚢摘出術後の深部静脈血栓の形成時期を調べ，血栓の形成した11例中４例に術後７日目および30日目に血栓の形成を確認したと報告している．また，腹腔鏡下手術では，開腹術に比べ術後の血液凝固能の亢進がみられ[19]，また，気腹解除後の凝固線溶活性の不均衡は術後早期に著明ではあるものの術後5〜7日目まで持続している[4]．したがって，自験例においては，深部静脈血栓が遅発性に形成された後，静脈血栓の遊離がおこり術後７日目に発症したと考えられた．腹腔鏡下手術では在院期間が短く，退院後の本症の発症の可能性もあり注意する必要がある．

本症は未然に防ぐことが重要であり，予防法として手術・気腹時間の短縮，適正な気腹圧，過度の骨盤低位を避けるといった手術手技に関与することのほかに弾性包帯の着用や抗凝固剤の投与[20]などが考えられる．弾性包帯は，簡便さゆえに普及しているが，有効性が証明されているわけではなく，その着用の有無で静脈還流機能に有意差がなかったとの報告がある[3]．さらには，弾性包帯により160症例中２例に筋膜切開を要した下腿のコンパートメント症候群の発症を認めたとの報告[21]もあり，その使用にあたっては注意が必要である．また low dose heparin の使用は一般外科において，すでに有効性が証明されているものの腹腔鏡下手術では易出血性を考慮するとその使用に慎重にならざるを得ない．肺塞栓症の多い欧米で従来から使用されている intermittent pneumatic compression[22]が，最近本邦でも使われはじめ，安全かつ簡便に肺塞栓症を予防しうる装置として有用性が報告[23]されている．また，臨床症状を呈さない深部静脈血栓を早期に診断し，治療することは肺塞栓症の予防に重要である．自験例では施行していないが，超音波ドプラーは深部静脈の閉塞状況，血栓の有無の検索が非侵襲的かつ確実にできるので[24]，肺塞栓症の予防，診断に有用であり，本症の発生が危ぐされる肥満，長時間手術などの症例には術後のルーチン検査とする価値があると考えられる．

今後，腹腔鏡下手術の発展に伴い，長時間の手術も多くなると予想される．腹腔鏡下腸切除術は，胆嚢摘出術に比べ手術時間は長くまた過度の骨盤低位となることもあるが，十分な症例数での合併症の検討はなく，本症の増加も危ぐされる．肺塞栓症はまれではあるが，腹腔鏡下手術の重篤な合併症であり，常にその予防と発症に留意することが肝要である．

文　献

1）Daniel J, Keith W, Steven G et al：Complications of laparoscopic cholecystectomy：A national survey of 4292 hospitals and an analysis of 77604 cases. Am J Surg **165**：9—14, 1993
2）Jacobs M, Verdeja JC, Goldstein HS：Minimally invasive colon resection（Laparoscopic colectomy）. Surg Laparosc Endosc **1**：144—150, 1991
3）浦山弘明，沼田　稔，三輪史郎ほか：腹腔鏡下手術時の気腹操作による下肢静脈圧の変化と空気脈波測定の検討．日臨外医会誌　**57**：824—828, 1996
4）山本　裕，吉田博之，一色聡一朗ほか：気腹法による腹腔鏡下胆嚢摘出術における凝固線溶系の変動．日消外会誌　**29**：132, 1996
5）David CW, Michael RM, Michael PM et al：An external audit of laparoscopic cholecystectomy in the steady state performed in medical treatment facilities of the department of defense. Ann Surg **224**：145—154, 1996
6）木村　泰三：腹腔鏡下胆嚢摘出術の合併症とその対策．日消外会誌　**27**：2054—2058, 1994
7）伊木勝道，木本正利，小沼英史ほか：腹腔鏡下胆嚢摘出術後の肺合併症．外科治療　**76**：118—119,

1997
8）中村茂樹, 中山宗春, 薛　光明ほか：腹腔鏡下胆嚢摘出術の経験．外科診療　**33**：1660―1663, 1991
9）打波　宇, 上川龍彦, 亥埜恵一ほか：腹腔鏡下胆嚢摘出術後に発症した肺塞栓症の１例．関西電力病医誌　**26**：41―44, 1994
10）島田英昭, 尾崎正彦, 有我隆光ほか：肺血流スキャンで診断した消化器外科手術後急性肺塞栓症の２例．千葉医誌　**72**：235―239, 1996
11）木下敬弘, 佐藤博文, 山脇　優ほか：腹腔鏡下胆嚢摘出術後に発症した肺塞栓症の１例．日臨外医会誌　**58**：350―353, 1997
12）Fujii R, Kochi T, Ishibashi F et al：Pulmonary embolism after laparoscopy-assisted colectomy. J Anesth **11**：68―70, 1997
13）長田　理, 花岡一雄, 田中良典：腹腔鏡下泌尿器科手術での肺塞栓症．日臨麻会誌　**13**：281―287, 1993
14）Beebe DS, NcNevin MP, Crain JM et al：Evidence of venous stasis after abdominal insuffiation for laparoscopic cholecystectomy. Surg Gynecol Obstet **176**：443―447, 1993
15）Borow M, Goldson H：Postoperative venous thrombosis. Am J Surg **141**：245―251, 1981
16）桜町俊二, 木村泰三, 吉田雅行ほか：腹腔鏡下胆嚢摘出術術中における循環動態．外科　**53**：744―748, 1991
17）荒井利幸, 蜂須賀喜多男, 山口晃弘ほか：消化器外科手術後の急性肺塞栓症例の検討．日消外会誌　**27**：2135―2140, 1994
18）Patel MI, Hardman TA D, Nicholls D et al：The incidence of deep venous thrombosis after laparoscopic cholecystectomy. Med J Aust **164**：652―654, 1996
19）Caprini JA, Arcelus JI, Laubach M et al：Postoperative hypercoagulability and deep-vein thrombosis after laparoscopic cholecystectomy. Surg Endosc **9**：304―309, 1995
20）Collins R, Scrimgeous A, Yusuf S et al：Reduction in fatal pulmonary embolism and verous thrombosis by peroperative administration of subcutaneous heparin. N Engl J Med **318**：1162―1173, 1988
21）西沢稲子, 角田美穂, 加藤敬子ほか：腹腔鏡下手術術後の下肢深部静脈血栓症．日手術医会誌　**16**：278―280, 1995
22）Mühe E：Intermittent sequential high pressure compression of the leg：A new method of preventing deep vein thrombosis. Am J Surg **147**：781―785, 1984
23）味村俊樹, 山口浩和, 清水伸幸ほか：術後肺塞栓症の予防法としての intermittent sequential pneumatic compression の使用経験．日消外会誌　**30**：1023―1027, 1997
24）佐野　洋, 松尾　汎, 井門浩美ほか：大腿静脈を観測部位とした下肢深部静脈血栓症の超音波診断の有用性に関する検討．脈管学　**37**：65―71, 1997

A Case of Pulmonary Thromboembolism after Laparoscopy-assisted Colectomy

Fumitaka Nakamura, Mitsuru Dohke, Tohru Nakamura, Kyosuke Miyazaki,
Tosiaki Shitinohe, Yoshiaki Narita, Tomosige Masuda, Nobuichi Kasimura,
Osamu Matunami and *Hiroyuki Katoh
Department of Surgery, Institute of Gastroenterology, Teine Keijinkai Hospital
*Second Department of Surgery, Hokkaido University School of Medicine

We experienced a case of thromboembolism after laparoscopy-assisted colectomy. A 67-year-old man underwent laparoscopy-assisted descending colon resection with lymph node dissection for early colon cancer. During the laparoscopic procedures, the intraabdominal pressure was set at 10 to 12 mmHg by peritoneal insufflation of CO_2 while the patient kept a slight head-up tilt position, and the operative time was 270 minutes. The postoperative course was uneventful until the 7th postoperative day. Suddenly he complained of a chest pain when he was getting out of bed. A pulmonary perfusion sintigram revealed a segmental perfusion defect of the left S5 area. He was diagnosed as having a pulmonary thromboembolism, and anticoagulant therapy with heparin was initiated. After the therapy, his condition improved. Only 6 cases of pulmonary thromboembolism after laparoscopic gastroenterological surgery have been reported in the Japanese literature up to now, and there have been only 2 cases after laparoscopic colectomy. This case represents 0.11%of 880 laparoscopic surgically treated patients in our institute. Although pulmonary thromboembolism is very rare, it should be considered as one of the most critical complication after laparoscopic surgery, and we have to use careful control during and after surgery.

Reprint requests：Fumitaka Nakamura　Department of Surgery, Institute of Gastroenterology, Teine Keijinkai Hospital
1-12-355 Maeda, Teine-ku, Sapporo, 006-8555 JAPAN