日消外会誌　32（3）：884～887，1999年

症例報告

穿孔を繰り返したS状結腸単純性潰瘍の1例

大原町国民健康保険病院外科
和久　利彦　　岡田　　豊　　大澤　　亙

症例は46歳の男性．過去20年間に4回のS状結腸穿孔があった．いずれも肉眼所見はS状結腸の打ち抜き様穿孔で，組織学的には非特異的炎症の穿孔であった．腹痛を主訴に当院受診．消化管穿孔にて緊急手術を施行したが，過去の手術時の肉眼所見，組織学的所見と同様であった．自験例は，①26歳時に発症し，②常習性便秘はなく，③憩室を認めない吻合部近傍に打ち抜き様穿孔を繰り返し，④組織学的に肉芽腫はなく，⑤Behçet病の所見もなく，⑥術後10か月目の大腸内視鏡検査にて吻合部近傍に潰瘍瘢痕を認めたことよりS状結腸単純性潰瘍と診断した．単純性腸潰瘍の術後再発率は高いが，ある程度は，自然治癒する可能性と軽度な病変に対する内科的治療の有効性が認められている．自験例の様に何らかの治療が加わらなければ穿孔を繰り返すおそれがあり，軽度な病変で発見し早期に治療することの重要性が強調される．

Key words： simple ulcer of the sigmoid colon, perforation

はじめに

単純性腸潰瘍は回盲部を好発部位とし，内科治療に抵抗性で，切除後の再発が高率な難治性の非特異性潰瘍を生じる疾患として知られている．今回，われわれは長期間にわたって内科的治療がなされない状態でS状結腸に穿孔を繰り返した単純性腸潰瘍の1例を経験したので報告する．

症　　例

患者：46歳，男性

主訴：腹痛

既往歴：2歳7か月からの脳性麻痺にて現在身体障害者療養施設入所中．常習性便秘なし．常用薬なし．

家族歴：特記すべきことなし．

現病歴：昭和52年3月17日（第1回目手術），S状結腸の腸間膜付着部対側に，直径5mmの打ち抜き様穿孔を1か所認め，穿孔部直接縫合，人工肛門造設，ドレナージ術を施行した．昭和52年11月8日人工肛門閉鎖術施行．退院後は通院せず放置．

昭和63年8月25日（第2回目手術），S状結腸の腸間膜付着部対側に，直径7mmの打ち抜き様穿孔を1か所認め，穿孔部を含めS状結腸部分切除，S状結腸端々吻合にて再建した．退院後は通院せず放置．

平成6年3月15日（第3回目手術），前回吻合部より2cm口側のS状結腸の腸間膜付着部対側に，直径4mmの打ち抜き様穿孔を1か所認めた．穿孔部を含めS状結腸部分切除，S状結腸端々吻合にて再建した．退院後は通院せず放置．

平成7年8月21日（第4回目手術），前回吻合部より3cm口側のS状結腸の腸間膜付着部対側に，直径7mmの打ち抜き様穿孔を1か所認めた（**Fig. 1**）．穿孔部を含めS状結腸部分切除，S状結腸端々吻合にて再建した．退院後は通院せず放置．

過去4回の手術後に注腸造影検査を施行したが，回腸終末部から直腸にかけて，憩室，狭窄，潰瘍などの異常所見は認められなかった．

平成9年4月17日突然腹痛が出現．4月19日腹痛増強したため当院受診入院となった．

入院時現症：身長160cm，体重57kg．栄養状態良好．眼瞼，眼球結膜に貧血，黄疸は認めなかった．表在リンパ節は触知しなかった．胸部に異常はなく，腹部は平坦であるが全体に圧痛が著明であった．口腔内アフタ，結節性紅斑，血栓性静脈炎，陰部潰瘍，眼症状，肛門部病変はなく，以前からも認めたことはなかった．

入院時検査成績：WBC 10,100/mm^3，CRP 11.5mg/dlと上昇していた．貧血はなく，肝機能，腎機能に異常を認めなかった．皮膚の針反応は陰性であり，ツベルクリン皮内反応も3×3mmと陰性であった．

立位胸部X線像にてfree airを認め，緊急開腹術を施行した．

＜1998年11月13日受理＞別刷請求先：和久　利彦
〒707-0413　岡山県英田郡大原町中町39―2　大原町国民健康保険病院外科

Fig. 1　Resected specimen at the 4th operation revealed punched-out perforation（7mm in diameter）near the anastomotic site.

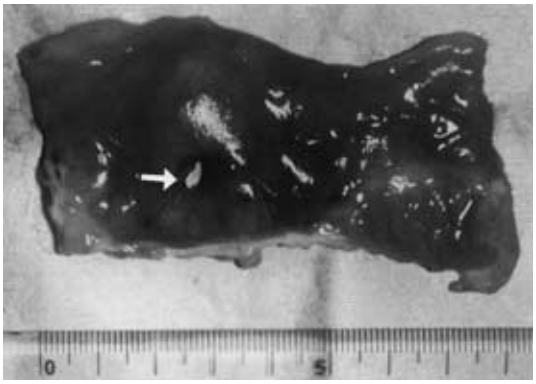

Fig. 2　Resected specimen at the 5th operation revealed punched-out perforation（8mm in diameter）near the anastomotic site.

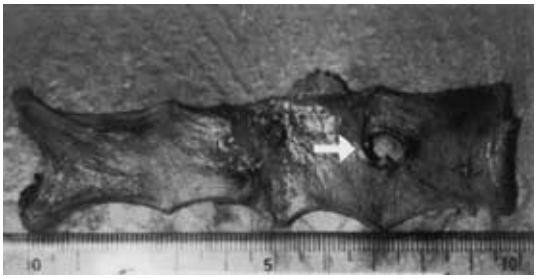

手術所見(第５回目手術)：過去４回の手術所見と同様，Ｓ状結腸の腸間膜付着部対側に１か所穿孔を認める以外，他の腸管漿膜面に異常を認めなかった．穿孔部を含めＳ状結腸部分切除，Ｓ状結腸端々吻合にて再建した．

切除標本肉眼所見：吻合部より2.5cm口側でＳ状結腸に直径8mmの打ち抜き様穿孔を認めた．過去４回の切除標本肉眼所見と同様，穿孔部周囲粘膜には異常を認めなかった（**Fig. 2**）．

病理組織学所見：第２回目手術（**Fig. 3**）から第５回目手術（**Fig. 4**）までの摘出標本穿孔部のいずれにも，同様な非特異的な急性炎症所見が認められるのみで，肉芽腫や血管性病変などの特異的所見は認められなかった．

術後第48病日に退院した．その後も通院せず放置していたが，平成10年２月12日腹部不快感を主訴に当院受診．大腸内視鏡検査を施行した．

Fig. 3　Histological examination of the site of the perforation at the 2nd operation revealed only nonspecific inflammation（HE stain）.

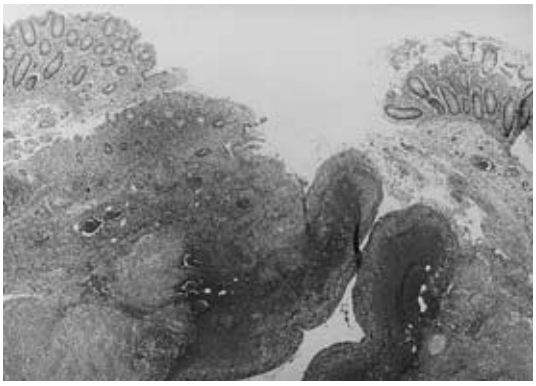

Fig. 4　Histological examination of the site of the perforation at the 5th operation revealed only nonspecific inflammation（HE stain）.

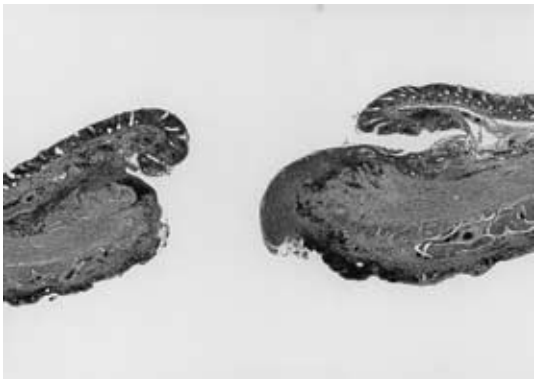

大腸内視鏡検査：前回吻合部より5cm口側および直腸の２か所に潰瘍瘢痕が認められたが，これらの部位に狭窄は認めなかった．これら潰瘍瘢痕より生検をしたが，いずれも粘膜固有層にlymphocyte, plasma cellの軽度浸潤を認め，lymphocyteの集合巣も認めた．特異的炎症所見を予測させる所見は認めなかった．

考　　察

単純性腸潰瘍（以下，本症）は，原因が明らかでなく，潰瘍性大腸炎やCrohn病とも異なり，肉眼的には円形ないし卵円形の下掘れのある打ち抜き様の深い潰瘍で，病理組織学的には非特異性炎症像を示す潰瘍性病変とすることで，現在一応のコンセンサスが得られている[1]．炎症が完成された打ち抜き様潰瘍になって初めて限局性の腹痛，腫瘤触知などの症状が発現した

り，突然に下血，腸管穿孔などで急性腹症としての症状を訴えるとされる．本症と鑑別を要する疾患としてはCrohn病，腸結核，腸型Behçet病，大腸憩室炎などがあげられる．特に病理学的に同じとされる腸型Behçet病との鑑別が問題とされ，長期観察の経過中にBehçet病の他の症状の発現の有無で診断するしかないとされている[1)2)]．

また，自験例のごとくS状結腸に病理組織学的に非特異性潰瘍が発生したとする1981年～1998年までの本邦文献報告例は5例のみであった[3)～5)]．5例全例がS状結腸にのみ単発の打ち抜き様潰瘍を認め，5例のうち2例が腸間膜に穿通していたが，全例再発例はなかった．全例S状結腸に発生し，再発がないことを除けば，潰瘍性大腸炎，Crohn病，腸結核，大腸憩室炎，虚血性大腸炎に特有な検査所見および肉眼的・病理学的所見はなく，Behçet病の症状の発現もないことより全例本症の条件を満たすと考えられた．自験例は，①26歳時に発症し，②常習性便秘がなく，③憩室を認めないS状結腸吻合部近傍に打ち抜き様穿孔を繰り返し，④組織学的に非乾酪性肉芽腫，結核結節はなく，穿孔部周囲粘膜にも炎症所見を認めず，⑤病悩期間中に腸病変以外にBehçet病に合致した所見はなく，⑥第5回目手術後10か月目の大腸内視鏡検査にて吻合部近傍に潰瘍瘢痕を認めたことより確立した疾患として診断することは不可能であるが，本症の範疇に入るものと考えられた．

本症の穿孔による緊急手術頻度は，本邦における1983～1993年までの本症の手術適応の記載のあった報告集計100例中10例（10%）であったと石川ら[6)]は述べている．伊津野ら[7)]の本症の本邦集計123例では再発を20例（16.2%）に認めたが，20例中5例は2回以上の再発例であり，3例は2回の再発，2例は3回の再発であった．また，好発部位は回盲部であり，術後再発部位は，大部分吻合部近傍と報告されている[7)]．自験例が過去21年間に5回の穿孔をS状結腸およびS状結腸端々吻合部近傍に繰り返したことはまれと考えられる．

本症の病因はいまだなお不明であるが，Margarettenら[8)]は，胃・腸管の潰瘍の微小血管にfibrin thrombusをみつけ，Mahoneyら[9)]も同様の所見から，原因として微小血管栓塞を強調している．自験例では病理組織学的に血管性病変を認めてはいないが，5回の穿孔がすべて腸間膜付着部対側におこり，さらに，吻合部口側に発生したことより，下腸間膜動脈系の微小血管に何らかによる循環不全が発生したことを疑わせた．

本症における治療方針としては，穿孔，大量出血，腸閉塞の絶対的手術適応以外に関しては，術後再発が高率なことから，Salazosulfapyridine，ステロイド，成分栄養療法，中心静脈栄養療法などの内科的治療が行われるのが現状であるが，いまだ確実に効果のある治療法が見出されていない．その一方で最近では，内科的治療が比較的軽度な病変に対し有効であったという報告[10)～12)]も散見されている．自験例のように大腸内視鏡検査にて吻合部近傍に潰瘍瘢痕を認め，また内科的に無治療のまま手術された切除標本に複数の潰瘍瘢痕を認めた報告[13)]からすれば，本症はある程度は自然治癒しうる炎症であることも推測され，比較的軽度な病変の時期に，過去に有効との報告があった内科的治療がなされれば腸病変も縮小・治癒しうる可能性もあると考えられる．自験例は，長期にわたって内科的治療がなされない状態で経過が観察でき，本症の自然史を考えるうえでも意義深い．何らかの治療が加わらなければ穿孔を繰り返すことがありうることを認識し，そのためにも手術後，定期的に注腸造影検査，大腸内視鏡検査を行い，小病変の段階で発見し治療することの重要性が強調される．

稿を終えるに臨み，本症例の病理組織学的検討にあたり御指導を賜った西日本病理研究所杉原佳子先生に深謝いたします．

文　献

1）渡辺英伸，遠城寺宗知，八尾恒良ほか：回盲弁近傍の単純性潰瘍の病理．胃と腸　**14**：749―767, 1979
2）水間美宏，細川暢子，清水誠治ほか：回盲部単純性潰瘍の1例．京都府医大誌　**96**：19―23, 1986
3）古川　信，小坂　進：非特異性結腸潰瘍症．外科　**44**：841―844, 1982
4）黒田練介，松田知己，小島淳一郎ほか：保存的治療により治癒した単純性大腸潰瘍の一例．岩見沢病医誌　**17**：83―88, 1991
5）田嶋克史，木元久子，佐藤幸子ほか：Hypereosinophilic Syndromeにみられた単純性S状結腸潰瘍の分析．山形病医誌　**29**：20―24, 1995
6）石川博文，中野博重，藤井久男ほか：Behçet病，単純性潰瘍．外科　**57**：1479―1482, 1995
7）伊津野稔，牧山和也，山崎和文ほか：再発を繰り返した回盲部単純性潰瘍の1例．日本大腸肛門病会誌　**43**：99―103, 1990
8）Margaretten W, Mckay DG：Thrombotic ulcerations of the gastrointestinal tract. Arch Intern Med **127**：250―253, 1971
9）Mahoney TJ, Bubrick MP, Hitchcock CR：Non-

specific ulcers of the colon. Dis Colon Rectum **21**：623―626, 1978
10）飯田三雄，小林広幸，松本主之ほか：腸型 Behçet 病および単純性潰瘍の経過．胃と腸 **27**：287―302, 1992
11）松川正明，山田 聡，荻原達雄ほか：腸型 Behçet 病・simple ulcer の臨床経過．胃と腸 **27**：303―311, 1992
12）多田正大，傍島淳子，清水誠治ほか：腸型 Behçet 病と simple ulcer の臨床経過．胃と腸 **27**：313―318, 1992
13）水口昌伸，石川 勉，牛尾恭輔ほか：回盲部の単純性潰瘍で手術を受け11年後に吻合部近傍に多発性小潰瘍を認めた１例．胃と腸 **27**：333―336, 1992

A Case of Simple Ulcer of the Sigmoid Colon with Recurrent Perforation

Toshihiko Waku, Yutaka Okada and Wataru Osawa
Department of Surgery, Ohara National Health Insurance Hospital

A 46-year-old man with a history of four episodes of perforation of the sigmoid colon during the previous 20 years was admitted to our hospital because of abdominal pain. Emergency operation with a preoperative diagnosis of intestinal perforation was performed. The resected specimen revealed punched-out perforation, and histological examination of the site of the perforation revealed only non-specific inflammation. Both the macroscopic and histological findings in this case were similar to those of the specimens obtained at the 2nd, 3 rd, and 4th operations. We made the diagnosis of simple ulcer of the sigmoid colon based on the following findings：①the 1st punched-out perforation occurred at the age of 26 years；②the patient had never been constipated；③recurrent punched-out perforation occurred 5 times near the anastomotic site in the sigmoid colon in the absence of a diverticulum；④no granuloma formation was observed histologically；⑤no signs of Behçet's disease were observed；and ⑥colonfiberscopic examination revealed an ulcer scar near the anastomotic site 10 months after the 5th operation. Although the incidence of postoperative recurrence is high, simple ulcers may heal naturally, and medical therapy for early lesions, such as small and shallow ulcers, is effective. Since it is possible for simple ulcers which have never been treated by some therapy to cause recurrent perforations, we have to emphasize the importance of detecting early lesions and treating them at the early stage of recurrence.

Reprint requests：Toshihiko Waku Department of Surgery, Ohara National Health Insurance Hospital
39-2 Nakamachi, Ohara-cho, Aida-gun, Okayama, 707-0413 JAPAN