日消外会誌　32（3）：888～891，1999年

臨床経験

内視鏡下シアノアクリレート治療が有効であった食道気管支瘻の１例

東京医科大学外科学第３講座
高木　　融　　佐藤　　滋　　黒田　直樹　　逢坂　由昭
高木　眞人　　林　　幹也　　田村　和彦　　岡田　了祐
青木　達哉　　小柳　泰久

従来より食道気管支瘻に対して，保存的治療，内視鏡治療，手術などが行われてきた．今回，我々は生体接着剤である Ethyl-2-cyanoacrylate（以下， ECA と略す）を用いた内視鏡的瘻孔閉鎖術を試み，良好な結果を得たので報告する．

症例は73歳の男性．平成９年６月初めより胸部不快感出現し，6月６日内視鏡検査にて上切歯列より32cm，３時方向に憩室があり，憩室内に2mm の瘻孔を認めた．7月２日瘻孔造影にて右 B6から造影剤の流出を認めた．7月10日散布チューブより ECA 1ml を瘻孔開口部に散布し，造影にて瘻孔が閉鎖しているのを確認した．散布後４日目の造影で一部造影剤の流出を認めたため，再度 ECA 1ml を散布した．翌日より食事を開始し退院となった．ECA による内視鏡的瘻孔閉鎖術は，比較的簡単な手技で安全に繰り返し施行できるため，手術を考慮する前や，全身状態の悪い症例に有効な方法と思われた．

Key words：　esophagobronchial fistula, cyanoacrylate, fibrin glue

緒　　言

従来より食道気管支瘻に対して，保存的治療，内視鏡的治療（硝酸銀，フィブリン糊など），手術などが行われてきた．今回我々は，外科用接着剤 Ethyl-2-cyanoacrylate（アロンアルファー A「三共」：以下，ECA と略す）を用いた内視鏡的瘻孔閉鎖術を試み，良好な結果を得たので報告する．

症　　例

患者：73歳，男性

主訴：胸部不快感

家族歴：特記すべきことなし．

既往歴：昭和62年糖尿病，平成６年心筋梗塞

現病歴：平成９年６月初めより胸部不快感出現し，6月５日上部消化管造影検査で，上切歯列より32cm，３時方向に憩室があり，憩室内に約2mm の瘻孔を認めたために治療目的にて入院となった．

入院時現症：身長157cm，体重71kg，血圧162/80 mmHg，脈拍84/分・整，栄養良好，眼瞼眼球結膜に異常を認めず，胸腹部理学所見にも異常は認めなかった．

入院時検査所見：血糖153mg/dl と高値を示した以外，末梢血，血液生化学，腫瘍マーカー，検尿，検便に異常を認めなかった．

上部消化管造影検査：胸部中部食道右側より右気管支に造影剤の流出を認めた（**Fig. 1a**）．

上部消化管内視鏡検査：上切歯列より32cm，３時方向に憩室があり，憩室内に約2mm の瘻孔を認めた．瘻孔周囲には，発赤などの炎症所見は認めなかった（**Fig. 1b**）．

胸部 CT 検査：右 S6椎体に接して air bronchogram を伴う浸潤影があり，肺底区の胸膜肥厚を認めた（**Fig. 2**）．

気管支鏡検査：右 B6より泡沫状の痰を認めたが，瘻孔は確認できなかった．瘻孔開口部は右 B6末梢と考えられた．

経食道瘻孔造影：瘻孔開口部より散布チューブを挿入し造影したところ，初めに右 B6気管支が，続いて底部気管支が造影された．瘻孔開口部は，右 B6末梢と確認された（**Fig. 3**）．

治療：ECA 注入に際し，大量の水では重合が遅延する水効果を利用してチューブ内で重合が開始しないように5%ブトウ糖液で充満し，また末梢気管支を閉塞させないように，瘻孔開口部に ECA 約1ml 散布した．注入後瘻孔開口部は，白色の重合塊で被われており，食

＜1998年11月13日受理＞別刷請求先：高木　　融
〒160-0023　東京都新宿区西新宿6―7―1　東京医科大学外科学第３講座

Fig. 1　a：Esophagography revealed leakage of contrast medium in a right bronchus. b：Endoscopy disclosed a diverticulum 32-cm away from the superior incisors at the 3 o'clock position and a 2-mm fistula in it.

Fig. 2　Chest CT showed infiltrative shadow associated with air bronchograms at right B6 and thickening of the pleura at the base of the lung.

道造影で瘻孔は確認できなかった．注入後 4 日目に食道造影したところ，わずかに造影剤の気管支への流出を認めたため（**Fig. 4**），再度，瘻孔開口部に ECA 約 1 ml を散布した．翌日の食道造影では，憩室の先端にわずかな突出を認めるのみで，気管支への流出は認めなかった（**Fig. 5a**）．内視鏡では，盲端となった瘻孔開口部を認めた（**Fig. 5b**）．翌日より食事を開始し，7月17日に退院となった．施行後，7か月経過したが，瘻孔の再発を認めていない．

Fig. 3　On a contrast study of the esophageal fistula, the right B6 bronchus was visualized first, and basal bronchi followed.

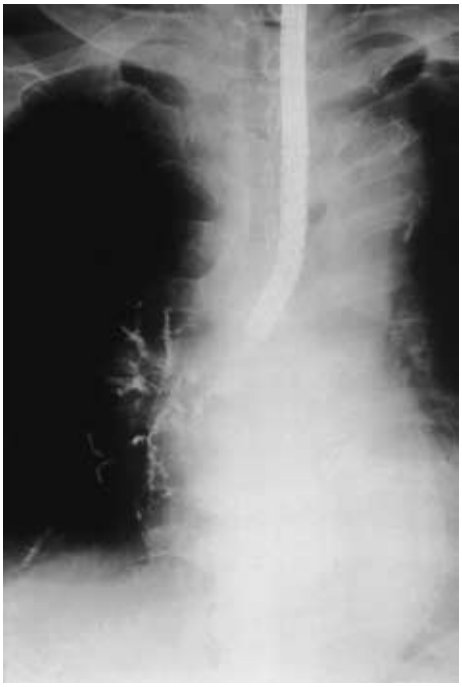

考　察

成人の食道気管支瘻の多くは，悪性疾患に併発するもので，良性疾患によるものは比較的まれである．良性疾患の原因は，憩室，結核，外傷，経管栄養下での医原性のものなどが報告[1]されている．治療法は，保存的治療，内視鏡的治療，手術に大別される．本症例は，良性疾患であるため侵襲が少なく，繰り返しできる外科用接着剤を用いた内視鏡的瘻孔閉鎖術を施行した．

外科用接着剤はシアノアクリレート製剤とフィブリン糊に大別できる．おのおのの特徴として，シアノアクリレート製剤はわずかな水分で重合を開始し，硬化することを利用した接着剤である[2]．利点は接着強度が強く，接着時間が数秒と早いことである．欠点は分

Fig. 4　Esophagography 4 days after application disclosed minor leakage of contrast medium into the bronchus.

Fig. 5　a：Esophagography showed a slight protrusion at the tip of the diverticulum, but no leakage of contrast medium into the bronchus. b：Endoscopy showed the orifice of the fistula with a blind end.

解時間が遅く異物になりやすく，大量に使用すると重合熱や分解時ホルムアルデヒドを産生することである[3]．フィブリン糊は血液凝固第 III 相の反応を利用したもので，フィブリノーゲン溶液をトロンビンおよび Ca^{2+}でフィブリンに変換させ，凝固第 XIII 因子とアプロチニンを加えて不溶性のフィブリン糊の状態にし，接着効果を得ようとするものである[2]．利点は，生体内物質であり自然に吸収され，創傷治癒促進作用があることである．欠点は，接着強度が弱く，接着時間が数分と遅いことである．

今回，我々は食道気管支瘻のため圧がかかり，咳そう反射などで安静が保ちにくいことを考慮して，接着剤として接着強度の強いシアノアクリレート製剤を使用することにした．シアノアクリレート製剤は，置換基(アルキル基)の大きさの異なる約10種類のモノマーが，1968年までに医療用接着剤として開発された[4]．アルキル基が大きい程重合が遅くなり，重合物の広がる範囲も大きくなる[3]．Ota ら[5]は，シアノアクリレート製剤が組織内で分解され，いろいろな経路で体外に排出されることを確かめており，また，Cameron ら[6]は，metyl-2-cyanoacrylate をダイコクネズミに投与し，接着剤の代謝を調べた結果，尿中への排出量は平均46.1%，尿への排出量は平均5.5%，154日で，6.6%が接着剤として残存し，残りは CO_2として肺から放出されるとしている．その結果，効能のバランスのとれた ECA と iso-butyl-2-cyanoacrylate（Bucryrate）と n-butyl-2-cyanoacrylate（Histoacryl）が現在よく使用されている．後者 2 種[7]は，血液に接すると直ちに重合硬化するために，食道静脈瘤の硬化剤として使用されることが多い．今回の症例に対して薬剤の性質を考慮し，ECA を使用することにした．ECA 使用時の注意は，①組織内にあるわずかな水分で重合を開始するために操作は素早くすること，②カテーテル内で重合が開始しないように，水効果[3]（大量の水では重合が遅延する）を利用して，カテーテル内を5%ブドウ糖液，生食などで充満しておくこと，③ECA を大量に使用すると重合物が低分子となり，もろく剥離しやすくなる[8]，④注入後，カテーテルをスコープ内に引き抜かないようにするな

どが挙げられる．

ECA を用いた内視鏡的瘻孔閉鎖術は比較的簡単な手技で安全に繰り返し施行できるため，食道気管支瘻では治療期間の短縮が可能で，外科的手術を考慮する前や全身状態の悪い症例に有効な方法と思われた．

なお本論文の要旨は第51回日本消化器外科学会総会において発表した．

文　献

1）守谷昭彦, 宮本一行, 鈴木浩之ほか：食道癌に併発した食道気管支瘻に対しアルファーシアノアクリレート注入による瘻孔閉鎖を行った１例．Gastroenterol Endosc **34**：2583―2587, 1992
2）滝口雅博：局所止血剤の使い方．外科診療　**74**：586―590, 1996
3）木村　馨：シアノアクリレート系外科用接着剤．日接着協会誌　**22**：77―83, 1986
4）大谷友人：医療用接着剤の現況．生体材料　**12**：288―293, 1994
5）Ota K, Mori S, Inou T：Closure of viscero-ocutaneous fistulas with adhesives. Arch Surg **101**：468―470, 1970
6）Cameron JL, Woodward SC, Pulaski EJ et al：The degradation of cyanoacrylate tissue adhesive. Surgery **58**：424―430, 1965
7）角谷　宏, 大野博之, 篠原　靖ほか：静脈瘤に対する Cyanoacrylate 使用の基礎的検討（第２報）―長期経過並びにリピオドール併用―．Gastroenterol Endosc **33**：705―709, 1991
8）市川　寛, 粉川隆文, 北住清司ほか：内視鏡的治療が著効した先天性気管支食道瘻の１例．Gastroenterol Endosc **29**：3095―3100, 1987

A Case of Esophagobronchial Fistula Effectively Treated with Cyanoacrylate

Yu Takagi, Sigeru Sato, Naoki Kuroda, Yosiaki Osaka, Makoto Takagi,
Mikiya Hayasi, Kazuhiko Tamura, Ryosuke Okada,
Tatuya Aoki and Yasuhisa Koyanagi
Department of Surgery, Tokyo Medical College

Esophagobronchial fistulas have been treated conservatively, endoscopically, or surgically. We report a case of endoscopic closure of a fistula using ethyl-2-cyanoacrylate（ECA）which is a bioadhesive prodruct, obtaining good result.

A 73-year-old man suffered from chest disconfort in early June 1997. On June 6, endscopic examaination revealed a diverticululm 32-cm away from the superior incisor teeth at the 3 o'clock position associated with a 2-mm fistula in it. On July 2, radiographic examination of the fistula disclosed leakage of contrast medium from the right B6. On July 10, 1ml of ECA was applied with a spraying tube, followed by contrast studies to confirm the closure of the fistula. Contrast study 4 days after the spraying showed minor leakage of contrast material, so application of 1ml ECA was repeated. The next day the patient started ingesting food and was discharged from the hospital with an uneventful course. Endoscopic closure of a fistula is thought to be an effective treatment for patients before consideration of surgery and those with a poor general condition due to its relative simplicity and safe repeatability.

Reprint requests：Yu Takagi　Department of Surgery, Tokyo Medical College
6-7-1 Nishi-Shinjuku, Shinjuku-ku, Tokyo, 160-0023 JAPAN