日消外会誌　32（3）：896～900，1999年

臨床経験

肝切除後黄疸に対する高気圧酸素療法の有用性

熊本大学医学部第1外科，同　救急部・集中治療部*

保坂　征司　　辻　　龍也　　井上　克彦　　金光敬一郎

平岡　武久　　北村　信夫　　岡元　和文*

肝切除後の黄疸3例に対し高気圧酸素療法を施行した．症例1は65歳の胆嚢癌患者で，肝右葉切除後黄疸が遷延し，T-Bilは18.1mg/dlまで上昇した．13回の高気圧酸素療法を施行しT-Bilは5.4mg/dlまで改善し，以後正常に復した．症例2は69歳の胆管癌の患者で，肝右葉切除後黄疸が遷延しT-Bilは19.3mg/dlまで上昇した．16回の高気圧酸素療法を施行したところT-Bilは3.3mg/dlまで改善し，以後正常に復した．症例3は64歳の肝内結石症，胆汁性肝硬変の患者で肝切除後の再発結石を破砕中にT-Bilは21.1mg/dlまで上昇し高気圧酸素療法を施行したところ，T-Bilは11.5mg/dlまでいったんは改善したが胆管炎が増悪しT-Bilは再上昇し肝不全で死亡した．高気圧酸素療法は予備能の低下した硬変肝には無効であったが非硬変肝の肝切除後の黄疸に対してはその有効性が認められた．

Key words：　hyperbaric oxygenation therapy, hepatectomy, jaundice

はじめに

肝切除後の黄疸に対し血漿交換などの血液浄化法が施行されているが，その適応や効果は一定せず，高額な血液製剤の必要性も相俟って適用の妥当性が疑問視され始めている．そもそも，術後肝不全の発生には残存肝容積不足のみならず，肝の微小循環不全による肝細胞への酸素供給の低下が指摘されており[1]，その観点からは，血液浄化法は原因療法となりえないものといえる．一方，近年各種疾患に応用され始めた高気圧酸素療法（以下，HBOと略記）は，障害肝に対しても積極的に酸素供給量を増加させることが可能で，術後高ビリルビン血症に対しても有効性が期待される．今回，われわれは肝切除後の高ビリルビン血症に対し，HBOを施行した3例を経験したのでその有用性について報告する．

症 例 1

患者：65歳，男性

主訴：黄疸

家族歴，既往歴：特記すべきことなし．

現病歴：平成8年12月3日尿の黄染に気付き12月13日に黄疸が出現した．12月16日閉塞性黄疸の診断で内視鏡的胆道ドレナージ術を受け，平成9年1月8日当科へ紹介入院となった．

＜1998年11月13日受理＞別刷請求先：保坂　征司
〒860-0811　熊本市本荘1―1―1　熊本大学医学部第1外科

入院時現症：眼球結膜に黄疸を認めたが肝，胆嚢の腫大を認めず，手掌紅斑やクモ状血管腫は認めなかった．

入院後経過：入院時検査では，T-Bil 3.3mg/dl, D-Bil 1.6mg/dl, GOT 338u/*l*,GPT 749u/*l*,ICG k=0.144, R_{15}=11%で手術直前にはT-Bil 1.1mg/dl, D-Bil 0.7mg/dl, GOT 60u/*l*,GPT 96u/*l*まで改善していた．PT 11.9秒（98%）で75gGTTは正常であった．なお，Hbs抗原，HCV抗体は陰性であった．胆道造影では上中部胆管に不整狭窄を認め胆嚢は造影されず，血管造影では右肝動脈に広狭不整をみとめ，動脈浸潤を伴う上中部胆管癌と診断した．平成9年1月29日，拡大肝右葉切除，胆管切除，第2群までのリンパ節郭清を施行し相対治癒切除となった．なお，切除肝容積から算出した残肝ICG Rmaxは0.46であった．

術後経過：術後総ビリルビン値は次第に上昇しステロイドやc-AMP誘導体（bucladesine）を投与したが効果なく82日目にはT-Bilは18.1mg/dlまで上昇したのでHBOを18日間に渡り計13回施行した．HBOはKawasaki KHO-2000を用いて2絶対気圧（atmosphere absolute：ATA）で1時間，空気加圧酸素マスク呼吸方式で1日1回施行した．なお，HBOに先立ち耳鼻科医による耳管を中心とした検診を行った上で日本での火災事故の頻度，高気圧障害および酸素中毒の危険性について十分な説明を行い患者の同意を得た．また，加圧，減圧はおのおの15分かけて行った．HBO開始後

Fig. 1　Changes of bilirubin level.（Case 1）
TB；total bilirubin, DB；direct bilirubin, HBO；Hyperbaric Oxygen Therapy

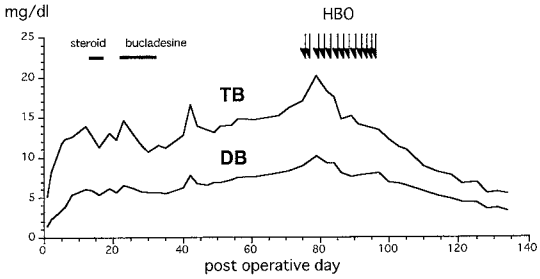

１日目から T-Bil の下降が認められ治療終了後も引き続き下降し HBO 開始後52日目には5.4mg/dl にまで改善し退院となり，以後正常値に復した（**Fig. 1**）．なお，HBO 施行前に114μg/dl と高値であったアンモニアも76μg/dl まで下降した．**Fig. 2**は HBO 前後の肝生検である．施行前には毛細胆管の拡張を伴う胆汁鬱滞と肝細胞の空胞変性が著明であったが，施行後には両所見とも改善を認めた．

症 例 2

患者：69歳，男性

主訴：上腹部痛

家族歴：特記すべきことなし．

嗜好歴，既往歴：特記すべきことなし．

現病歴：平成９年９月，上腹部痛を主訴として紹介医で精査を受け胆石の診断で11月11日胆嚢摘出術を受けたが病理検査にて摘出胆嚢管断端に悪性所見が認められたため再手術目的で当科へ紹介入院となった．

入院時現症：貧血，黄疸はなく上腹部正中切開の手術瘢痕を認め右上腹部から T-tube が挿入された状態であった．肝脾腫はなく手掌紅斑やクモ状血管腫は認めなかった．

入院後経過：入院時検査では，T-Bil 0.9mg/dl，D-Bil 0.4mg/dl, GOT 117u/*l*, GPT 350u/*l*, ICG k=0.135, R_{15}=13%であった．PT 13秒（79%）で75gGTT は境界型であった．なお，Hbs 抗原，HCV 抗体は陰性であった．胆道造影では上部胆管に不整狭窄を認め，血管造影では右肝動脈に広狭不整をみとめ，動脈浸潤を伴う胆嚢管から上部の胆管癌と診断した．平成９年12月５日，肝右葉切除，胆管切除，第３群までのリンパ節郭清を施行し絶対治癒切除となった．なお，切除肝容積から算出した残肝 ICG Rmax は0.24であった．

術後経過：術後 T-Bil が次第に上昇し，ステロイド投与も効果なく術後９日目には T-Bil は15.8mg/dl まで上昇した．症例１と同様の方法で術後11日目から25日間にわたり計16回の HBO を施行したところ HBO 開始後３日目から T-Bil の下降が認められ，治療終了後も下降を続け開始後55日目には T-Bil 3.3mg/dl にまで改善し，正常値に復した（**Fig. 3**）．

Fig. 2　Microscopic findings of the liver biopsy specimens.（Case 1）
a. Before HBO therapy.（H. E.stain　×200）Cholestasis in the dilated bile canaliculi were observed. b. After HBO therapy.（H. E.stain　×200）Cholestasis were less promiment than before.

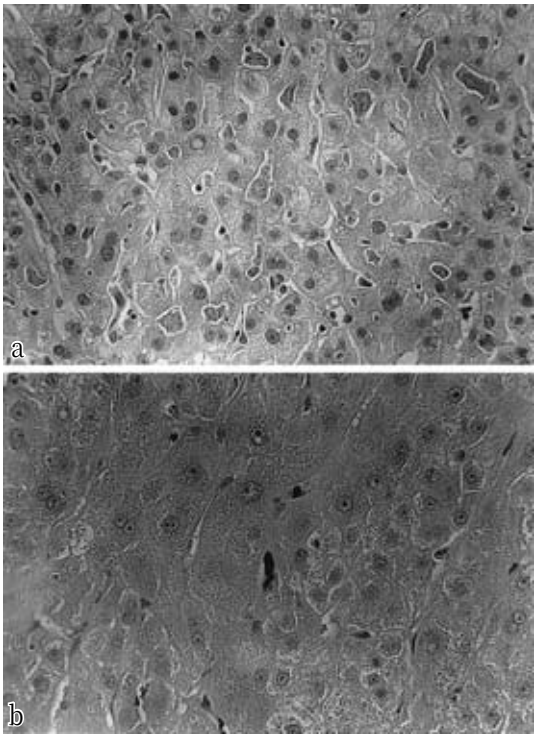

症 例 3

患者：64歳，男性

主訴：黄疸

家族歴：特記すべきことなし．

既往歴：39歳時に胆石症にて胆嚢摘出術，49歳時に肝内結石症にて肝左葉外側域切除と胆管空腸吻合術を受けた．

嗜好歴：アルコールは日本酒を機会飲酒．

現病歴：平成８年６月から胆管炎に伴う発熱黄疸を繰り返すようになり抗生物質の投与を受けていたが平成９年６月になり黄疸が増強し，7月に肝内結石症の診

Fig. 3　Changes of bilirubin level（Case 2）

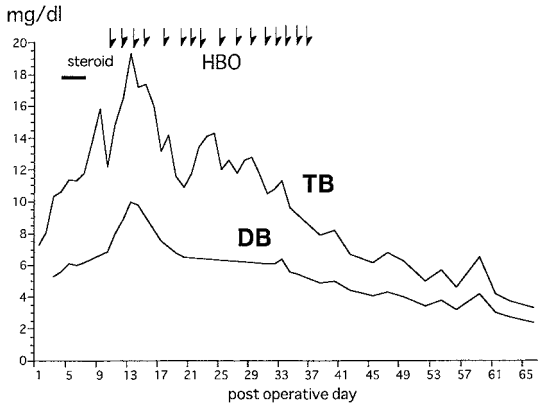

Fig. 4　Changes of bilirubin level（Case 3）

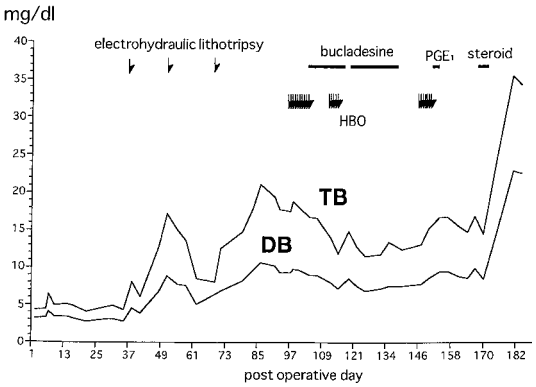

断で近医から当科紹介入院となった．

入院時現症：眼球結膜に黄疸を認め，肝腫大は認めなかったが手掌紅斑を認めた．

入院後経過：WBC 3,100/mm^3，RBC 217万/mm^3，Plt 6.6万/mm^{3}と汎血球減少があり，T-Bil 6.1mg/dl，D-Bil 4.3mg/dl，Alb 2.6g/dl，TTT 6.7U，ZTT 20U，GOT 82u/*l*，GPT 48u/*l*，ChE 64u/*l* で HBs 抗原，HCV 抗体は陰性であった．胆道造影では肝右葉の胆管枝から左肝管まで多数の陰影欠損を認め，肝内結石と胆汁性肝硬変の両者による黄疸が考えられた．

治療経過：経皮経肝胆道ドレナージのルートを介して内視鏡下に 3 回の電気水圧式結石破砕療法を施行したが，砕石の度に黄疸の増強を認め 3 回終了後 T-Bil 21.1mg/dl，D-Bil 10.6mg/dl まで上昇した．10月13日から HBO を15回施行，c-AMP 誘導体も途中から併用した．15回の HBO 終了後には T-Bil 11.9mg/dl にまで低下したが，次第にまた上昇してきたため12月 1 日から再度 7 回の HBO を施行したが効果なく，PGE_1やステロイドを投与したがやはり効果はなかった．平成10年 1 月初旬からは脳症がみられるようになり，胆管炎も併発し黄疸も上昇を続け 1 月11日肝不全で死亡した（**Fig. 4**）．

考　察

肝胆道癌治療において根治性と安全性の両立は極めて重要な課題である．根治性を高める目的で広範囲肝切除を行った場合，術後黄疸の遷延をきたし時に重篤な肝不全に陥ることがあることから，施設によって独自の肝予備能の評価法[2)~5)]が提唱され耐術可能な肝切除量が決定されているのが現状である．当科では術前 ICG の最大色素除去能を求め，CT での切除予定肝容積から残存肝の ICG Rmax を算出して，これが0.4以上あることを当該肝切除の必要条件とする基準を用いてきた[6)]．しかし，症例 1 のようにこの基準を満たした肝切除においてもまれながら術後黄疸の遷延をきたすことがあり，単なる残肝容積の過少のみでは術後黄疸の原因を説明できない．また，胆管炎などの感染症に起因する臓器機能不全としての黄疸の遷延も考えられるが，症例 3 を除いては術後の感染症は認められていない．このように原因が特定できない場合でも，肝障害の進展の機序としては肝微小循環不全による肝実質への酸素供給低下が大きく関与していることが指摘されている[1)]．従来から行われてきた血漿交換などの血液浄化法はこの点からは原因療法とは言い難く，血中酸素分圧上昇による組織への酸素供給増加を図る HBO は，より肝障害の発生機序に基づく効果的治療法であると考えられる．ここに術後肝機能不全に対して，HBO が適用されはじめた理論的根拠がある．

HBO の原理は高圧環境下での酸素吸入による血中酸素分圧上昇（通常の10～15倍）と組織内酸素拡散距離の増加（2～3倍）による組織への酸素の供給の増加である[7)]．副作用として酸素中毒（めまい，悪心，痙攣）と気圧障害（耳痛，鼓膜穿孔，肺損傷）があるが，経験的に知られている安全な手技（緩徐な加圧減圧操作，耳抜き）に従えば，そのほとんどを防ぐことができるとされる[8)]．高気圧酸素療法がなぜ高ビリルビン血症に有効であるか，詳細はいまだよく分かってはいないが，末梢血酸素分圧の上昇により組織への酸素供給が増加し，肝エネルギー産生能の改善[9)]および肝再生の促進[10)]が起こり，ビリルビン抱合能と排泄能が改善するためと考えられている．

Table 1は高気圧酸素療法が施行された，12例の報告

Table 1　Hyperbaric oxygen therapy : review of the reported cases

Case	Age	Liver Cirrhosis	Operation	HBO (Times)	TB (Before HBO)	TB (After HBO)	Prognosis	Author
1	50	＋	?	23	31.7	5.7	dead	Moriyama [11]
2	54	＋	?	1	13.8	10.9	dead	Moriyama [11]
3	51	－	?	7	6.5	0.6	alive	Moriyama [11]
4	58	＋	?	3	11.7	3.5	alive	Moriyama [11]
5	58	＋	?	6	18.8	17.1	dead	Moriyama [11]
6	58	＋	?	1	23.3	17.1	dead	Moriyama [11]
7	57	＋	?	1	18.2	12.3	dead	Moriyama [11]
8	51	＋	?	1	31.3	24.9	dead	Moriyama [11]
9	55	＋	－	18	?	↓	alive	Moriyama [12]
10	61	＋	＋	?	?	↓	alive	Moriyama [12]
11	62	＋	－	?	?	?	dead	Moriyama [12]
12	57	＋	＋	20	2.6	1.1	alive	Esaki[13]

をまとめたものである．すべての症例で T-Bil が減少しているのが特徴的であり，術後遷延性黄疸に対して本治療法を行った２例に関しては，ともに軽快の転帰をとっている．肝硬変の患者11例中，術後の２例を含む４例が軽快の転帰をとっているが，肝硬変の程度や手術施行の有無などの詳細は不明である．自験例でも症例３のような高度肝硬変合併例や胆管炎などの感染症のコントロール不良例では，HBO の効果は認められなかった．非硬変肝の肝切除後の遷延性黄疸に対しては高気圧酸素療法が有効であると考えられるが，肝硬変の程度を含め如何なる病態の肝機能不全に対して，高気圧酸素療法が適応になるかは今後検討すべき課題である．

文　献

1）Kamada T, Sato N, Koyama M et al：Hemoperfusion and oxygen sufficiency in chronically diseased liver in situ measured by organ reflectance spectrophotometry. Gastroenterology **79**：1132, 1980

2）水本龍二：肝臓外科に憶う―過去，現在，未来―．三井製薬工業株式会社，東京，1986, p22―30

3）山中若樹，岡本英三：重回帰分析を用いた肝切除の適応決定．日外会誌　**84**：126―133, 1983

4）幕内雅俊：肝硬変合併肝癌治療の Strategy．外科治療　**29**：1530―1536, 1987

5）木下博明，広橋一裕：肝予備能と切除療法．外科 **51**：1012―1015, 1989

6）田代征記, 緒方賢治, 山崎謙治ほか：肝障害例に対する一般外科手術．日消外会誌　**15**：686―692, 1982

7）Boerma I, Meyne NG, Brummelkamp WK et al：Life without blood. A study of the influence of high atmospheric pressure and hyperthermia on dilution of the blood. J Cardiovasc Surg（Torino）**1**：133―146, 1960

8）太田保世：高気圧酸素治療の功罪．最新医　**49**：1220―1225, 1994

9）加藤博敏, 吉川正治, 江原正明ほか：肝細胞癌に対する肝動脈塞栓療法後の肝障害対策―高圧酸素療法の有用性に関する研究―．肝臓　**34**：975―981, 1993

10）松田範子, 恩田昌彦, 森山雄吉ほか：広範囲切除肝に対する高圧酸素療法の影響．日高圧医誌　**25**：129―135, 1990

11）森山雄吉, 紺野明子, 上田ひろみほか：高ビリルビン血症における OHP の有用性について．薬理と臨床　**3**：1345―1348, 1993

12）森山雄吉, 沖浜裕司, 恩田昌彦ほか：高圧酸素療法が著効を示した肝不全の３症例．日医大誌　**55**：669―670, 1988

13）江崎卓弘, 兼松隆之, 松股　孝ほか：高圧酸素療法が有効であった術後肝不全の１例．肝臓　**25**：1579―1582, 1984

The Usefulness of Hyperbaric Oxygen Therapy for Prolonged Jaundice after Hepatectomy

Seiji Hosaka, Tatsuya Tsuji, Katsuhiko Inoue, Keiichiro Kanemitsu,
Takehisa Hiraoka, Nobuo Kitamura and Kazufumi Okamoto*
First Department of Surgery, Kumamoto University Medical School
*Division of Intensive and Critical Care Medicine

We present three cases treated with hyperbaric oxygenation therapy (HBO) for prolonged jaundice after hepatectomy. Case 1：A 65-year-old man underwent right lobectomy for cancer of the gallbladder. After the operation, jaundice was prolonged and his total bilirubin rose to 18.1mg/dl. HBO was performed thirteen times, and his total bilirubin decreased to 5.4mg/dl. Case 2：A 69-year-old man underwent right lobectomy for bile duct cancer. His total bilirubin increased to 19. 3mg/dl. HBO was performed sixteen times and his total bilirubin decreased to 3.3mg/dl. Case 3：A 64-year-old man underwent electrohydraulic lithotripsy for his remnant intrahepatic stone after hepatectomy of his cirrhotic liver. His total bilirubin increased with each lithotripsy treatment. HBO was commenced and his total bilirubin temporarily decreased to 11.5mg/dl from 21.1mg/dl, but finally increased again due to severe cholangitis, which caused fatal liver failure. Therefore HBO was not effective for jaundice in the patient with a cirrhotic liver and without a functional reserve. However, prolonged jaundice after hepatectomy of a non-cirrhotic liver was successfully treated with HBO.

Reprint requests：Seiji Hosaka　First Department of Surgery, Kumamoto University Medical School
1—1—1 Honjo, Kumamoto, 860—0811 JAPAN