日消外会誌　32（3）：901～905，1999年

臨床経験

先天性胆道拡張症術後症例における spiral CT を用いた胆道造影の有用性

埼玉医科大学総合医療センター外科

小高　明雄　藤岡　正志　石田　秀行　多田　真和
猪熊　滋久　高田　　伸　山田　博文　下村　一之
村田　宣夫　出月　康夫

近年，経静脈性胆道造影（drip infusion cholangiography）併用下の spiral computed tomography（以下，DIC-SCT）が，胆道系疾患の新しい非侵襲検査として普及した．そこで今回，先天性胆道拡張症術後症例における DIC-SCT の有用性について検討を行った．

先天性胆道拡張症の診断で，以前に胆嚢・拡張胆管切除，肝管腸吻合術を施行した 7 例を対象に DIC-SCT を行った．手術時の年齢は，4 か月～40歳 2 か月で，術後の経過観察期間は，1年 6 か月～10年 7 か月であった．

全例において，肝内胆管 1 次分枝，吻合部，および吻合部以下の腸管が描出され，吻合部の横径は4mm～25mm，前後径は3mm～20mm と測定できた．IV-A 型の 1 例では，右枝に拡張を認め，左枝は描出されなかった．

DIC-SCT は，先天性胆道拡張症術後症例における吻合部の形態や胆汁うっ滞の有無を簡便に知る方法として優れていた．

Key words： congenital biliary dilatation, spiral computed tomography, drip infusion cholangiography

緒　言

先天性胆道拡張症（congenital biliary dilatation：以下，CBD）に対しては，胆汁内瘻手術に代わって，胆嚢・拡張胆管切除，胆汁膵液分流手術が標準手術となっている．しかし，この術式にも，吻合部狭窄，肝内結石，胆管癌などの晩期合併症の発生が，問題点として認識されてきた[1]．そのため，CBD の手術後には，長期にわたり経過観察を行う必要があり，定期的に胆道の形態や胆汁うっ滞の有無を把握しておくことが重要である．

近年，経静脈性胆道造影（drip infusion cholangiography）併用下の spiral computed tomography（以下，DIC-SCT）が，胆道系疾患の新しい非侵襲検査として普及した[2]．DIC-SCT は，胆道系の術後症例に対しても有用であり[2]，小児 CBD 術後の胆汁流出路を観察できたという報告もある[3]．そこで今回，外来で経過観察中の成人および小児の CBD 術後症例に DIC-SCT を行い，術後の胆道の状態を評価するとともに，CBD 術後症例に対する DIC-SCT の有用性について検討を行った．

対象と方法

1986年から1995年までに，埼玉医科大学総合医療センター第 2 外科にて，手術を施行した CBD 7 例を対象とした（**Table 1**）．CBD の病型は，戸谷分類[4]によると，Ia 型 5 例，Ic 型 1 例，IV-A 型 1 例であった．手術時の年齢は，4 か月～40歳 2 か月で，術後経過年月は，1 年 6 か月～10年 7 か月であった．全例，胆嚢と肝外胆管拡張部を切除されていた．再建の方法は，肝管空腸吻合 6 例と肝管十二指腸吻合 1 例で，経過中に吻合部狭窄 1 例（Case 1）と肝内結石 1 例（Case 2）の発生を認めた．吻合部狭窄に対しては，術後 8 年 5 か月目に再吻合術が施行されており，肝内結石に対しては，超音波検査（ultrasonography：以下，US）による経過観察が行われていた．

DIC-SCT の造影方法としては，ビリスコピン2ml/kg を30分間かけて点滴静注し，その約15～30分後に，General Electronics 社製 Hispeed Advantage を用い，

＜1998年11月13日受理＞別刷請求先：小高　明雄
〒350-8550　川越市鴨田辻道町1981　埼玉医科大学総合医療センター外科

Table 1　Patient profiles

Case No.	Age at surgery	Sex	Todani 's classification	Anastomotic method	Follow up period	Postoperative complication
1	40yr 2mo	F	Ia	Hepaticojejunostomy	10yr 7mo	Anastomotic stricture
2	6yr 6mo	M	IV-A	Hepaticojejunostomy	9yr 1mo	Hepatolithiasis
3	5yr 7mo	F	Ia	Hepaticojejunostomy	5yr 8mo	(－)
4	10mo	F	Ia	Hepaticojejunostomy	4yr 1mo	(－)
5	4mo	F	Ia	Hepaticojejunostomy	3yr 8mo	(－)
6	5yr 5mo	F	Ic	Hepaticoduodenostomy	2yr 7mo	(－)
7	37yr 7mo	F	Ia	Hepaticojejunostomy	1yr 6mo	(－)

Fig. 1　Spiral computed tomography combined with drip infusion cholangiography findings in 7 cases：The first branch of the intrahepatic duct, the anastomotic site and intestine are recognized in all cases.

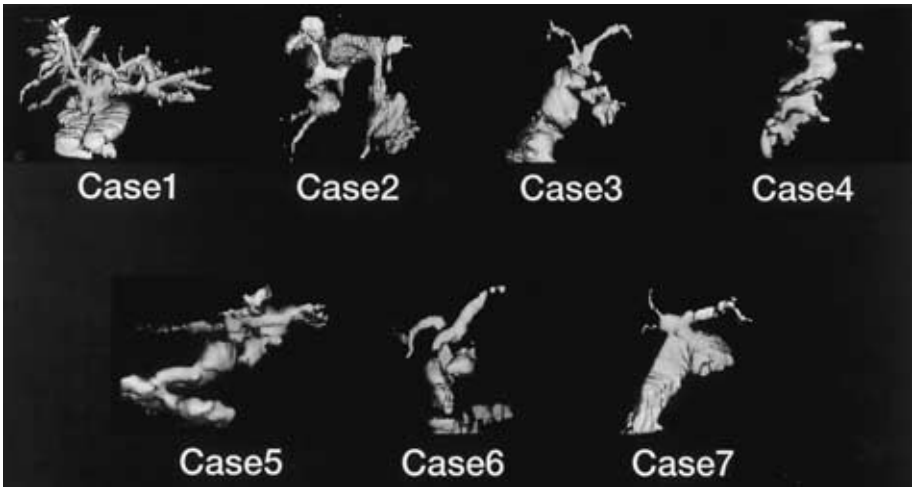

X 線ビーム幅3mm, テーブル移動速度3mm/秒, スパイラルモード120KV の条件で, 肝内胆管から肝門部の吻合部以下まで撮影した．得られたデータより画像構成間隔1.5mm で 3 次元画像を再構成し，吻合部については，横径と前後径を計測した．また，これらの結果を，対象の 7 例に対して施行した US および DIC の結果と比較した．

結　果

DIC-SCT では，全例，肝内胆管，吻合部および吻合部以下の腸管が描出され（**Fig. 1**），吻合部の横径は4 mm～25mm，前後径は3mm～20mm と測定できた（**Table 2, Fig. 2**）．DIC では，吻合部の形態は把握できなかった（**Fig. 3**）．US では，吻合部付近は，腸管内容やガスの影響によって，精査が困難であった（**Fig. 4**）．

肝内胆管の描出に関しては，DIC-SCT では，症例によって差が認められ，肝内胆管 1 次分枝までが 2 例（Case 4, 5），2次分枝までが 3 例（Case 3, 6, 7），3次分枝以上が 2 例（Case 1, 2）で造影された（**Fig. 1**）．IV-A 型の 1 例（Case 2）では，DIC-SCT によって，右枝に拡張を認め，左枝は描出されなかった．同一症例の US では，左枝に嚢胞状の拡張と結石像が認められため（**Fig. 5**），肝内結石による左枝の閉塞が疑われた．

DIC では，1例（Case 1）のみで，肝内胆管が一部描出されたが，その他の症例では，吻合部以下の腸管だけが造影された．一方，US では，前述した 1 例（Case 2）で，拡張した肝内胆管が描出されたが（**Fig. 5**），その他の症例では，肝門部胆管が一部描出されるのみであった（**Fig. 4**）．

DIC-SCT および DIC では，7 例中全例で，腸管への造影剤の排泄が認められたため，吻合部での胆汁うっ滞のないことが確認できた．

また，小児例の DIC-SCT では，2例（Case 4, 5）で画

Table 2　The size of anastomosis measured by spiral computed tomography combined with drip infusion cholangiography

Case no.	Transverse diameter	Occipitofronal diameter
1	25 mm	20 mm
2	4 mm	3 mm
3	9 mm	10 mm
4	9 mm	6 mm
5	6 mm	5 mm
6	7 mm	4 mm
7	12 mm	13 mm

Fig. 2　Spiral computed tomography combined with drip infusion cholangiography shows the intrahepatic bile duct, the anastomotic site and jejunum in Case 1（A）. The size of anastomosis is 25mm in transverse diameter（B）and 20mm in occipitofrontal diameter（C）.

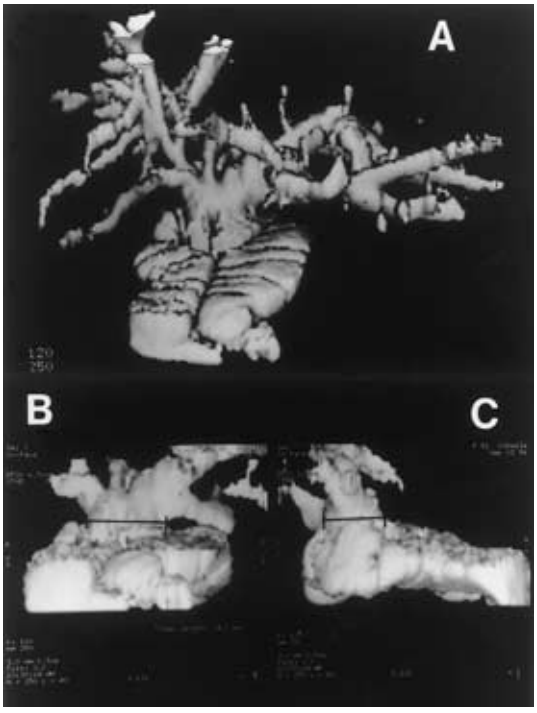

Fig. 3　Drip infusion cholangiography shows only part of the intrahepatic bile duct（black arrow）and jejunum（white arrow）in Case 1.

Fig. 4　Ultrasonography shows the intrahepatic bile duct (white arrow) and jejunum (black arrow) near the porta hepatis in Case 1, but the size of anastomosis cannot be measured.

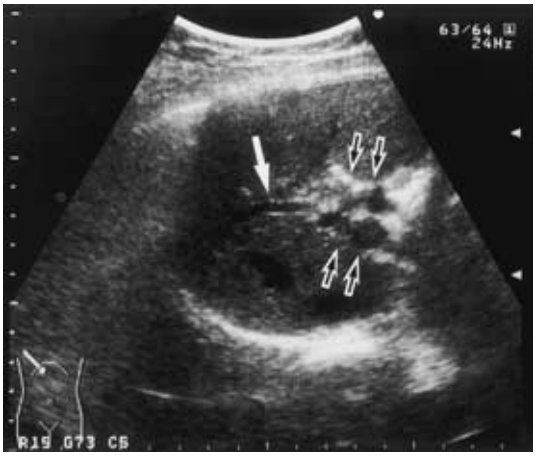

像にブレが認められた（**Fig. 1**）.

考　　察

1995年 Kwon ら[5]は，腹腔鏡下胆嚢摘出術の術前症例を対象に，DIC-SCT を初めて施行し，胆道系の解剖学的な位置関係の把握に有用であることを報告した．その後，胆管癌，肝内結石，肝管空腸吻合術後など，さまざまな症例での有用性が次々に確認され，胆道系疾患の非侵襲検査としての地位が確立された[2]．我々も，腹腔鏡下胆嚢摘出術の術前には，原則として全例に DIC-SCT を行っており，これによって，三管合流部の情報を立体的に把握して，胆道系合併症の予防に役

Fig. 5　Ultrasonography shows cystic dilatation (black arrow) and hepatolithiasis (white arrow) in the left hepatic bile duct in Case 2.

立てている[6].

今回, CBD 術後症例に対して, DIC-SCT を施行した結果，吻合部の形態の把握には，非常に有用であることが判明した．また，造影剤の腸管内への排出状態によって，胆汁うっ滞の有無をおおまかに把握することもできた．しかし，肝内胆管の描出状態には，症例によって差が認められ，特に小児例では，肝内胆管 1 次分枝しか描出されない症例もあり，造影剤投与後の撮影のタイミングの難しさを感じた．また，幼小児では息止めが困難なため，呼吸運動による画像のブレが防げず, 幼小児に対する DIC-SCT は, 肝内胆管の精査には適していないと思われた.

CBD に対する胆嚢・拡張胆管切除, 胆汁膵液分流手術という術式には，10年以上の術後経過症例が出てきたことによって，吻合部狭窄，肝内結石，胆管癌などの発生が, 問題視されるようになった[1]．我々の症例中には，発癌例はないが，術後経過の最も長い 2 例で，吻合部狭窄と肝内結石を認めた．1例は Ia 型 (Case 1) で，吻合部狭窄を生じたため，術後 8 年 5 か月目に再吻合術を受けており, 今回の DIC-SCT では, 狭窄の改善が確認された．もう 1 例は IV-A 型 (Case 2) で，肝内結石が発生し，DIC-SCT では，肝内胆管左枝が描出されず, ここに胆汁うっ滞のあることが判明した. DIC のみでは，腸管への造影剤の排泄が認められたため，肝内胆管左枝の胆汁うっ滞に関しては不明であった．その後，この症例に対しては，肝左葉外側区域切除術が施行された．宮野ら[7]は，CBD の術後長期経過例で，肝内結石を生ずる例は，ほとんど全例に術前から肝内胆管に拡張を認めた例 (IV-A または V 型) であることより，初回手術時には，胆管形成や拡大肝門部肝管腸吻合によって狭窄を解除しておくこと，また，必要ならば初回から肝切除を積極的に行うことを勧めており，我々も今後，検討すべき問題と考えている.

従来より，US は無侵襲で繰り返し施行できる点から, 特に小児例で, CBD の症例に有用とされてきた[8]．しかし，US では，拡張のない肝内胆管は描出されず，また，吻合部の形態を把握するのは困難であった．DIC-SCT は，これを補足することができ，さらに，造影剤の胆管内への取り込みや腸管への排泄の有無をみることによって，胆汁うっ滞の有無をおおまかに把握できるため，US と DIC-SCT を組み合わせれば，より効果的な経過観察が可能になることがわかった.

本論文の要旨は第50回日本消化器外科学会総会 (横浜) において発表した.

稿を終えるにあたり，DIC-SCT の 3 次元画像の再構成ならびに吻合径の計測法を御指導賜りました当センター放射線科岩瀬　哲先生に深謝致します.

文　献

1) 藤岡正志：小児消化器外科―胆道系疾患について―．出月康夫，大藤正雄，岡　博ほか編．Annual Review　消化器1996. 中外医学社，東京，1996, p299―302
2) 權　雅憲，小倉徳裕，上辻章二ほか：高速らせん (spiral) CT を用いた胆道造影 (3D-CT cholangiography)．胆と膵　**16**：1101―1108, 1995
3) 越永従道, 岡部郁夫, 岩田光正ほか：先天性胆道拡張症術後症例における Spiral CT Cholangiography．日小児外会誌　**31**：512, 1995
4) Todani T, Watanabe Y, Narusue M et al：Congenital bile duct cysts. Am J Surg **134**：263―269, 1977
5) Kwon AH, Uetsuji S, Yamada O et al：Three-dimensional reconstruction of the biliary tract using spiral computed tomography. Br J Surg **82**：260―263, 1995
6) 多田真和, 下村一之, 高田　伸ほか：腹腔鏡下胆嚢摘出術における3D-CT の有用性の検討．日鏡外会誌　**1**：121, 1996
7) 宮野　武, 山高篤行, 安藤邦澤ほか：胆管形態から見た先天性胆道拡張症の治療．日外会誌　**97**：618―625, 1996
8) 船曳孝彦, 松原俊樹, 落合正宏：胆道拡張症．膵胆管合流異常の症候．診断学の変遷．日外会誌　**97**：582―588, 1996

Usefulness of Postoperative Spiral Computed Tomography Combined with Drip Infusion Cholangiography in Patients with Congenital Biliary Dilatation

Akio Odaka, Masashi Fujioka, Hideyuki Ishida, Masakazu Tada, Shigehisa Inokuma,
Shin Takada, Hirofumi Yamada, Kazuyuki Shimomura,
Nobuo Murata and Yasuo Idezuki
Department of Surgery, Saitama Medical Center, Saitama Medical School

Spiral computed tomography combined with drip infusion cholangiography（DIC-SCT）has come into widespread use as a new method for examinating patients with biliary diseases. The aim of this study was to determine the usefulness of DIC-SCT during the postoperative period in patients with congenital biliary dilatation. DIC-SCT was performed on 7 patients who had undergone excision of a cyst with hepaticoenterostomy for congenital biliary dilatation. Their age at surgery ranged from 4 months to 40 years. The follow-up period after surgery ranged from 10 to 127 months. In all cases, the first branch of the intrahepatic bile duct, the anastomotic site and intestine were recognized by DIC-SCT. The size of the anastomosis ranged from 4 to 25 mm in transverse diameter and from 3 to 20 mm in occipitofrontal diameter. In one type IV-A case, dilatation of the right intrahepatic bile duct and obstruction of the left intrahepatic bile duct were revealed. This study demonstrates that DIC-CT is suitable for postoperative examination of the anastomotic site and monitoring for cholestasis in patients with congenital biliary dilatation.

Reprint requests：Akio Odaka　Department of Surgery, Saitama Medical Center, Saitama Medical School
1981 Tsujido, Kamoda, Kawagoe, 350-8550 JAPAN