日消外会誌　32（5）：1173～1178，1999年

原　著

経皮経肝的門脈塞栓術（PTPE）後の非塞栓葉の機能的変化に関する検討

東京女子医科大学消化器外科
鈴木　修司　　吉川　達也　　新井田達雄　　吾妻　　司
大坪　毅人　　木暮　道夫　　本橋　洋一　　高崎　　健

我々は1990年以来胆道癌手術の適応拡大，安全性向上のため経皮経肝的門脈塞栓術（PTPE）を導入してきた．PTPE 前後の形態的，機能的変化について PTPE を施行した胆嚢癌 3 例，胆管癌 3 例を対象に検討した．形態的肝再生は CT による体積変化を検討し機能的肝再生はプレアルブミン，レチノール結合蛋白，トランスフェリン，過酸化脂質，酸素飽和度，アンモニア，エンドトキシンの各項目を PTPE 前後において左右肝静脈，門脈血中より採取し塞栓葉，非塞栓葉に分け検討した．非塞栓葉は PTPE により27.8±5.2%の増大を示し， rapid turnover protein の変化は明らかでなかった． しかし，非塞栓葉にて若干アンモニアは増加し，エンドトキシンは減少した．エンドトキシンは残肝増大率と強い負の相関を示した．以上より PTPE 後の非塞栓葉において肝網内系の機能が亢進することが示唆された．

Key words： preoperative percutaneous transhepatic portal embolization, biliary tract carcinoma, ammonia, endotoxin, reticuloendothelium system of liver

はじめに

進行胆道癌に対する治療成績は近年積極的な拡大手術による根治性の模索により向上しつつあるといえる[1)2)]．しかし，大量肝切除により肝不全死などの合併症が多く引き起こされ，在院死の主な原因の１つとなっている[3)]．このため進行胆道癌に対する肝切除の適応拡大と術後肝不全の予防として経皮経肝的門脈塞栓術（percutaneous transhepatic portal embolization：以下，PTPE）が応用されるようになった[4)5)]．これに伴い PTPE 前後の肝再生などの形態的検討の報告が多く認められているが[6)～8)]，PTPE 前後の機能的検討の報告はほとんど認められない．教室でも1990年以降拡大肝葉切除以上を必要とする進行胆道癌症例に対し PTPE を導入し，その有用性についてこれまで報告してきたが[3)]，今回は PTPE 前後における塞栓葉，非塞栓葉の肝機能の変化について検討したので報告する．

対象および方法

対象は1994年７月から1996年３月までに拡大肝葉切除以上の手術を予定し，PTPE を施行した胆嚢癌３例，胆管癌３例である．症例は40歳から71歳（57.3±5.5）までの全例女性であった．このうち PTPE 後１例のみ非切除となっているが，他は拡大肝右葉・尾状葉切除，肝右葉・肝十二指腸間膜一括膵頭十二指腸切除，肝門部切除・膵頭十二指腸切除，肝右三区域切除，拡大肝右葉・尾状葉切除が各１例ずつ施行された．

PTPE の方法としては超音波ガイド下に19GPTC 針を門脈前後枝の分岐部に穿刺後0.018-inch ガイドワイヤーを挿入し，次に我々の考案した4Fr. のカテーテルを門脈の目的塞栓枝にカニュレーションし，バルーンを使用せず，塞栓物質としてオレイン酸モノエタノールアミン，ゼラチンスポンジを使用した．これらの症例の塞栓門脈枝は，全例門脈右前枝と右後枝であった．この方法により，PTPE 後２週間を経ても超音波ドップラー検査，または CT 検査にて全例門脈の再疎通を認めなかった．

また，PTPE 前と PTPE ２週間後に，1cm 幅で撮影した computed tomography（CT）画像上の各肝葉断面積を planimeter（Tamaya digital planimeter）を用いて計測し，この積算により全肝体積に対する塞栓葉と非塞栓葉の体積を算出した．また，この方法にて残肝増

＜1999年１月27日受理＞別刷請求先：鈴木　修司
〒192-0904　東京都八王子市子安3―18―1　八王子消化器病院

Table 1　Ratio of volume of estimated remnant liver

case	age/sex	change of estimated remnant liver volume	infection of preoperative biliary tract
1 bile duct carcinoma	69 ♀	9%	cholangitis
2 gallbladder carcinoma	40 ♀	22%	(−)
3 gallbladder carcinoma	68 ♀	44%	(−)
4 bile duct carcinoma	71 ♀	25%	(−)
5 gallbladder carcinoma	48 ♀	40%	liver abscess
6 bile duct carcinoma	48 ♀	27%	(−)

Table 2　Changes of data before and after PTPE

case		1	2	3	4	5	6
prealbumin (mg/dl)	before	25.0/29.0	36.0/37.0	17.0/15.0	25.0/25.0	8.0/12.0	26.0/27.0
	after	23.0/27.0	37.0/17.0	10.0/9.0	31.0/28.0	10.0/10.0	19.0/14.0
retinol binding protein (mg/dl)	before	6.5/6.5	4.2/4.3	2.0/2.0	3.5/3.4	2.5/1.8	3.1/3.2
	after	5.4/5.4	4.4/3.2	1.6/1.5	3.9/4.0	1.1/0.9	1.4/1.5
lipid peroxide (nmol/ml)	before	2.6/2.5	1.5/1.9	2.8/2.6	2.3/2.6	1.9/1.8	2.2/2.2
	after	2.2/2.2	1.8/1.8	2.0/2.0	3./13.4	1.9/1.9	2.9/2.7
saturation (%)	before	78.7/82.8	64.7/66.1	79.0/79.3	62.2/62.0	77.1/83.9	73.3/70.6
	after	77.8/81.7	77.9/74.5	70.7/73.8	61.3/69.3	80.7/73.1	75.1/76.9
transferrin (mg/dl)	before	196/196	358/377	225/226	196/210	210/214	239/235
	after	201/201	377/421	215/218	189/211	200/208	200/207
ammonia (μb/dl)	before	29.0/36.0	17.0/22.0	11.0/12.0	7.0/8.0	11.0/13.0	13.0/18.0
	after	40.0/43.0	19.0/18.0	8.0/5.0	7.0/7.0	19.0/21.0	25.0/21.0
endotoxin (pg/ml)	before	4.5/4.0	6.6/5.9	2.9/3.9	10.0/10.3	3.6/3.6	1.3/1.3
	after	4.4/3.8	8.3/8.4	3.1/5.7	6.3/7.1	2.8/4.0	1.2/1.5

(unembolized lobe/embolized lobe)

大率を求め，PTPE 前後の肝の形態的肝再生を検討した(**Table 1**)．なお残肝増大率とは，PTPE 前の非塞栓葉の体積に対する PTPE 後の非塞栓葉の体積の増加した割合で示した．

次に肝機能変化について，PTPE 前と PTPE 2週間後においておのおの左右肝静脈，門脈血を採取し検討した．この際，症例は全例総ビリルビン2.0mg/dl 以下で同一の食事を摂取していた期間に，検体の採取日前日午後 9 時以降絶飲食とし，前日午後 7 時に微温湯浣腸を施行し，当日検体採取はほぼ午前11時に施行した．なお，肝静脈採血は右鼠径部の大腿静脈より，我々の考案した5Fr．のカテーテルを左右肝静脈に分けて挿入し採取した．また，PTPE 前の門脈採血は PTPE 時に門脈本幹より採取し，PTPE 後の門脈採血は超音波ガイド下に22G 針を用い門脈臍部を穿刺し，採取した．PTPE 前後の左右肝静脈，門脈血の検体より GOT，GPT，プレアルブミン，レチノール結合蛋白，トランスフェリン，過酸化脂質，酸素飽和度，アンモニア，エンドトキシンをおのおの測定した．PTPE 前後においてこれらの項目の左右肝静脈/門脈血は，おのおのの塞栓葉と非塞栓葉に分け，肝機能の変化を検討した(**Table 2**)．そして各項目の非塞栓葉/塞栓葉の比率を計算し，PTPE 前後において比較検討した．

この際，エンドトキシンはトキシカラーで測定した．また，得られた数値は平均値±標準偏差で示し，対応のある 2 群間の検定は t 検定にて行い，相関の有無は線形回帰分析を行い，両検定とも $p<0.05$をもって相関ありとした．

結　果

まず，形態的肝再生についてみると PTPE による残

Fig. 1 Changes of volume of unembolized lobe

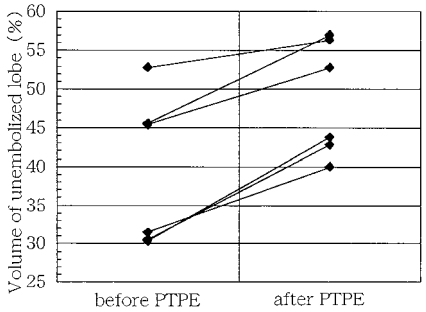

Fig. 2 Changes of GPT

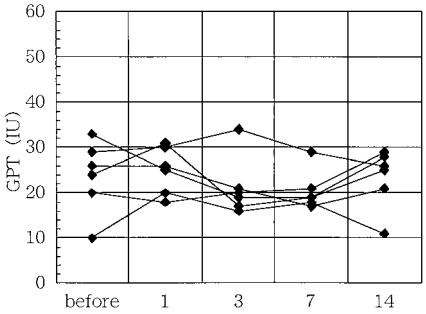

Fig. 3 Changes of prealbumin

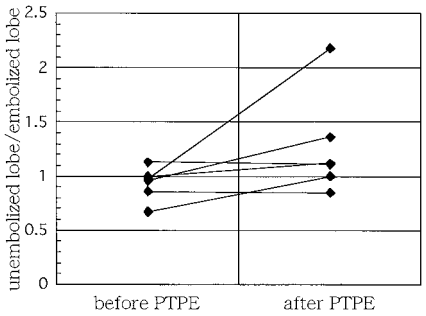

Fig. 4 Changes of retinol binding protein

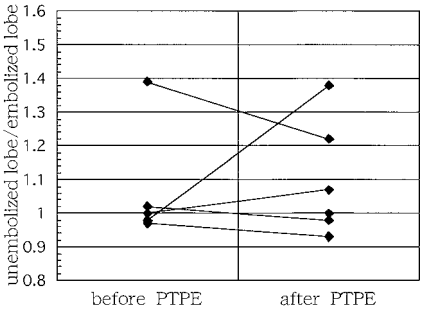

Fig. 5 Changes of oxygen saturation

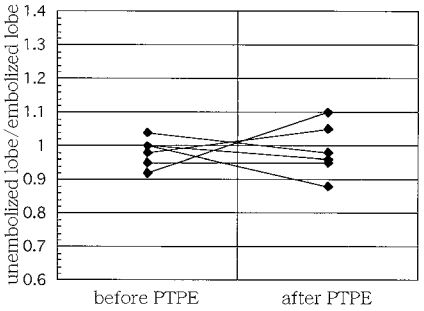

Fig. 6 Changes of lipid peroxide

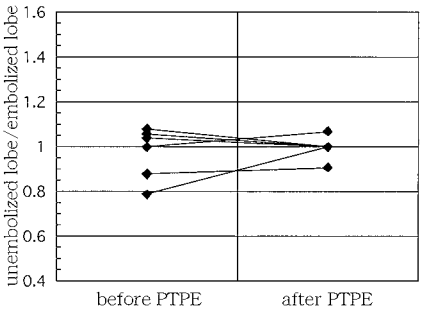

肝増大率は9～44%で，27.8±5.2%の増大を示した（**Table 1**）.

次に，PTPEによる体積の変化をPTPE前後における全肝に対する非塞栓葉の体積比率の変化でみると，PTPE前の非塞栓葉の体積は38.7±9.4%であったのに対し，PTPE後の非塞栓葉の体積は48.3±7.2%と増加し，有意差を認めた（**Fig. 1**）.

また，PTPEによるトランスアミナーゼの変動をみると我々の方法では，PTPE直後から経時的にみてもトランスアミナーゼの上昇した症例は認めなかった（**Fig. 2**）.

プレアルブミン，レチノール結合蛋白ではPTPEによる蛋白合成機能亢進傾向があるもののPTPE後において減少した症例もあり，一定した傾向を示さず，有意差も認めなかった（**Fig. 3**, **4**）.

酸素飽和度，過酸化脂質，トランスフェリンにおいてもPTPEによる変化は，一定した傾向を認めず，有意差を認めなかった（**Fig. 5**, **6**, **7**）.

一方，アンモニアは全例PTPEにより非塞栓葉のアンモニアの上昇を認め，有意差を認めた（$p<0.05$）（**Fig. 8**）.

また，エンドトキシンは胆管炎がコントロールつか

Fig. 7　Changes of transferrin

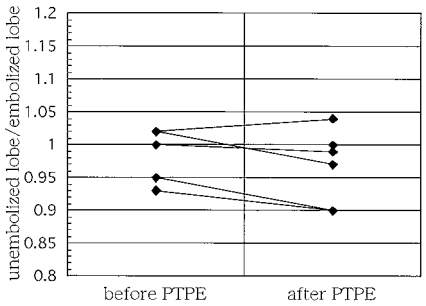

Fig. 8　Changes of ammonia

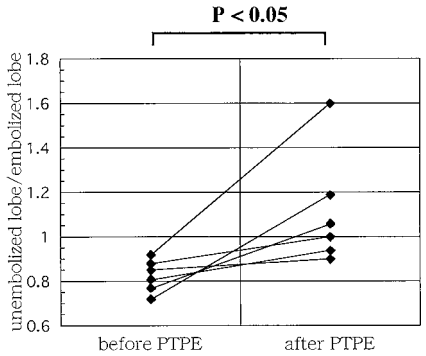

なかった1例を除き，PTPEにより非塞栓葉のエンドトキシン値の減少を認め，有意差を認めた（$p<0.05$）（**Fig. 9**）．この胆管炎の症例はTable 2で示した症例1で，エンドトキシンはPTPE前は非塞栓葉/塞栓葉で4.5/4.0, PTPE後は4.4/3.8と若干の上昇にとどまっていた．

さらに，非塞栓葉のエンドトキシンの変化は，残肝増大率とは非常に強い負の相関を示し（$R=0.942$, $p<0.001$），非塞栓葉のエンドトキシン処理機能の亢進を示した（**Fig. 10**）．

考　察

Rousら[9]は実験的に肝片葉の門脈枝を結紮することにより非結紮葉の肥大と肝血流量の増加がみられることを明らかにし，本邦では本庄ら[10)11)]により門脈結紮術が腫瘍の縮小と非結紮葉の肥大がみられることを報告した．これらを利用して木下ら[4)12)]や幕内ら[5)6)]によりPTPEが始められ，現在では肝細胞癌や進行胆道癌症例などの拡大肝葉切除後の肝不全を予防する術前処置として定着しつつある．

しかし，これまでPTPEによる肝の形態的変化についての検討は多くなされているものの，機能的側面より検討した報告は少ない．今回我々はこの側面に絞って検討を行った．

Fig. 9　Changes of endotoxin

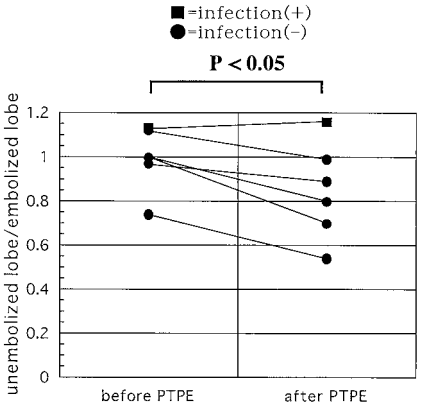

Fig. 10　Relationship between endotoxin and change of estimated remnant liver

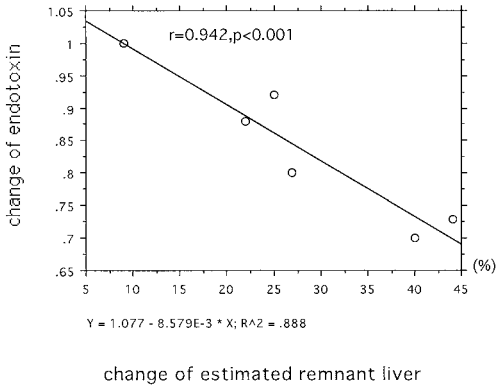

非塞栓葉の体積はPTPE後10日後まで急激に増加し，その後の増加は軽微であること[7)13)]や，生化学的検査値がPTPE後10日前後でほぼ前値に復することから[6)]，PTPE後2週間を目安として教室では肝切除を行ってきた．したがって，本検討において手術時の非塞栓葉の機能の検討のため，PTPE後2週間目に形態的・機能的肝再生を検討した．

当教室では塞栓物質としてこれまで報告してきたように[3)]オレイン酸モノエタノールアミン，ゼラチンスポンジを使用することにより，再開通を100%認めず，良好な残肝増大率が得られている．本検討の症例でも27.8±5.2%の増大率を示し，非塞栓葉の体積もPTPEにより統計的有意差をもって増加した．また，これまで他施設の方法では[6)〜8)14)]　PTPE後必ずトランスア

ミナーゼの上昇を認めたが，当教室の方法では全例トランスアミナーゼの上昇を認めなかった．これは，オレイン酸モノエタノールアミンとゼラチンスポンジの懸濁液は非常に粘性の高い物質であるため，門脈内に大量に投与しても塞栓物質の血管外への漏出を認めず，周囲の肝細胞壊死や傷害を起こしにくいためと考えられた．

本検討ではプレアルブミン，レチノール結合蛋白は胆道感染の併存しない非塞栓葉において増加する傾向を示した．しかし，トランスフェリンにはその傾向はなかった．以上のように rapid turnover protein ではおのおのでその傾向は異なり，臨床的に明確な傾向を示さなかった．

また，肝障害を示す過酸化脂質も PTPE 後2週間たつとほぼその値は前値に復していた．肝静脈と門脈の酸素飽和度でも PTPE による酸素消費の差としては認めなかった．

本検討では PTPE により非塞栓葉のアンモニアが全例塞栓葉のアンモニアに比べ増加した．これは PTPE により非塞栓葉のみ門脈血の供給を受けるようになったためであると考えられた．

また，非塞栓葉のエンドトキシンは PTPE 後減少していることが示され，肝網内系の機能亢進を示唆していた．ただし1例は，PTPE 前後においても胆管炎がコントロールされない状態であったため，肝静脈・門脈血中のエンドトキシンの増加を認め，PTPE によるエンドトキシンの減少を示さなかったものと考えられた．木下ら[15]はラットの門脈塞栓により非塞栓葉の門脈周囲領域の Kupffer 細胞の密度は増加し，1週間後には術前の2倍になり，これに全体の肝重量の変化を掛け合わすと，非塞栓領域は術前の約4倍程度の Kupffer 細胞を有すことを示した．以上より本検討における肝網内系の機能亢進はこの Kupffer 細胞の密度の増加によるものと考えられた．

また，特にエンドトキシンは残肝増大率に対し非常に強い負の相関を示し，形態的肝再生が大きいほど肝網内系の機能も亢進することが示された．

以上より，PTPE により形態的変化は良好な増大を示したことに加え，PTPE 後の非塞栓葉の機能的変化は，rapid turnover protein の変化が明確でなかった反面，肝網内系が機能亢進することが示唆された．

なお，本論文の要旨は第8回日本肝胆膵外科学会総会（大阪，1996）にて発表した．

文　献

1）羽生富士夫：「胆道がん，膵頭部がんの拡大手術における根治性と安全性向上に関する研究」班　総括研究報告．厚生省がん研報平成5年度：3―7, 1994

2）吉川達也：高度進行胆道癌の外科治療．日消外会誌　**30**：1895―1899, 1997

3）新井田達雄，羽生富士夫，鈴木修司ほか：進行胆道癌の拡大手術における肝機能保護―PTPE と active by-pass 作成の有用性に関する検討―．胆と膵 **17**：263―269, 1996

4）Kinoshita H, Sakai K, Hirohashi K et al：Preoperative portal vein embolization for hepatocellular carcinoma. World J Surg **10**：803―808, 1986

5）Makuuchi M, Thai BL, Takayasu K et al：Preoperative portal embolization to increase safety of major hepatectomy for hilar bile duct carcinoma：A preliminary report. Surgery **107**：521―527, 1990

6）幕内雅敏，高安賢一，宅間哲雄ほか：胆管癌に対する肝切除前肝内門脈枝塞栓術．日臨外医会誌 **45**：1558―1564, 1984

7）広橋一裕，酒井克治，木下博明ほか：経皮経肝門脈枝塞栓術による肝細胞癌手術適応の拡大に関する検討．日消外会誌　**22**：784―790, 1989

8）中川隆公，宇根良衛，小笠原和宏ほか：無水エタノールを用いた術前経皮経肝門脈塞栓術5例の経験．日消外会誌　**28**：1838―1842, 1995

9）Rous P, Larimore LD：Relation of the portal blood to liver maintenance. J Exp Med **31**：609―632, 1920

10）Honjo I, Suzuki T, Ozawa K et al：ligation of a branch of the portal vein for carcinoma of the liver. Am J Surg **130**：296―302, 1975

11）本庄一夫，鈴木　敬：肝癌に対する門脈右枝または左枝結紮術（Portal Branch Ligation）．癌の臨 **16**：567―573, 1985

12）木下博明，酒井克治，広橋一裕ほか：肝細胞癌に対する術前経皮経肝門脈塞栓術とその意義．日消外会誌　**18**：2329―2335, 1985

13）Nagino M, Nimura Y, Kamiya J et al：Changes in hapatic lobe volume in biliary tract cancer patients after right portal vein embolization. Hepatology **22**：434―439, 1995

14）Nagino M, Nimura Y, Hayakawa N：Preoperative transhepatic portal embolization using newly devised catheters. World J Surg **17**：520―524, 1993

15）木下博明，田中　宏，池田一雄ほか：「胆道がん，膵頭部がんの拡大手術における根治性と安全性向上に関する研究」班　胆道癌・膵頭部癌に対する経皮経肝門脈枝塞栓術（PTPE）併用肝切除術．厚生省がん研報平成5年度：97―102, 1994

Liver Functional Changes of the Unembolized Lobe after Preoperative Percutaneous Transhepatic Portal Embolization

Shuji Suzuki, Tatsuya Yoshikawa, Tatsuo Araida, Tukasa Azuma, Takehito Ohtsubo,
Michio Kogure, Yoichi Motohashi and Ken Takasaki
Institute of Gastroenterology, Tokyo Women's Medical University

Since 1990, percutaneous transhepatic portal embolization（PTPE）has been performed for patients with biliary tract carcinoma as a safety and extension of surgical indications. In three patients with gallbladder carcinoma and three with biliary carcinoma we studied on following issues. Computed tomography was performed to estimate the remnant liver volume before and after PTPE. As for liver functions, prealbumin, retinol binding protein, transferrin, lipid peroxide, oxygen saturation, ammonia and endotoxin in the bilateral hepatic and portal veins were investigated. The estimated remnant liver volume increased 27.8±5.2%. Rapid turnover proteins showed no changes by to PTPE. A little acceleration of ammonia and deceleration of endotoxin were observed in the unembolized lobe. Especially serum endotoxin levels and the volume change of the remnant liver showed a productmoment correlation. Therefore, the reticuloendothelium system of the liver in the unembolized lobe is assumed to be accelerated after PTPE.

Reprint requests：Shuji Suzuki　Hachioji Digestive Disease Hospital
3-18-1 Koyasu, Hachioji, 192-0904 JAPAN