日消外会誌　32（5）：1198～1202，1999年

症例報告

脾臓と所属リンパ節に著明なサルコイド反応を伴った食道胃接合部小細胞癌の1例

浜松赤十字病院外科，藤田保健衛生大学病理学教室*
五十嵐　章　　奥田　康一　　西脇　　真　　辻塚　一幸
清野　徳彦　　住山　正男　　堀部　良宗*

症例は69歳の女性で，上腹部不快感を主訴に近医受診し，当院を紹介された．上部消化管造影，内視鏡検査にて食道胃接合部に隆起性の腫瘍を認めた．胃全摘，膵尾脾合併切除術を施行した．切除標本で食道胃接合部に7.0×7.5cm の3型の腫瘍を認め，病理組織学的検査では小細胞癌と診断された．所属リンパ節に癌転移はなかったが，類上皮細胞および多核巨細胞からなるサルコイド反応を認めた．また，脾臓にも著明なサルコイド反応を認めた．サルコイド反応はさまざまな悪性腫瘍の所属リンパ節にみられるが，脾臓にみられた報告は少ない．また，予後不良といわれる比較的まれな胃小細胞癌に予後良好とするサルコイド反応を認めた報告例はなく，極めてまれな症例と考え文献的考察を加え報告する．

Key words： small cell carcinoma, stomach, sarcoid reaction

はじめに

胃小細胞癌は比較的まれであり，かつ予後の不良な症例が多いとされている．また，悪性腫瘍の所属リンパ節にサルコイド結節を認めることがありサルコイド反応と呼ばれている．今回われわれは，脾臓と所属リンパ節に著明なサルコイド反応を認めた食道胃接合部小細胞癌の1例を経験したので，文献的考察を加えて報告する．

症　例

症例：69歳，女性

主訴：上腹部不快感

現病歴：平成9年10月頃より上腹部不快感が出現し，近医を受診した．上部消化管内視鏡検査で胃噴門部小彎側に隆起性の腫瘍を指摘され，精査加療目的にて当院紹介入院となった．

入院時現症：身長144cm，体重41kg，血圧100/50 mmHg，脈拍70/分整，眼球結膜に貧血を認めた．黄疸なし．胸腹部に異常を認めず，表在リンパ節は触知しなかった．

入院時検査所見：検査上は RBC $381\times10^4/mm^3$, Hb 7.3g/dl, Ht 28.0%と小球性低色素性貧血を認めた．他の生化学検査では異常を認めなかった．

CEA 1.4ng/ml, CA19-9 22U/ml, SCC 0.5と腫瘍マーカーは正常範囲内であった．

胸部X線検査：肺野に異常陰影を認めず，肺門にも腫瘤陰影を認めなかった．

上部消化管造影検査：背臥位二重造影で食道胃接合部から胃噴門部にかけて不整なニッシェとその周辺の透亮像を認めた．

上部消化管内視鏡検査ならびに生検所見：上切歯列36cm 右壁より不整な隆起性病変を認め，さらに連続して噴門部小彎に周堤の崩れた腫瘤を認めた（**Fig. 1**）．3型進行癌と考え生検を施行した．生検組織検査では中分化型腺癌の組織像と診断された．

腹部 computed tomography（CT）検査：EC junction をはさんで，食道下部から噴門部に壁の肥厚がみられた．胃小彎側，腹腔動脈，脾動脈，大動脈周囲に約1cm 弱のリンパ節の腫大を認めた．

肝 S4に径1cm 大の low density area を認めた．腹水は見られなかった（**Fig. 2**）．

平成9年12月18日手術を施行した．

手術所見：腹膜播種はなく，肝の S4の部分は cyst であった．主病変は，漿膜浸潤を一部認めたが他臓器

＜1998年12月9日受理＞別刷請求先：五十嵐　章
〒410-0864　沼津市松下902―6　聖隷沼津病院外科

Fig. 1 Endoscopic examination demonstrates a elevated tumor at the esophagocardiaac junction.

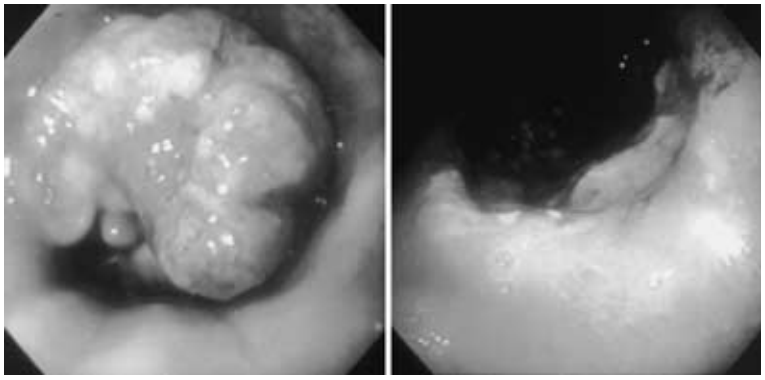

Fig. 2 Abdominal CT showed markedly enlarged intraabdominal lymph nodes.

Fig. 3 The opened stomach shows a circumscribed Borrmann type 3 tumor, measuring 7.0×7.5cm.



への直接浸潤はなかった.(C>E, H0P0N2 T3）局所リンパ節の腫大を認め，D2リンパ節郭清を伴う食道下部，胃全摘，脾，膵体尾部合併切除，Roux-en-Y 法による再建術を施行した.

切除標本肉眼所見：EC junction をはさんで食道 Ea から噴門部まで7.0cm×7.5cm 大の中心部に不整な潰瘍を有する隆起性病変を認めた（**Fig. 3**）.

病理組織学的所見：腫瘍胞巣は充実性発育を示し，漿膜にまで浸潤していた．腫瘍細胞は円形ないし楕円型で細胞質は乏しく，核クロマチンは顆粒状で増加し髄様型を示していた．これら腫瘍細胞はグリメリウス染色陽性，免疫組織学的に，クロモグラフィン A および NSE が陽性を示し small cell carcinoma と診断された．また，一部に管状構造を示す腺癌胞巣と扁平上皮癌の混在もみられた（**Fig. 4**, **5**）．なお，リンパ管内，血管内浸潤は高度であった(ow－，aw－，med, se，ly(3)，v(2))．

脾臓に関しては，肉眼所見では白色結節がびまん性にみられ，結節内にはランゲルハンス型巨細胞の浸潤を伴う類上皮性肉芽腫の形成が多数みられた．所属リンパ節では，脾と同様な類上皮肉芽腫を認めた（**Fig. 6**）.

術後経過：術後経過は順調で，補助化学療法を勧めたが，患者と家族が強く拒否したため施行せず退院となった．術後，約5か月後に肝の両葉に転移をきたし，現在，経過観察中である.

考　察

胃小細胞癌の報告は極めて少なく，全胃癌の0.1～0.2%と言われ[1]，また食道小細胞癌は全食道癌の1%前後に発生するとされている[2]．小細胞癌は腫瘍の大きさにより，リンパ球大の燕麦細胞型（燕麦細胞癌）とリンパ球よりやや大きい中間細胞型とに分けられ，さら

Fig. 4　Histological picture shows small cell carcinoma（HE stain×200）.

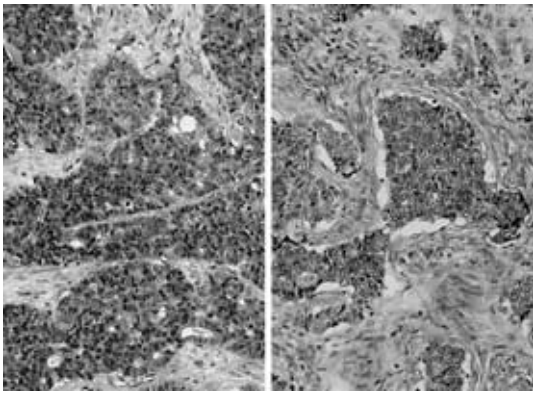

Fig. 5　Tumor cells of small cell carcinoma were stained positive by Chromogranin A stain and were also stained positive for NSE（neuron-specific enolase）. ×200

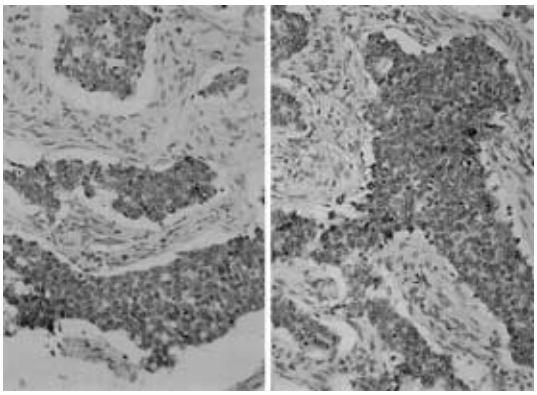

に他組織混在の有無により，小細胞癌部のみからなる純粋型と扁平上皮癌，腺癌，カルチノイドなどを混在する混合型とに分類される[3]．小細胞癌の組織発生については，1．先行した一般組織型腺癌から発生，2．先行したカルチノイドから発生，3．非腫瘍性多分化能幹細胞から発生，4．非腫瘍性幼若内分泌細胞から発生，の4経路が考えられている[4]．自験例は，小細胞癌の組織と腺癌の組織が混在しており1の経路による発生が考えられる．術前の内視鏡下生検診断は，胃癌と診断されたものが多く，小細胞癌と診断されたものは少ないといわれている[5]．この理由として，腫瘍が肉眼的に2型様の病変が多く，組織学的に粘膜下に進展しやすいこと，そして腫瘍が正常粘膜で覆われるためである[5)6]．自験例においても，術前に小細胞癌と確定診

Fig. 6　Resected spleen shows many white nodle lesions. Histologically, sarcoid reaction comprised of epithelioid cells and giant cells were observed in the spleen（HE stain×100）.



断できなかった．

治療に関しては，肺小細胞癌と同じく化学療法が奏効したという報告もあるが[4)6)7]，確立されていないのが現状である．自験例では手術後に化学療法も考慮したが，本人の強い希望により施行しなかった．予後に関しては，早期から脈管および静脈侵襲をきたすため遠隔転移が多く，ほとんどの症例が手術時あるいは手術後早期に転移が認められ，1年以内に死亡している[5]．

悪性腫瘍に伴うサルコイド反応は，Nadel ら[8]の報告以来数多くの報告がなされている．今回の症例では，脾臓と所属リンパ節に著明なサルコイド反応を示していた．

サルコイド反応と全身性サルコイドーシスを組織学的に鑑別することは困難であり，BHL（bilateral hilar lymphadenopathy），ツ反，Kveim反応，ACE（angiotensin converting enzyme）値，眼症状，皮膚症状などを考慮する必要がある．自験例では，Kveim反応は

行っていないが，胸部X線写真，Gaシンチグラムにて両側肺門リンパ節腫脹は認めず，血清ACE値は正常であり，ツベルクリン反応は陰性で，皮膚科，眼科領域にもサルコイドーシスを疑う所見はなく，全身性サルコイドーシスは否定的であった．

悪性腫瘍にサルコイド反応をきたす原因については，免疫機構の変調による非特異的な局所的組織反応とする説[8]，癌に対する生体反応としての組織表現とする説[9]や，癌からの代謝産物や分解産物に対する非特異的組織反応とする説[10]，粘膜の損傷と局所免疫の異常により生じるとする説[11]など諸説があるが，一定の見解は得られていない．また，サルコイド反応における類上皮細胞や多核巨細胞は遅延型アレルギー反応によるマクロファージ由来とされ，癌に対する細胞性免疫の関与が考えられている[12]．石神ら[13]は，サルコイド反応はサイトカインの産生増加に基づく生体防御反応の1つの反応を表現している可能性を示している．近年，癌の増殖，転移に関してはサイトカインが関与しその増殖，転移をコントロールしており，そのサイトカインを利用した抗腫瘍効果の試みがなされている[13]が，サルコイド反応ではそのようなサイトカインを産生することで，腫瘍の増殖，転移をある程度抑制している可能性が考えられる．

今回の症例では，局所リンパ節だけでなく脾臓にまで著明なサルコイド反応を示した．われわれが，検索したかぎりにおいて胃癌の症例に脾臓のサルコイド反応を伴った症例は極めてまれであり，本邦においては小島ら[15]の5例の報告にすぎず，さらに胃小細胞癌にサルコイド反応を伴った症例はわれわれの症例が初めてであった．Neiman[16]によると，脾臓でのサルコイド反応は脾における抗原のとられる場所（periarteriolar lymphoid sheath）に認められ，さらに免疫能の異常や欠如を認めた例に多く認められたことにより脾におけるサルコイド反応は抗原処理能が非特異的に欠如したための形態学的表現ではなかろうかとしている．

小島ら[15]によると，局所リンパ節のみにサルコイド反応をみると症例と局所リンパ節と脾臓にサルコイド反応をみる症例とでは，後者にステージの進んだ症例が多いとしている．自験例では，深達度seであったがリンパ節に転移はなくすべてのリンパ節と脾臓にサルコイド反応を示していた．自験例は予後が悪いとされる小細胞癌に予後が良好であるとされるサルコイド反応が併存した症例であったが，手術後約5か月後に肝両葉に転移をきたし現在経過観察中である．

文　献

1）勝山新弥，石澤　伸，小泉富美朝ほか：胃小細胞癌の1例．日臨外医会誌　**53**：348―353, 1992
2）細谷好則，渋沢公行，和気義徳ほか：食道原発小細胞癌の1例．日臨外医会誌　**59**：1833―1837, 1998
3）寺澤晃司，河合公三，横江美佐ほか：食道胃接合部に原発した未分化小細胞癌の1例．岡山済生会病誌　**17**：51―56, 1985
4）井上文彦，西田　修，水本　孝ほか：胃小細胞癌の1例．胃と腸　**31**：797―801, 1996
5）上杉秀永，幾世橋篤，佐野秀弥ほか：胃小細胞癌の1例．消内視鏡の進歩　**39**：323―326, 1991
6）Matsui T, Kataoka M, Sugita Y et al：A case of small cell carcinoma of the stomach. Hepatogastroenterology **44**：156―160, 1997
7）松本一仁，佐野正明，戸張雅晴ほか：胃小細胞癌の1例．最新医　**45**：2463―2469, 1990
8）Nadel EM, Neville E：Lesions resembling Boeck's sarcoid. Am J Clin Pathol **20**：952―957, 1950
9）Gherardi GJ：Localized lymphnode sarcoidosis associated with carcinoma of the bile ducts. Arch Pathol **49**：163―166, 1950
10）Gorton G, Linell F：Malignant tumor and sarcoid reactions in regional lymph nodes. Acta Radiol **47**：381―392, 1957
11）村田吉郎，立花暉夫：悪性腫瘍におけるサルコイド様反応．結核　**54**：510―511, 1979
12）白崎　功，斉藤文良，山下　巌ほか：所属リンパ節にサルコイド反応がみられた早期胃癌の1例．日臨外医会誌　**53**：1864―1868, 1992
13）石神純也，萩原一行，野村　覚ほか：所属リンパ節にサルコイド反応を呈した早期胃癌の1例．癌の臨　**40**：445―449, 1994
14）奥野清隆，安富正幸：IL-2を用いた大腸癌肝転移の制御．外科　**60**：515―519, 1998
15）Kojima M, Nakamura S, Fujisaki M et al：Sarcoid-like reaction in the regional lymph nodes and spleen in gastric carcinoma, A clinicopathologic study of five cases. Gen Diagn Pathol **142**：347―352, 1996
16）Neiman RS：Incidence and importance of splenic sarcoid-like granulomas. Arch Pathol Lab Med **101**：518―521, 1977

A Case of Small Cell Carcinoma at the Esophagocardiac Junction with Sarcoid Reaction in the Spleen and the Regional Lymph Nodes

Akira Igarashi, Koichi Okuda, Makoto Nishiwaki, Kazuyuki Tsujitsuka,
Tokuhiko Kiyono, Masao Sumiyama and Yoshimune Horibe*
Department of Surgery, Hamamatsu Red Cross Hospital
*Department of Pathology, Fujita Gakuen Health University School of Medicine

A 69-yaer-old woman visited a practitioner with a complaint of upper abdominal discomfort and was referred to our hospital. Upper gastrointestinal roentgenographic and endoscopic examinations revealed an elevated tumor at the esophagocardiac junction. Total gastrectomy and splenectomy were performed and resection of the pancreas tail was added. Histopathological diagnosis of the resected tumor（7.0×7.5cm）was small cell carcinoma of the stomach. Although, no metastasis was found, sarcoid reactions comprised of epithelioid cells and giant cells observed in the regional lymph nodes. Sarcoid reaction is often found in the regional lymph nodes of various malignant tumors, but reports of sarcoid reaction in the spleen are few. The prognosis of small cell carcinoma of stomach is poor. On the other hand, sarcoid reaction is usually considered to indicate good prognosis. We report a case of small cell carcinoma of the stomach, which coexists with sarcoid reaction in the spleen.

Reprint requests：Akira Igarashi　Department of Surgery, Hamamatsu Red Cross Hospital
902-6 Matsushita, Numazu, 410-0864 JAPAN