日消外会誌　32（5）：1203～1207，1999年

症例報告

OK-432とミノサイクリンの胸腔内投与が有効であった食道癌切除後の乳糜胸の1例

大阪警察病院外科，同　病理*

西　宏之　仲原　正明　荻野　信夫
中尾　量保　李　千万　辻本　正彦*

食道癌切除後の乳糜胸に対し，OK-432とミノサイクリンの投与が有効であった1例を経験した．患者は62歳の男性．胸部中下部食道癌に対し右開胸開腹にて胸腹部食道切除，胸腔内食道胃管吻合，リンパ節郭清を施行した．第1病日より右胸腔ドレーンから1,400～2,000ml/日の排液を認めた．摂食にて排液は白濁し，乳糜胸と診断．排液量が減少しないため，第13病日より3日間，胸腔内にOK-432 10KEとミノマイシン200mgを投与した．排液は著減し，リンパ管造影にてTh10で造影剤の途絶を確認した．第18病日に胸腔ドレーンを抜去した．隔壁化された胸水の貯留を認めたが，徐々に減少し，第51病日には胸水をほとんど認めなくなった．食道癌切除後の乳糜胸に対する胸膜癒着療法の本邦報告例は4例で，排液は500～2,200ml/日，第11～20病日に胸膜癒着剤が投与され，全例治癒していた．

Key words： chylothorax, esophageal cancer, pleurodesis

緒　言

食道癌の術後合併症としての乳糜胸は頻度としては少ないが，漏出する大量のリンパ液の管理に難渋し，時に致死的となる．

今回，我々はOK-432とミノサイクリンの胸腔内投与が奏功した食道癌切除後の乳糜胸の1例を経験したので，若干の文献的考察を加えて報告する．

症　例

患者：62歳，男性

主訴：嚥下時の違和感

家族歴：特記すべきことなし．

既往歴：慢性肝炎（HCV陽性）

現病歴：1997年2月に嚥下時の違和感を認め当院内科を受診．内視鏡検査にて切歯列より35cmの食道に0-IIc病変を認め，生検にて扁平上皮癌と診断された．5月10日手術目的のため当科入院．

入院時現症：身長166cm，体重57kg．身体所見に特記すべき異常を認めなかった．

検査所見：血液生化学検査でTTTとZTTが軽度高値を示す以外，腫瘍マーカーも含め全て正常範囲内であった．また，呼吸機能検査，動脈血液ガス，心電図に異常所見を認めず，FVC 3.34*l*，%VC 109.6%，$FEV_{1.0}$ 3.31*l*，$FEV_{1.0\%}$，90.2%，であった．

上部消化管造影：ImとEiの境界に約2cm長の軽度陥凹型の粘膜不整を認めた．

上部消化管内視鏡検査：切歯列より35cmの食道に0-IIc型の病変を認めた．ルゴール染色を行うも，skip lesionは認められなかった．

以上より胸部中下部食道癌の診断のもと，1997年5月13日手術を施行した．

手術所見：右開胸開腹にて胸腹部の食道を切除し，胸腔内食道胃管吻合，リンパ節郭清（R2）を施行した．術中，胸管は確認し得なかった．食道癌取扱い規約[1]による肉眼的進行度は，A_0, N_1, M_0, Pl_0 Stage IIであった．病理組織学的には中分化型扁平上皮癌でsm_1, infα, n_1, ly_1, v_1, ie（－），stage II, ow（－），aw（－）であった．

術後経過：第1病日より右胸腔ドレーンから多量の排液を認め，1日1,400～2,000mlに及んだ．乳糜胸を疑い，第10病日に高脂肪アイスクリームを摂取させたところ排液が乳白色に変化し，乳糜胸と診断した．この間の体液喪失に対しては中心静脈栄養と蛋白製剤投与にて対処し全身状態は比較的安定していた（**Fig. 1**）．

第13病日になっても排液量が減少しないため，胸膜癒着による閉鎖を期待し，右胸腔ドレーンよりOK-432 10KEとミノサイクリン200mgを胸腔内に注入

＜1998年12月9日受理＞別刷請求先：西　宏之
〒543-8502　大阪市天王寺区北山町10―31　大阪警察病院外科

Fig. 1　Postoperative clinical course

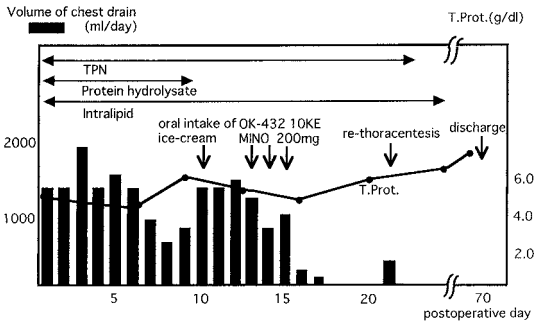

し，2時間クランプの後，解放した．これを3日間続けた．投与後より，発熱，疼痛を認めたが，消炎鎮痛剤で改善した．その後，ドレーンからの胸水の排出は急激に減少したが，右下肺野を中心に胸水の貯留を認めた(**Fig. 2A**)．第16病日に施行したリンパ管造影では，横隔膜直上（Th10）まで胸管が造影され，その頭側の後縦隔にて造影剤の貯留を認めたが，胸腔内への流出は認められなかった(**Fig. 3**)．胸部CT上にて隔壁化された胸水の貯留を認めた(**Fig. 4A**)．胸腔ドレーンは第18病日に抜去した．第21病日に胸腔穿刺を施行し，やや粘稠な胸水300ml除去した．

胸水の性状は癒着剤投与前は比重1.023，蛋白質（2.2 g/*l*，コレステロール36mg/dl，中性脂肪45mg/dlであり，リンパ球を多数認めた．なお，脂肪球は認められなかった．癒着剤投与後は，比重1.027，蛋白質3.1g/*l*となり，多形核白血球が優位に認められた．

その後，胸水の貯留傾向を認めず，第23病日より低脂肪食を開始した．その後も胸水は徐々に減少し，第51病日には胸部X線，胸部CT上も著明な改善を認め(**Fig. 2B**, **4B**)，第70病日に退院した．

考　察

食道癌切除後の乳糜胸の頻度は，Dougenisら[2]は215例中10例(4.7%)，Orrignerら[3]は215例中7例(3.2%)，大橋ら[4]は360例中8例(2.2%)，岩桑ら[5]は281例中3例(1.1%）と報告している．

胸管の走行は，第1腰椎～第2腰椎の高さの腹部大動脈の乳糜槽より始まり，大動脈裂孔を通り，胸部大動脈の右後方で奇静脈の左側に沿って上行する．さらに，第5胸椎の高さで大動脈の背側を通過し食道左側を上行し，第1胸椎～第7頸椎の高さで左鎖骨下動脈と左総頸動脈の間を腹側に回り，左静脈角付近で静脈に開口する[6]．したがって，縦隔，頸部のリンパ節郭清や胸膜外剥離は，胸管を損傷しやすい手術操作といえる．胸管損傷は食道癌手術のみならず，肺や甲状腺，頸椎，胸椎などの手術でも生じうる．胸管損傷に気づけば，術中に結紮などの処置を行うことが最も大切であることは言うまでもない．

乳糜胸の診断は乳白濁色の排液が証明されれば容易であるが，食道癌術後は絶食のため白濁色を呈さない．この場合はアイスクリームなどの高脂肪のものを摂取

Fig. 2　A：Chest X-ray film on the 17th postoperative day shows pleural effusion on the right lower lung field.
B：Chest X-ray film on the 51st postoperative day shows decrease of right pleural effusion.

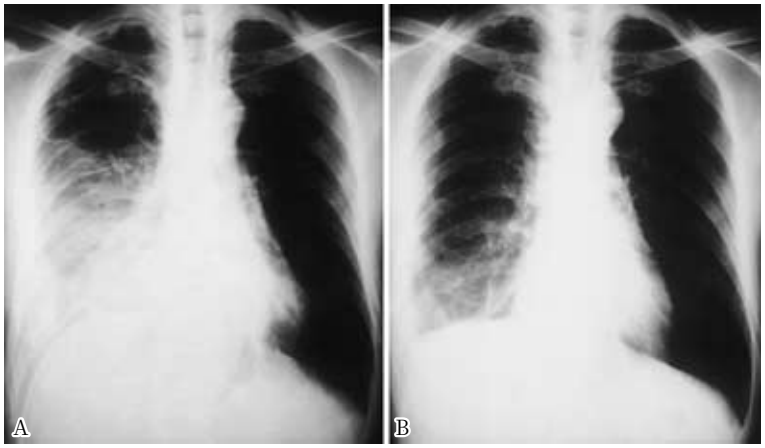

Fig. 3　Lymphangiography on the 16th postoperative day shows intereuption and leakage of contrast medium at the level of Th X.

させると自験例のように診断が確実になる．乳糜の性状に関しては，Rubin ら[7]は，比重は1.012～1.025，アルカリ性，エーテル可溶であり，生化学的には蛋白は血清より低いが A/G 比は逆に高く1.5～3 位で，中性脂肪は血清より高値を示し，検鏡で脂肪球を認め Sudan III 染色陽性であると報告している．自験例の胸水の性状は，比重1.023，中性脂肪45mg/dl で脂肪球を認めなかったが，リンパ球が多形核白血球より多かったため，術後早期より乳糜胸を疑っていた．

胸管損傷部を確認する方法としては，リンパ管造影[8]，RI を用いたリンパ管シンチ[9]，胸管造影下の CT[10]などが報告されている．自験例では，リンパ管造影にて，Th10での造影剤の途絶を確認した．

乳糜胸に対する処置は大量に喪失する体液に対する全身管理を中心とし，保存的治療と外科的治療に分けられる．体液管理は TPN を中心として，蛋白喪失に関しては蛋白製剤の投与，脂肪補給には脂肪乳剤の投与が挙げられ，これによりまず全身状態を安定させることが必要である．

保存的治療の中心は胸腔ドレナージであり，軽度乳糜胸では，これのみで治癒する場合もある．胸膜癒着

Fig. 4　A：Chest computed tomography on the 20th postoperative day shows pleural effusion and atelectasis on the right lung field
B：Chest computed tomography on the 59th postoperative day shows decrease of right pleural effusion.

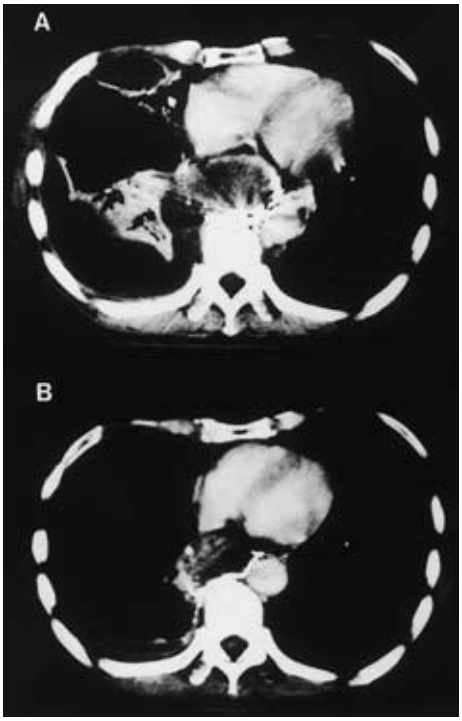

による治療の試みは，1981年に蘇原ら[8]が乳糜縦隔に対してテトラサイクリンを使用し，食道癌切除後の乳糜胸に対しては1984年に石田ら[11]が OK-432とテトラサイクリンを使用している．本邦では，文献的に４例の食道癌切除後の乳糜胸に対する胸膜癒着法施行例が報告されている[11)～4)]．1日あたりの排液量は500ml～2,200ml と比較的多く，癒着剤の投与時期は術後10～29日であった．全例に OK-432が用いられ，テトラサイクリンやミノサイクリンが同時に使用されている．これらの治療により全例軽快しているが，治癒までに24日～61日と日数を要している[11)14)]（**Table 1**）．胸膜癒着の機序としては，ミノサイクリンの強酸性が胸膜中皮細胞を刺激，破壊し，胸膜の symphysis を促すために癒着が起こるとされ，OK-432では炎症が胸膜に招来されフィブリンが析出して癒着がおこるとされる[13]．両者併用により，胸膜の癒着がより強固になるものと思われる．

Table 1　Cases of pleurodesis for chylothorax after resection of esophageal carcinoma

Auther	Age, Sex	Volume(/day)	Time	Treatment	Prognosis
Ishida[11] (1984)	61　M	600 ～ 1,200 ml	on the 29th postoperative day	OK-432 10KE tetracycline 1g × 4 days	good control
Watanabe[12] (1986)	73　M	500 ～ 1,000 ml	on the 21st postoperative day	OK-432 5KE DOXY 100mg × 4 days	good control
Shimizu[13] (1990)	46　M	1,200 ～ 2,200 ml	on the 27th postoperative day	OK-432 10KE MINO 400mg × 4 days	good control
Bando[14] (1995)	50　M	1,200 ～ 2,000 ml	on the 11th postoperative day	OK-432 10KE MINO 200mg × 1 day	good control
Our case (1997)	62　M	600 ～ 2,000 ml	on the 13th postoperative day	OK-432 10KE MINO 200mg × 3 days	good control

外科的治療としては再開胸下の胸管結紮術が中心となる．手術適応としては，Selle ら[15]は，2 週間経過しても排液が減少しない場合，1,500ml/日以上の乳糜流出が 5 日間続く場合，栄養障害をきたす場合を挙げている．また，Robinson ら[16]は大人で500ml/日を超える乳糜漏が 2 ～ 3 週間続くとき，Patterson ら[17]は1,000ml/日以上の乳糜漏が 7 日以上持続するときを挙げている．方法としては，Lampson ら[18]の報告以来，再開胸下に胸管を結紮したものが中心である．

大橋ら[4]は食道癌術後の乳糜胸 8 件中，6 例に再開胸を行い，3 例は漏出部位を確認し結紮し得たと報告している．乳糜量は700～1,400ml 前後で，術後 2 ～ 4 日の早期発症型が手術適応になると述べている．しかし，食道癌切除後の再開胸手術は患者にとっても負担が大きく，特に自験例のように胸腔内吻合を施行した症例では癒着や挙上胃管などにより，手術操作そのものが困難になる．実際，大橋らの再開胸 6 例中漏出部位を確認出来なかった症例は 3 例あり，再手術にて漏出部位を確認することは必ずしも容易ではない．また，近年肺癌術後の乳糜胸に対して，胸腔鏡下に漏出部位をクリッピングしたとの報告がある[19]が，食道癌後縦隔再建例では，再建臓器のため鏡視下の処置は困難と思われる．OK-432とミノサイクリンの胸腔内投与による胸膜癒着は簡便，低侵襲で，十分効果が得られることから，今後，積極的に施行されて良いと考える．

文　献

1）食道疾患研究会編：臨床・病理食道癌取扱い規約．改訂第 8 版．金原出版，東京，1992
2）Dougenis D, Walkar WS, Cameron EWJ et al：Management of chylothorax complicating extensive esophageal resection：Surgery **174**：501―506, 1992
3）Orrigner MB, Bluett M, Deeb GM：Aggressive treatment of chylothorax complicating transhiatal esophagectomy without thoractomy：Surgery **104**：720―726, 1988
4）大橋一郎, 松原敏樹, 木下　巌ほか：食道癌切除後に併発した乳糜胸の治療. 日消外会誌　**12**：296―302, 1990
5）岩桑隆三, 武藤輝一, 佐々木公一ほか：食道癌切除後の乳糜胸併発症例の検討．日胸外会誌　**31**：2451―2455, 1990
6）鈎スミ子：乳糜槽および胸管の外科解剖．外科 **37**：560―564, 1986
7）Rubin JW, Moore HV, Ellison RG：Chylothorax：Therapeutic altanatives：Am J Surg **43**：292―297, 1977
8）蘇原泰則，福田幾夫，小石沢正ほか：術後 Chylomediastium の 1 例. 日胸外会誌　**29**：446―450, 1981
9）Gates GF, Dore EK, Kanchanapoom V：Thoracic duct leakage in neonatal chylothorax visualized ^{198}Au lymphangiography. Radiology **105**：619―620, 1972
10）藤沢武彦，岩井直路，柏谷敦子ほか：胸管造影下 X 線 CT が有効であった肺癌術後乳糜胸の 1 例．日胸外会誌　**37**：185―188, 1989
11）石田　薫, 森　昌造, 鈴木俊輔ほか：食道癌切除後の乳糜胸, tetracycline と OK-432による癒着療法．日消外会誌　**17**：1599―1602, 1984
12）渡辺明彦, 中谷勝紀, 宮城信行ほか：食道癌切除後に発生した乳糜胸の 1 治験例．臨外　**41**：509―512, 1986
13）清水善徳，安井　昭，西田佳昭ほか：OK-432, minomycin の胸腔内注入で治癒した食道癌切除後乳糜胸の 1 例．日臨外医会誌　**51**：2451―2455, 1990
14）坂東幸重, 小田　潔, 伊藤清高ほか：食道癌切除後の乳糜胸に対し OK-432とミノマイシンによる胸膜癒着法が奏功した 1 例．日臨外医会誌　**56**：46―49, 1995

15) Selle JG, Snyder WH, Schreiber JT：Chylothorax：Indication for surgery：Ann Surg **177**：245―249, 1992
16) Robinson CLH：The management of chylothorax (collective review)：Ann Thorac Surg **39**：90―95, 1985
17) Patterson GA, Todd TRJ, Delarue NC et al：Supradiaphragmatic ligation of the thoracic duct in intractable chylous fistula：Ann Thorac Surg **32**：44―49, 1981
18) Lampson RS：Traumatic chylothorax―a review of the literature and report of a case treated by mediastinal ligation of the thoracic duct：J Thorac Surg **17**：778―791, 1948
19) 東条　尚, 根津邦基, 櫛部圭司ほか：胸腔鏡下に胸管クリッピング術を施行した肺癌術後乳糜胸の１例．日胸外会誌　**45**：1102―1106, 1997

A Case of Chylothorax following Resection of Esophageal Carcinoma ―Successful Treatment by Pleurodesis with OK-432 and Minocyclin

Hiroyuki Nishi, Masaaki Nakahara, Nobuo Ogino, Kazuyasu Nakao, Chon-Man-Lee, and Masahiko Tsujimato*
Departments of Surgery and Pathology*, Osaka Police Hospital

We report a case of chylothorax following resection of esophageal carcinoma which was successfully treated with pleurodesis. A 62-year-old man was admitted to our hospital because of middle intrathoracic esophageal carcinoma. He underwent right thoracolaparotomy, esophagectomy, lymph node dissection, pyloroplasty and intrathoracic anastomosis. On and after the 1st postoperative day, more than 1,400～2,000 ml/day of drainage continued through a chest tube. On the 10th day, the effusion became milky after oral ingestion of ice-cream. Lymphangiography showed an interruption of the medium flow at the level of Th10. So, we made a diagnosis of chylothorax. Conservative treatment with total parenteral nutrition and supplement of albumin did not decrease the volume of drainage. Therefore, pleurodesis with intrapleural infusion of OK-432 10 KE and minocyclin 200 mg was carried ous for 3 days beginning on the 13th postoperative day. The treatment resulsed in a marked decrease in the drainage, and the chest tube was removed on the 18th day. The pleural effusion was almost resolved by the 55th day, and no symptoms such as dyspnea and chest pain were observed. We reviewed four cases of pleurodesis for chylothorax after resection of esophageal carcinoma. All the cases were treated successfully.

Reprint requests：Hiroyuki Nishi　Departments of Surgery, Osaka Police Hospital
10-31Kitayamacho, Tennoji-ku, Osaka, 543-8502 JAPAN