日消外会誌　32（5）：1208～1212，1999年

症例報告

続発性 Budd-Chiari 症候群による外側区域広範囲壊死により肝不全死した１例

山梨医科大学第１外科
松田　政徳　　藤井　秀樹　　茂垣　雅俊　　松本　由朗

症例は44歳の男性．B 型肝炎ウイルスキャリアー．肝右葉の肝細胞癌の診断で肝右葉切除術を受けた．腫瘍は最大径6.0cm の中分化型肝細胞癌で，肝内転移と被膜浸潤を認めた．術後に肝動脈注入療法を施行．14か月後，肝内側区域と外側区域に再発巣を認め，開腹下にマイクロ波焼灼術を行った．4か月後の CT 検査で，肝左葉に多発性の腫瘤像と中肝静脈内から下大静脈に腫瘍栓を認めた．その２か月後の CT では，中肝静脈の腫瘍栓は右房に達し，外側区域は low density を示し，うっ血性の変化が示唆された．その後，肝性昏睡が急激に進行し約10日後に死亡した．剖検では，内側区域に再発腫瘍を認め，連続性に中肝静脈，さらに右房にいたる腫瘍塞栓が形成されていた．左肝静脈根部は腫瘍栓により閉塞していた．本症例は続発性の Budd-Chiari 症候群を呈し，外側区域肝細胞のうっ血と広汎な壊死により急速に肝不全が進行し死亡したものと考えた．

Key words：　Budd-Chiari syndrome due to hepatocellular carcinoma, venous out flow obstruction, liver failure

はじめに

Budd-Chiari 症候群に肝細胞癌が合併することは，比較的良く知られている[1)2)]．しかし，肝細胞癌による肝静脈閉塞は進行例ではしばしばみられるものの肝細胞癌によって続発性の Budd-Chiari 症候群を呈した症例の報告は少なく[3)4)]，さらにこれによって肝壊死に陥った症例の報告は著者らが検索した限りではない．今回，著者らは，肝細胞癌の再発による中肝静脈から右房にいたる腫瘍塞栓の左肝静脈根部閉塞によって続発性の Budd-Chiari 症候群を呈し，外側区域のうっ血壊死により急速に肝不全が進行した右葉切除後再発症例について報告する．

症　　例

患者：44歳，男性

主訴：咳嗽，意識障害

家族歴：同胞２人が B 型肝炎ウイルスキャリアー．

既往歴：特記すべきことなし．輸血歴なし．

臨床経過：1989年全身倦怠感および右季肋部痛が出現し近医を受診．B 型慢性肝炎と診断された．SNMC（強力ネオミノファーゲン C®）およびウルソ酸®投与により経過観察されていた．1994年11月腹部エコー検査で肝右葉に最大径6.0cm の腫瘤を指摘され，当院に精査加療目的で入院した．肝前上区域を中心とした肝細胞癌の診断で右肝動脈の前上区域枝より TAE 施行後，1995年１月26日肝右葉切除術および胆嚢摘出術を施行した．腫瘍は最大径6.0cm で，腫瘍と横隔膜に癒着を認めたが，術中エコー検査では肝内転移は明らかではなかった．切除標本の割面には，最大径6.0cm の，被膜を有し中央部に壊死のある単結節型の腫瘍を認め，周辺に衛星結節が存在した（**Fig. 1**）．

原発性肝癌取扱い規約[5)]による手術所見：AP, 6.0×6.0×5.0cm, H_2, Eg, Fc（＋），Fc-inf（＋），Sf（＋），S_0, N（－），Vp_0, Vv_0, B_0, IM_0, P_0, TW（－），Z_2, Stage III, 相対的治癒切除．

切除標本の病理組織学的所見：腫瘍は偽腺管型の中分化型肝細胞癌で（**Fig. 2**），周辺に衛星結節を伴い，被膜形成と被膜浸潤を認めたが，脈管侵襲は認めなかった．非癌部肝臓は，乙型肝硬変の所見を呈していた．

術後経過：残肝に明らかな腫瘍は存在しなかったが，micro metastasis の存在を考慮して，手術後肝動脈にインフューザーポート付きのカテーテルを挿入し，外来にてアドリアマイシンを中心とした肝動脈注入化学療法を実施した．1996年２月，動注用ポートが閉塞したためこれを抜去した．1996年３月の CT 検査では

＜1998年12月９日受理＞別刷請求先：松田　政徳
〒409-3898　山梨県中巨摩郡玉穂町下河東1110　山梨医科大学第１外科

Fig. 1　Cut surface of the resected specimen showed single nodular tumor, 6.0 cm in diameter, in anterior and posterior segments of the liver. Non-cancerous portion of the liver was cirrhotic.

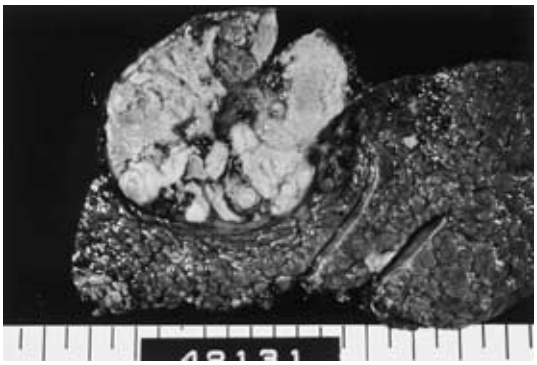

Fig. 2　Histologically, the tumor showed moderately differentiated hepatocellular carcinoma. H&E, ×200

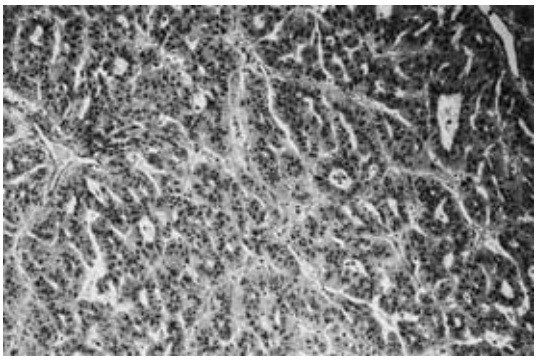

肝内側区域から外側区域にかけて径3.0cm の再発巣を認めた（**Fig. 3A**）．腹部 MRI 検査では，これ以外に外側区域に径1.0cm の腫瘤像を認めた．血管造影検査では総肝動脈は閉塞し，肝内には腫瘍濃染像は描出されなかった．1996年４月９日，開腹下に両腫瘍を針生検した後，マイクロターゼを用いて60w 45秒間のマイクロ波焼灼術をそれぞれの腫瘍に９回行った．また，術中エコー検査で肝内に多発性の hypoechoic nodules を認めた．生検組織は双方とも初回切除腫瘍に類似した中分化肝細胞癌であり，初回切除腫瘍の肝内転移再発腫瘍と診断した[6]．術後の CT 検査では，腫瘍が存在していた部分は強い low density area となっていた（**Fig. 3B**）． 外側区域の腫瘍部も同様の変化を認めた．その後，外来で経過観察していた．1996年8月23日の CT 検査で，焼灼治療部位の周囲および肝左葉に多発

Fig. 3　A：Computed tomography（CT）showed enhanced mass in lateral and medial segmens of the liver. B：The tumor and surrounding area became low density after laparotomic microwave coagulation therapy.

Fig. 4　Enhanced CT showed tumor embolus in middle hepatic vein which extended to the inferior vena cava. The major part of lateral segment became low density and showed no enhancement.

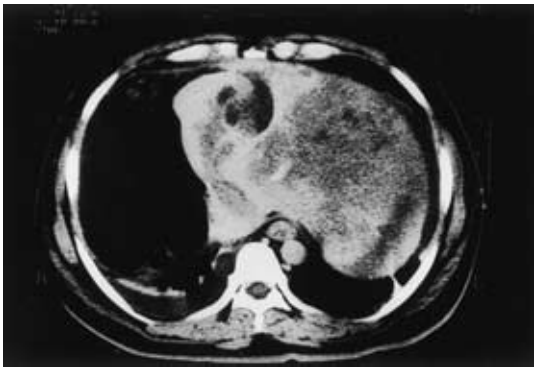

性の腫瘤像を認め，さらに中肝静脈内には腫瘍栓が存在し，これが下大静脈に及んでいる所見であった．1996年９月より原因不明の咳嗽が持続したが，胸部 CT では肺転移の所見は認められなかった．10月10日ごろから I～II 度の肝性脳症が出現したため今回の入院と

Table 1　Changes in laboratory data and clinical symptom

HBsAg(＋), HBsAb(－), HBeAg(－), HBeAb(＋), HBcAb(＋), HCV-Ab(－)

		OP1 ↓		OP2 ↓						
	94. 11	95. 2	96. 3	96. 5	96. 8	96. 9	10/14	10/16	10/21	10/28
Alb(g/dl)	4.9	4.0	3.9	3.6	3.3	3.1	2.5	2.3	2.6	2.8
T-Bil(mg/dl)	0.8	0.5	0.9	0.7	1.1	1.0	2.8	4.9	19.4	37.3
D-Bil	0.2	0.2	0.3	0.2	0.4	0.4	2.1	3.1	10.5	19.7
AST(IU/*l*)	28	48	30	70	28	28	1,533	1,888	311	149
ALT(IU/*l*)	34	47	33	54	21	21	449	1,080	311	84
LDH(IU/*l*)	186	167	154		168		3,467	1,110	380	
NH_3(μg/dl)							98	145	96	
WBC(/μl)	4,900	4,000	2,880	3,700	8,870	4,500	6,800	14,800	17,900	21,430
RBC(10^4/μl)	588	469	549	515	479	467	479	534	472	420
Plt(10^3/μl)	12.9	15.2	7.3	10.3	10.2	8.0	11.6	11.1	5.6	4.9
PT%(%)	95	36	57	37	34	56		25	13	9
ICG15(%)	8.0		37.1							
AFP(ng/ml)	12	11	8	4		＜3		＜3		＜3
PIVKA-II(AU/ml)	0.7	＜0.008		＜0.008		＜0.008		＜0.008		＜0.008
AKBR	0.93								0.32	
Ascites	－		－			－	＋	＋＋＋	＋＋＋	＋＋＋
Coma grade							I	II	III	IV－V

なった. 10月18日の CT では, 中肝静脈内の腫瘍栓は右房に達し，肝外側区域は内側区域に比較して low density となっており，うっ血性の変化が示唆された(**Fig. 4**)．門脈系には異常を認めなかった．この時期から肝性昏睡が急激に進行し, 多臓器不全の状態となり, 1996年10月29日午前 7 時死亡した.

血液検査所見：HBsAg 陽性，HBsAb 陰性，HBeAg 陰性，HBeAb 陽性，HBcAb 陽性，HCV 抗体陰性．初回手術時は，臨床病期 I で，肝機能は良好であった．AFP, PIVKA-II はそれぞれ初回手術前に12ng/ml, 0.7 AU/ml と軽度上昇が認められたが, その後は再発後も含め陰性であった．1996年10月中旬に急激なトランスアミナーゼと LDH の上昇，そしてこれに引き続いて黄疸の出現とアルブミン, PT 活性値の低下, アンモニア値の上昇を認め肝不全の所見を呈した（**Table 1**).

剖検肉眼所見：全身に黄疸著明．腹部は膨満し，下腿に浮腫を認めた. 黄色透明な腹水1,900ml, 右胸水200 ml, 少量の左胸水の貯留を認めた. 肝臓は1,040g, 右葉切除後状態で，表面は結節状で割面では外側区域は S 2の一部を除いて赤褐色調でうっ血性の変化を呈していた(**Fig. 5A**)．中肝静脈から右房内に腫瘍塞栓が形成されており(**Fig. 5B**)，この腫瘍栓の一部が左肝静脈の下大静脈への流入部を閉塞し，左肝静脈内には赤色血栓の形成をみた．中肝静脈の腫瘍栓に連続して，内側

Fig. 5　A：Macroscopic findings of the autopsied liver. The major part of lateral segment showed congestive change and many red thrombus were observed. Recurrent tumor was also observed. B：Tumor embolus from the middle hepatic vein reached to right atrium and obstructed the orifice of left hepatic vein.

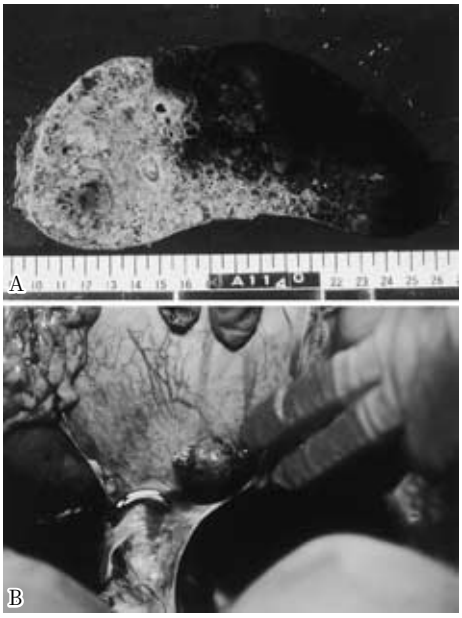

Fig. 6　Histological findings of lateral segment of the autopsied liver showed severe sinusoidal dilatation and congestion. Hepatocytes showed coagulative necrosis. H & E, ×200

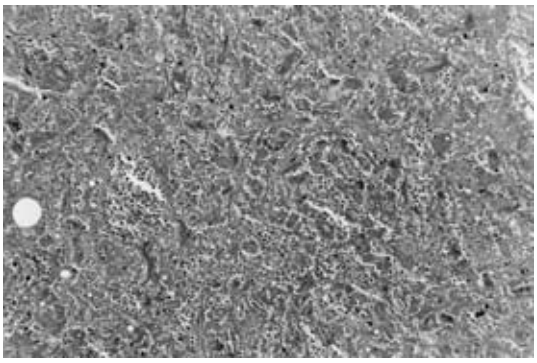

区域に壊死を伴った直径5.0cm の腫瘍を認めた．門脈には腫瘍塞栓は認められず血栓形成もなく，血行は保たれていたものと判断された．非腫瘍部は肝硬変の所見を呈していた．腫瘍のリンパ節転移は認められなかった．

脾臓は340g で腫大を認めた．下部食道に静脈瘤の形成を認めた．胃，小腸，大腸に点状出血を認めた．肺は両側とも硬度が増しているが，腫瘍の転移は認められなかった．他の臓器には出血傾向による点状出血以外に著変を認めなかった．

剖検標本組織学的所見：肝臓は外側区域の類洞に強いうっ血と肝細胞の凝固壊死を広範囲に認めた（**Fig. 6**）．内側区域の腫瘍部は充実性で多形性の巨細胞を伴う低分化型肝細胞癌であった．非腫瘍部は乙型肝硬変でオルセイン陽性肝細胞を散見した．中肝静脈の腫瘍塞栓は，線維性の間質内に低分化型肝細胞癌を認めた．脾臓は慢性のうっ血を認めた．食道に軽度の静脈瘤が存在した．肺は気管支肺炎の所見を呈したが肝細胞癌の転移は認められなかった．

考　　察

本症例で10月中旬に急激に発症した肝不全は血液所見，腹部 CT 所見，剖検所見から考えて左肝静脈の，腫瘍栓による急激な肝外側区域のうっ血による肝細胞壊死とそれによる肝臓の functional volume の絶対的減少によるものと推定される．このうっ血に伴う肝細胞壊死の原因は類洞内圧の上昇により発生するとされている[7]．本症例の外側区域肝細胞のうっ血壊死の原因として，剖検所見より，中肝静脈から右房にいたる腫瘍塞栓が左肝静脈の根部を閉塞したためと推定した．本症例は肝細胞癌による残肝の肝静脈主幹部の閉塞と肝部下大静脈の狭窄であり，続発性の Budd-Chiari 症候群である[8]．しかし，内側区域は中肝静脈が腫瘍栓により完全に閉塞していたにもかかわらず，うっ血や壊死を認めなかった．この原因として，Budd-Chiari 症候群では，しばしば尾状葉の肥大が認められ，短肝静脈が重要な流出路となっていることから考えて，内側区域の血流は尾状葉下大静脈部を介して短肝静脈から下大静脈にドレナージされていたためと推定した．肝静脈の閉塞や結紮による肝実質への影響にはさまざまな報告がある[9)10]が，少なくとも本症例では外側区域のドレナージは左肝静脈にその大部分を依存していたものと考えられ，左肝静脈根部の閉塞は外側区域の血行動態に重大な影響を与えたものと考えた．一方，内側区域はたとえ中肝静脈が完全閉塞しても尾状葉を介する側副血行路によりうっ血が起こりにくいものと考えた．このことは肝切除時の静脈処理に関して外科解剖学的に重要な示唆を含むものと考えられる．最近の報告[4]では，Budd-Chiari 症候群の原因のうち肝細胞癌によるものは0.6%と低率であるが，肝静脈の主幹が１ないし２本閉塞する partial Budd-Chiari syndrome の存在も指摘[11]されており，肝静脈うっ滞を CT などの画像診断で見逃さないことが早期診断のポイントである．肝細胞癌に伴う Budd-Chiari 症候群は実際は報告より高頻度であると考えられ，進行肝細胞癌症例では，本症候群の合併の可能性を認識しなければならないと考える．

稿を終えるにあたり，病理所見について御教授いただいた当院病理学教室 名倉　悟先生に感謝します．本論文の要旨は，第８回山梨医科大学 CPC（1997年７月）において発表した．

文　　献

1）Simon IW：Membranous obstruction of the inferior vena cava and hepatocellular carcinoma in South Africa. Gastroenterology **82**：171－178, 1982
2）平田和文，三谷　健，前田幸夫ほか：Budd-Chiari 症候群に続発した肝細胞癌の２症例．日消病会誌 **78**：147, 1981
3）Noguchi H, Hirai K, Itano S et al：Small hepatocellular carcinoma with intravascular tumor growth into right atrium. J Gastroenterol **29**：41－46, 1994
4）Okuda H, Yamagata H, Obata H et al：Epidemiological and clinical features of Budd-Chiari syn-

drome in Japan. J Hepatol **22**：1—9, 1995
5）日本肝癌研究会編：臨床・病理．原発性肝癌取扱い規約．金原出版，東京，1992
6）松田政徳, 山本正之, 茂垣雅俊ほか：多中心性発癌肝細胞癌の臨床病理学的検討．日消外会誌　**25**：799—806, 1992
7）Schwartz ME, Miller CM：Diseases of hepatic blood vessels. Edited by Haubrich W, Schaffner F. Bockus Gastroenterology. vol.3 5th edition.Saunders, Philadelphia, 1995, p2387—2390
8）門脈血行異常症調査研究班：Budd-Chiari 症候群診断の手引．厚生省特定疾患研平成 2 年度研報門脈血行異常症調査研究：269—270, 1990
9）Ou QJ, hermann RE：The role of hepatic veins in liver operations. Surgery **95**：381—391, 1984
10）Couinaud C（二村雄次訳）：Couinaud 肝臓の外科解剖．医学書院，東京，1996, p89—92
11）Takayasu K, Muramatsu Y, Furukawa H：Intersegmental attenuation difference on CT caused by partial Budd-Chiari syndrome secondary to hepatocellular carcinoma：report of two cases. Jpn J Clin Oncol **27**：185—188, 1997

Rapidly Progressing Hepatic Failure caused by Congestive Hepatic Necrosis of Lateral Segment of the Liver due to Secondary Budd-Chiari Syndrome

Masanori Matsuda, Hideki Fujii, Masatoshi Mogaki and Yoshiro Matsumoto
First Department of Surgery, Yamanashi Medical University

A 44-year-old man was admitted to our hospital because of hepatic tumor detected by ultrasonography during follow-up for chronic hepatitis B. In January 1995, he underwent right lobectomy of the liver for a tumor 6.0 cm in diameter and with a diagnosis of hepatocellular carcinoma（HCC）. The resected specimen showed moderately differentiated HCC with capsular infiltration and satellite nodules around the main tumor. He received hepatic arterial infusion chemotherapy. In March 1996, 2 recurrent HCC nodules were detected in the medial and lateral segments of the liver. Microwave coagulation therapy under laparotomy was performed. Computed tomography（CT）in August 1996 revealed multiple recurrent tumors in the left lobe of the liver and a tumor embolus in the middle hepatic vein which extended to the inferior vena cava. After October 10, he developed grade I to II hepatic coma. CT showed the tumor embolus in the middle hepatic vein now extended to the right atrium. Low density in the lateral segment suggested congestion. His hepatic failure progressed very rapidly after that and he died on October 29. Autopsy revealed congestive hepatic necrosis in the lateral segment of the liver caused by an out flow obstruction of the left hepatic vein orifice by the tumor embolus extending from middle hepatic vein. We speculated that the rapidly progressing hepatic failure was due to this secondary Budd-Chiari syndrome.

Reprint requests：Masanori Matsuda　First Department of Surgery, Yamanashi Medical University
Tamaho-machi, Nakakoma-gunn, Yamanashi, 409—3898 JAPAN