日消外会誌　32（5）：1213～1216，1999年

症例報告

膵・胆管合流異常を合併しない嚢腫状先天性胆道拡張症の1例

名城病院外科
世古口　英　　土江　健嗣　　栗木　　浩
坂口　憲史　　林　　英司

症例は48歳の女性．約1年前よりときどき右季肋部痛があった．近医を受診し腹部超音波検査で総胆管の拡張を指摘され，精査加療目的で当院に紹介となった．超音波内視鏡，内視鏡的逆行性膵胆管造影などを施行し，先天性総胆管拡張症と診断されたが，膵・胆管合流異常は明らかではなかった．拡張胆管の切除術を施行した．乳頭側の切除線を決定するために施行した術中胆道造影では膵・胆管合流異常を認めなかった．総胆管の胆汁中のアミラーゼの値は32IU/*l* と正常範囲内であった．

本症例は先天性胆道拡張症と膵・胆管合流異常の関係を考えるうえで興味ある症例である．

Key words： congenital dilatation of bile duct, pancreaticobiliary maljunction

はじめに

先天性胆道拡張症とは総胆管を含む胆道系が先天的に種々の程度の拡張を示す疾患のことを称する．ほぼ全例に膵・胆管合流異常（以下，合流異常と略記）を合併するとされているが，今回われわれは合流異常を合併しない先天性胆道拡張症の1例を経験したので，文献的考察を加え報告する．

症　　例

患者：48歳，女性

主訴：腹痛

既往歴：24歳に虫垂切除術．

家族歴：特記すべきことなし．

現病歴：1993年12月より心窩部から右上腹部にかけ，食事と関係なく腹痛があり，近医を受診．腹部超音波検査で総胆管の拡張を認めたため，精査加療目的で当院に紹介となった．

入院時現症：身長152cm，体重55kg．貧血，黄疸なく，表在リンパ節は触知しなかった．腹部は平坦，軟で腫瘤は認めなかった．

初診時血液生化学，尿検査所見：一般検査，検尿，血液生化学検査ともに異常を認めなかった．膵胆道系の酵素にも異常なく，CRP も正常範囲内であった．

腹部超音波検査，内視鏡的腹部超音波検査所見：総胆管の嚢腫状の拡張を認めたが，胆道内に結石，炎症所見は認めなかった．膵・胆管合流異常（以下，合流異常と略記）は証明し得なかった（**Fig. 1**）．

腹部 CT 検査所見：総胆管の嚢腫状の拡張を認めたが，肝内胆管の拡張は認めなかった．膵臓，胆嚢ともに特記すべき所見を認めなかった（**Fig. 2**）．

内視鏡的逆行性胆管膵管造影検査（endoscopic retrograde cholangiopancreatography：以下，ERCP と略記）所見：総胆管に嚢腫状の拡張を認めたが，肝内胆管および胆嚢管の拡張は認めなかった．胆嚢管は胆管が嚢腫状に拡張するすぐ上流側の胆管に開口していた．膵管に異常は認めなかった．膵管造影時，造影剤が容易に総胆管に流入することもなかった．膵・胆管合流異常（以下，合流異常と略記）は明らかではなかった（**Fig. 3**, **4**）．

以上の所見から，合流異常の存在は明らかでなかったが，先天性胆道拡張症と診断し，1994年3月24日，開腹術を施行した．

開腹所見：肝臓は表面平滑で異常を認めなかった．胆嚢および肝十二指腸間膜周囲に炎症所見を認めなかった．

総胆管は3管合流部より乳頭側において嚢腫状に拡張していた．

手術術式：Calot の三角を剥離後，胆嚢管を同定し，胆嚢管から総胆管へ造影用のチューブを挿入した．このチューブから総胆管内の胆汁を採取した．肝門側の胆管切離は左右肝管合流部直下とし，乳頭側の切離線は膵管合流部直前とした．乳頭側の切離線の決定には，術中胆道造影所見を参考にした．再建は Roux-Y 脚を用いて胆管空腸吻合術を施行した．

＜1999年1月27日受理＞別刷請求先：世古口　英
〒460-0001　名古屋市中区三の丸1―3―1　名城病院外科

Fig. 1　Ultrasonography showed cystic dilatation of the common bile duct.

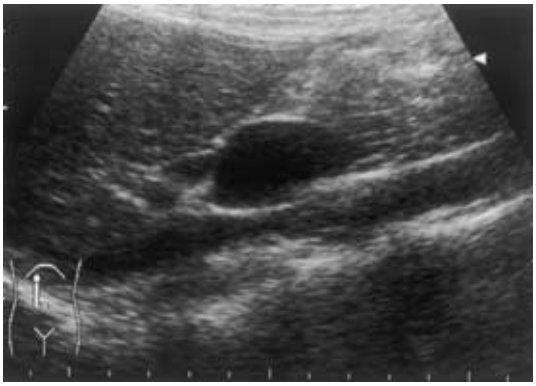

Fig. 2　Computed tomography showed cystic dilatation of the common bile duct. There were no signs of inflammation.

術中胆道造影所見：胆管と膵管の合流部から十二指腸乳頭開口部まで，いわゆる共通管の長さは約4mmであった．胆管と膵管は鋭角をなして合流していた．合流部付近は肝門側の胆管に比べ細く造影されていた．合流部に括約筋作用は及んでいるものと考え，合流異常はないものと判断した（**Fig. 5**, **6**）．

胆管胆汁中アミラーゼ値：術中に採取した胆管内のアミラーゼ値は32IU/*l* であった．

病理組織検査所見：切除胆管；切除胆管の粘膜はほぼ脱落しており，わずかに残っていた粘膜は軽度の異型性を示すのみであり，悪性所見は認めなかった（**Fig. 7**）．胆嚢；Rokitansky Aschoff sinus の増生や，コレステロージスは認めず，炎症所見も認めなかった．

術後経過：経過は良好で術後第31病日に退院した．術後４年を経過した現在，健康上特に問題なく生活している．

Fig. 3　Endoscopic retrograde cholangiopancreatography showed cystic dilatation of the common bile duct, while intrahepatic bile duct was not dilated.

Fig. 4　No reflux of contrast medium into the main pancreatic duct was seen in endoscopic retrograde pancreatography.

考　察

先天性胆道拡張症は本邦において報告例が多く，その高い発癌率と，合流異常との深い関連が明らかとなるとともに注目されるようになった．先天性胆道拡張症とは総胆管を含む胆道系が先天的に種々の程度の拡張を示す疾患のことを称する[1]．総胆管の拡張が先天性であることを証明することは時に難しく，特に同筒状の拡張を示すときには，その拡張が２次的に発生したものかどうかの鑑別を要する．本症例においては，①総胆管が嚢腫状の拡張を示した．②胆石症の合併がなかった．③手術所見において，周囲に炎症所見を認

Fig. 5　Intraoperative cholangiography：Common channel was 4mm long. There were no signs of pancreaticobilliary maljunction.

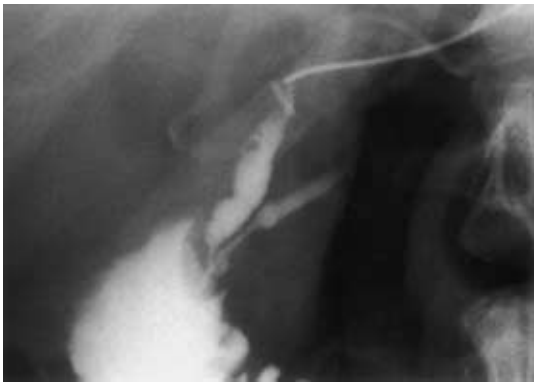

Fig. 6　Schema of the intraoperative cholangiography

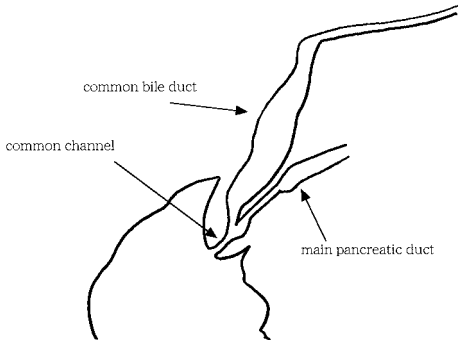

めなかった．以上３点から，拡張は先天的であると考えられた．

一般的に膵管と胆管は十二指腸壁内に合流し，合流部には十二指腸乳頭部括約筋（Oddi 筋）の作用がおよんでいる．膵・胆管合流異常とは，解剖学的に膵管と胆管が十二指腸壁外で合流する先天性の奇形のことをいう．診断は解剖学的あるいは X 線学的に行われる．X 線学的には括約筋作用が合流部におよんでいないことを確認する必要がある．現時点では，膵管と胆管が，A）異常に長い共通管をもって合流する，あるいは，B）異常な形で合流するのを確認すればよいとされる[2]．佐野ら[3]は膵・胆管合流異常では膵胆道造影において，共通管の途中に nosch を有しており，同部は剖検例において Oddi 筋と考えられる括約筋に取り囲まれる範囲に一致していたことを報告した．自験例においては術前，術中造影において共通管の長さは正常とおもわれ，notch も認めなかった．

Fig. 7　Histologic examination revealed no evidence of malignancy in the mucosa of the common bile duct.

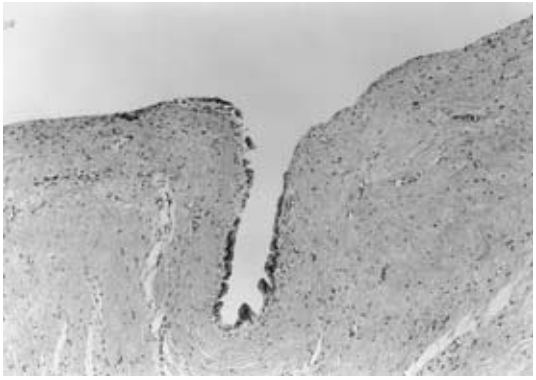

合流異常の補助診断として高アミラーゼ胆汁を認めることがあげられるが，自験例における，開腹直後の胆管中のアミラーゼの値は32IU/*l* と正常範囲以内であった．また，術前の膵管造影時，胆管へ造影剤が容易に流入しなかったことも，合流異常が存在しないことを示唆する所見とおもわれた．

以上の所見から自験例は，合流異常を伴わない先天性胆道拡張症と診断した．文献検索では先天性胆道拡張症はほぼ全例に合流異常を伴うという報告[1)4)]が目立つが，具体的に合流異常を伴わない先天性胆道拡張症の報告例は少ない．Totani らは先天性胆道拡張症58例のうち４例が合流異常を認めなかったことを報告したが，いずれも同筒状の拡張を示すものであった[5]．また，先天性胆道拡張症の１つである胆管瘤 choledochocele では合流異常を合併することは少ないとされている[6]．しかしながら，自験例のように嚢腫状の拡張を示したもので合流異常を合併しなかったという具体的な報告例は認めなかった．

先天性胆道拡張症と合流異常の関係を病態生理に基づき初めて理論的に推測したのは Babbit[7]とおもわれる．膵液の胆道内流入が胆管炎を引き起こし，高い膵液分泌圧が総胆管拡張を招来するという説である．この説によれば胆道拡張に合流異常は必ず併存することになる．しかしながら，最近ではこの説を疑問視する報告も散見される[8]．平岩ら[9]は動物実験の結果から，単に膵液の胆道内逆流のみでは胆管拡張は得られないとした．

先天性胆道拡張症と合流異常の発生機序をめぐってはさまざまな説が報告されているが，いまだ一定のコ

ンセンサスを得ていない[10)〜13)]．自験例はこうした問題を考えるうえで興味深い症例とおもわれた．

文　献

1）岡田　正：膵・胆管合流異常と先天性胆道拡張症．日外会誌　**97**：589―593, 1996
2）日本膵胆管合流異常研究会，合流異常診断基準検討委員会：膵・胆管合流異常の診断基準（改訂）．消外　**14**：654―655, 1991
3）佐野　博, 中澤三郎, 内藤靖夫：膵胆管合流異常に関するＸ線学的研究―先天性胆道拡張症との関連を含めて―．Gastroenterol Endosc **23**：1722―1734, 1981
4）戸谷拓二：膵・胆管合流異常の形態と定義―膵・胆管合流異常研究会・診断基準委員会の定義―．胆と膵　**17**：693―696, 1996
5）Todani T, Watanabe Y, Fujii T et al：Cylindrical dilatation of choledochus：A special type of congenital bile duct dilatation. Surgery **98**：964―969, 1985
6）戸谷拓二：先天性胆道拡張症の定義と分類．胆と膵　**16**：715―717, 1995
7）Babbitt DP：Congenital choledochal cysts：New etiological concept based on anomalous relationships of the common bile duct and pancreatic blub. Ann Radiol **12**：231―240, 1969
8）豊坂昭弘, 安藤達也, 関　保二ほか：先天性胆道拡張症・胆道閉鎖症における同一病因論としての膵胆管合流異常．胆と膵　**17**：715―722, 1996
9）平岩克正, 安藤久實, 伊藤喬廣：膵液逆流と胆管拡張機序．胆と膵　**16**：741―745, 1995
10）田中恒夫：膵胆管合流異常の発生機序―Dislocation Theory―．胆と膵　**17**：711―714, 1996
11）天井　至：腹側膵の発生と膵・胆管合流異常．胆と膵　**17**：723―729, 1996
12）安藤久實：膵・胆管合流異常の発生機序について．胆と膵　**16**：723―728, 1995
13）松本由郎, 藤井秀樹, 板倉　淳ほか：胆管形態からみた先天性胆道拡張症．胆と膵　**16**：729―734, 1995

A Case of Congenital Cystic Dilatation of Bile Duct without Pancreaticobiliary Maljunction

Ei Sekoguchi, Kenji Tsuchie, Hiroshi Kuriki, Kenji Sakaguchi and Eiji Hayashi
Department of Surgery, Meijo Hospital

A 48-year-old woman, who had occasional right hypochondralgia for one year, consulted a local medical doctor. Abdominal ultrasonography was performed and showed dilatation of the common bile bile duct. There after, she was referred to our hospital, where endoscopic ultrasonography and endoscopic retrograde cholangiopancreatography were performed. A diagnosis of congenital dilatation of bile duct was made, but pancreaticobiliary maljunction was uncertain. Resection of the dilated bile duct was carried out. To determine the cut end of the distal bile duct, intraoperative cholangiography was performed, and showed no sign of pancreaticobiliary maljunction. The level of amylase value in bile juice of the bile duct was normal as 32IU/*l*.This case is an interesting example of the relationship between congenital dilatation of bile duct and pancreaticobiliary maljunction.

Reprint requests：Ei Sekoguchi　Department of Surgery, Meijo Hospital
1-3-1 Sannomaru, Naka-ku, Nagoya, 460-0001 JAPAN