日消外会誌　32（5）：1217～1221，1999年

症例報告

無黄疸で発見された粘膜内胆管癌の１例

国民健康保険神岡町病院外科，富山医科薬科大学第２外科*

黒木　嘉人　　小田切春洋　　坂本　　隆*　　塚田　一博*

黄疸の発症する前の胆管癌の早期診断はいまだ困難であるが，今回，我々は初診時に無黄疸の粘膜内胆管癌の１例を経験した．症例は72歳の女性．火事による気道，角膜熱傷などにて当院に入院したが，入院時検査から持続する肝胆道系酵素の上昇を認めた．USとCTにて下部胆管に腫瘤像を認め，ERCPにて4.5cm長の結節集簇様の陰影欠損を認めた．全胃幽門輪温存膵頭十二指腸切除術施行し，術中操作にて腫瘍は一部脱落したが，切除標本では乳頭状に増殖する連続性のない２個の病変（1.2×1.2 cm, 1.8×0.9cm）が見られた．病理組織像はいずれも粘膜内に限局した乳頭腺癌であった（pap, m, med, INFα, ly_0, v_0, pn_0, $hinf_0$, $ginf_0$, $panc_0$, du_0, pv_0, a_0, n（－），hm_0, dm_0, em_0, t_1, stage I, curA）．術後17か月現在，再発なく外来通院中である．

Key words：　early bile duct carcinoma, no jaundice of bile duct carcinoma, papillary adenocarcinoma of bile duct

はじめに

胆管癌は多くは閉塞性黄疸が出現してから発見され，受診時には進行している症例がほとんどで早期診断は困難である[1]．今回，我々は初診時に無黄疸の粘膜内にとどまる早期胆管癌の１例を経験したので，若干の考察を加え報告する．

症　　例

症例：72歳，女性

主訴：肝機能障害

家族歴・既往歴：特記すべき事項なし．

現病歴：1997年３月頃から皮膚掻痒感を感じるようになっていたが放置していた．1997年４月11日，自宅が火事になり気道・角膜熱傷などにて当院内科に入院となった．入院時から肝胆道系酵素の上昇が持続するため精査したところ下部胆管に腫瘍が発見された．熱傷が治癒し５月20日当科転科となった．

外科入院時現症：身長140.5cm，体重37.0kg．腹痛なく，皮膚の黄染は見られず．眼球，眼瞼結膜の黄疸，貧血は認めなかった．表在リンパ節触知せず，胸部，腹部の理学的所見に異常は認めず．

検査所見：末梢血液検査では貧血なく，生化学検査でGOT 132IU/*l*, GPT 110IU/*l*, ALP 2,865U/*l*, γ-GTP 727IU/*l* と肝胆道系酵素の上昇が見られたが，T-bilは1.4mg/dl と高値を示していなかった．腫瘍マーカーはCA19-9 1,193U/ml, DUPAN-II 1,990U/ml と高値を示していた．

腹部超音波検査（以下，USと略記）：総胆管および肝内胆管の拡張と，下部胆管中心に68mm×21mmの肝実質とほぼ同等の低エコー腫瘤を認めた．腫瘤は内腔に発育し壁外への進展は見られなかった（**Fig. 1**）．

腹部computed tomography（以下，CTと略記）では下部胆管内に充実性で乳頭状の腫瘤があり，胆管壁はややエンハンスされていた．胆管外への腫瘍の伸展像は認めなかった（**Fig. 2**）．

内視鏡的逆行性胆管造影（以下，ERCと略記）では

Fig. 1　US showed dilatation of the bile duct and an isoechoic mass lesion in the common bile duct（arrow）.

＜1998年12月９日受理＞別刷請求先：黒木　嘉人
〒506-1111　岐阜県吉城郡神岡町大字東町725　国民健康保険神岡町病院外科

Fig. 2　Abdominal CT showed a papillary mass lesion in lower third potion of the extrahepatic bile duct (arrow) and a swelling of the gall bladder. The mass lesion did not invade adjacent structures.

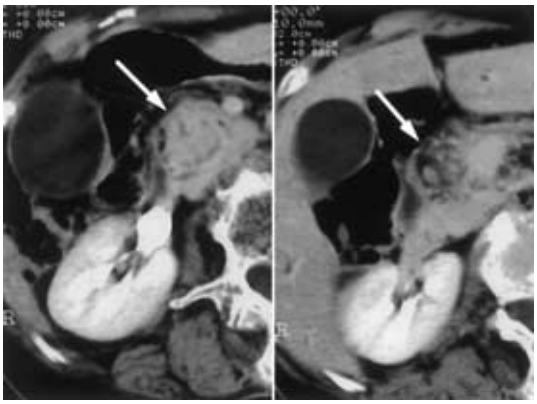

胆嚢，胆嚢管は造影されず，肝内胆管は拡張し肝外胆管も高度拡張していた．下部胆管に4.5cm 長で表面不整の結節集簇様の片側性陰影欠損が認められたが，総胆管は不完全閉塞であった（**Fig. 3a**）．

Magnetic resonance cholangiography（以下，MRC と略記）では下部胆管に内腔をほぼ閉塞する腫瘤性病変が 4〜5cm にわたって認められた（**Fig. 3b**）．腹部血管造影では特記すべき異常所見は見られなかった．以上より胆管壁内にとどまる胆管癌を疑ったが，深達度に関して超音波内視鏡や胆管内腔超音波装置を備えていなかったため，詳細な深達度診断は出来なかった．1997年 6 月 5 日手術を施行した．

手術所見：腹水なく，肝転移なし．腫瘤は軟らかくて胆管外からはほとんど触知出来ず．リンパ節腫大は認めず．左右分岐に近い上部胆管にて切離したところ，十二指腸側の胆管内腔から脱落した柔らかな腫瘍塊と思われる組織が噴出してきた．胆管の肝臓側断端粘膜は肉眼的断端陰性と判断し，全胃幽門輪温存膵頭十二指腸切除術を施行した．

摘出標本の肉眼所見：腫瘍は非常に軟らかく，前述のごとく術中操作にて一部は脱落したが，切除標本では乳頭状に増殖する1.2×1.2cm 大と1.8×0.9cm 大の 2 個の病変が認められた．胆嚢管は総胆管と長く伴走し開口部は腫瘍塊のすぐ近傍に見られた．胆嚢管と胆嚢が ERC にて造影されなかったのは，腫瘍塊で胆嚢管開口部が圧排されて造影剤が十分に入らなかったためと推察された（**Fig. 4**）．胆道癌取扱い規約第 4 版[2]による肉眼所見は乳頭型，Is 型，S_0, $Hinf_0$, H_0, $Ginf_0$, $Panc_0$, Du_0, PV_0, A_0, P_0, N（−），M（−），St（−），T_1, Stage I, D_1, DM_0, HM_0, EM_0, CurA であった．

病理組織学的所見：粘膜内に限局した乳頭腺癌であった（**Fig. 5**）．また 2 個の病変には連続性は見られ

Fig. 3　a）ERC showed filling defect in the lower third potion of the extrahepatic bile duct.
b）MRC showed a mass lesion in the bile duct, similarly.

Fig. 4　a）The resected specimen showed two papillary tumors in the bile duct.
b）The resected specimen was sliced as the schematic illustration. Two carcinomas were located in the mucosal layer. No carcinoma cell was recognized in the cut surface（*）between two tumors.

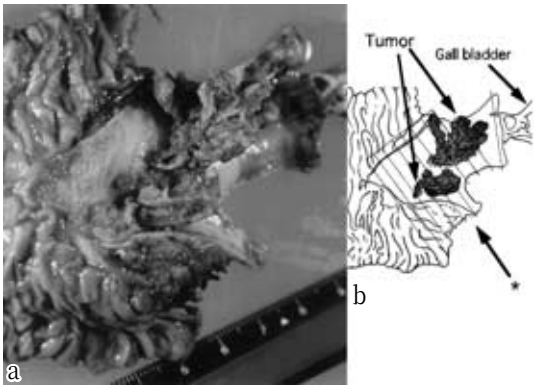

なかった．取扱い規約では pap, m, med, INFα, ly_0, v_0, pn_0, $hinf_0$, $ginf_0$, $panc_0$, du_0, pv_0, a_0, n（－），hm_0, dm_0, em_0, t_1, stage I, curA の所見であった．

患者は術後には皮膚掻痒感も消失し，術後17か月現在再発徴候なく外来通院中である．

考　　察

早期胆管癌の頻度は胆管癌切除術1,645例中，粘膜内癌50例（3.0%），線維筋層内癌98例（6.0%）であり，それらの５生率は79.7%，75.8%と良好である[3]．本症例の如く初診時に黄疸を認めない粘膜内癌の本邦論文による報告は，先天性胆道拡張症を除くと少数で，1996年長濱ら[4]は９例の集計を報告している[5)～11)]．さらに，著者らが医学中央雑誌にて検索した症例を追加すると[12)～15)]自験例を含め現在まで合計14例16病変の論文報告がみられた（**Table 1**）．主訴としては無症状のものが最も多く，検診や他疾患治療中に発見されている．記載にあるものではリンパ節転移や再発死亡例も認めず予後は良好であった．肉眼型は乳頭状がほとんどで，組織型は乳頭状腺癌が最多であったことは従来の報告と同様である[4)8)]．本症例は熱傷治療中に偶然肝機能障害を指摘されたことを契機に発見されたが，隆起型ゆえに超音波検査や CT にて拡張した胆管とその中に腫瘤が容易に認められた．早期胆管癌に隆起型が圧倒的に多いのは，高率に超音波や CT にて腫瘤像が描出され[16]，その発見されやすさにあるとも考えられる．黄疸が生じなかったのは，病変がきわめて小さいこと[6)13)]，本例のごとく腫瘍自体が非常に軟らかいこと，あるいは有茎性で[4)7)10)]可動性良好であることなどが要因と考えられた．粘膜癌でも黄疸例では陥凹型[17]や，浸潤型[18]の報告もみられており，今後は黄疸の無い非隆起型の症例が増加することも予想される．しかし，現時点で無黄疸の早期胆管癌を発見するためのマススク

Fig. 5　The microscopical findings showed papillary adenocarcinoma located in the mucosal layer（Hematoxylin-eosin stain, a：×2.5, b：×50）.

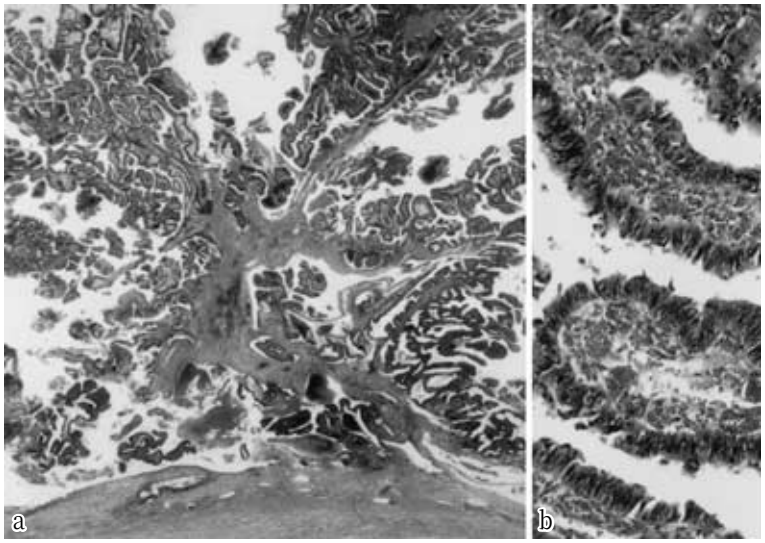

Table 1　Reported cases of early bile duct carcinoma located in the mucosal layer without jaundice, in Japan

Age, Sex	Auther.year	Chief complaints, opportunity for diagnosis	Liver dysfunctions	Tumor size (mm)	Macroscopic findings	Histology
54, F	Tatsumi[4], 1979	general malaise	(+)	10x25	papillary	papillary adenoca.
60, F	Hayashi[5], 1981	asymptom, medical checkup	(-)	15x12x12 5x5x4	papillary	papillary tubular adenocarcinoma
39, M	Kanai[6], 1984	asymptom, liver dysfunctions after operation of colon cancer	(+)	3x3x3	granular	well differentiated adenocarcinoma
56, F	Kusajima[7], 1984	epigastric discomfort, liver dysfunctions	(+)	55x25x10	pedicled papillary	papillary adenoca.
74, M	Oiwa[8], 1988	fever, US	(+)	10x15	papillary	papillary adenoca.
64, F	Mukai[9], 1992	Herpes zoster, CA19-9, US	(-)		granular	well differentiated adenocarcinoma
70, M	Tanaka[10], 1992	fever, liver abscess	(+)	25x10	pedicled papillary	papillary adenoca.
71, M	Tamae[11], 1994	epigastric discomfort, US	(+)	27	nodular	moderately differ. tubular adenoca.
82, F	Nagahama[4], 1996	nausea, US	(+)	50x 35x 18	pedicled papillary	papillary adenoca.
61, M	Tsunoda[12], 1988	fever, US	(+)	1.0x0.6	protruded	poorly differ. tubular adenoca.
73, M	Uchida[13], 1992	asymptom, medical checkup, US	(-)			papillary adenoca.
65, M	Murakami[14],1995	asymptom, medical checkup, US	(-)	10x6	papillary	papillary adenoca.
72, M	Hayami[15], 1995	general malaise, fever	(+)	38x20	papillary	papillary adenoca.
72, F	our case, 1998	burn, liver dysfunctions	(+)	12x12 18x9	papillary	papillary adenoca.

リーニングの方法としてはいまだ決定的な方法は無く，胆道系酵素異常や，腫瘍マーカーの上昇を参考に，超音波検査にてとらえられる総胆管の拡張所見が手がかりとなるようである[1]．また，早期胆管癌における深達度診断について，直接胆管造影，CT, MRI では質的・存在診断は可能であるが，早期か否かの進展度診断はいまだ困難のようである[1]．最近では深達度正診率について超音波内視鏡が80%，胆管内腔超音波検査91%といった成績が報告され[1]，早期癌診断に対しては超音波内視鏡と胆管内腔超音波検査の組み合わせが有用である．また，水平方向進展に関しては，早期癌でも壁内進展を示し[19]，切離断端決定に困難を伴う報告例もあるため[20]，経皮経肝的あるいは経口的胆道内視鏡観察と直接生検を行い，術中迅速で断端確認を確実にすることが望ましいと思われる．本例では迅速病理診断を備えてないため，可及的に肝門近くで切離し断端を肉眼判定で行った．腫瘍の断端判定に術中胆道鏡や術中 US の有用性も[19]考慮すべきであった．

本論文の要旨は第51回日本消化器外科学会総会（1998年2月，東京）にて発表した．

文　献

1）村島義男, 藤永　明, 長川達哉：胆道癌の画像診断の現状．消内視鏡　**7**：1331—1336, 1995
2）日本胆道外科研究会編：外科・病理．胆道癌取扱い規約．第4版．金原出版，東京，1997, p2—107
3）水本龍二, 小倉嘉文, 松田信介ほか：胆道癌の治療成績—進行癌に対する拡大手術を中心として（アンケート集計から）．胆と膵　**11**：869—882, 1990
4）長濱正吉, 古川正人, 中川俊則ほか：無黄疸早期胆管癌の1例．日消外会誌　**29**：833—837, 1996
5）林　英樹, 上田則行, 並木正義ほか：多中心性に発生したと思われる粘膜内胆管癌の1例．胃と腸　**17**：619—623, 1982
6）金井道夫, 七野滋彦, 佐藤太一郎ほか：尾状葉全切除をともなう拡大肝左葉切除を行った無黄疸の早期肝門部胆管癌の1例．日消外会誌　**17**：2059—2062, 1984
7）草島義徳, 加藤真史, 伊藤雅之ほか：肝門部に発生した有茎性ポリープ型早期の胆管癌の1例．日消外会誌　**17**：1887—1890, 1984
8）大岩孝幸, 横地　眞, 池田和雄ほか：無黄疸で発見された早期胆管癌の1例．胆道　**2**：517—523, 1988
9）向井俊一, 夕部憲一, 山口修司ほか：早期胆管癌の

3 例．広島医 **45**：1113―1117, 1992
10）田中千凱, 樫塚登美男, 種村廣巳ほか：肝膿瘍の治療経過中に発見された早期胆管癌の１例．胆と膵 **13**：923―927, 1992
11）玉榮 剛, 中尾哲二, 木下壽文ほか：無黄疸で発症し洗浄細胞診で診断された早期胆管癌の１例．胃と腸 **29**：837―840, 1994
12）角田 司, 古賀政隆, 冨岡 勉ほか：早期胆管癌診断の手がかりと画像診断．腹部画像診断 **8**：37―45, 1988
13）内田直里, 赤木真治, 栗栖佳宏ほか：早期胆管癌の２例．広島医 **45**：963―966, 1992
14）村上晶彦, 狩野 敦, 斉藤 裕ほか：無黄疸で発見された早期胆管癌の２例．消内視鏡 **7**：1429―1433, 1995
15）早見守仁, 斉藤英樹, 桑原史郎ほか：無黄疸で発見された早期胆管癌の１例．新潟市病医誌 **16**：69―73, 1995
16）白井良夫, 吉田奎介, 塚田一博ほか：早期胆管癌の画像診断．腹部画像診断 **10**：290―296, 1990
17）山中恒夫, 大沢博之, 佐藤一弘ほか：胆道二重造影が診断に有用であった陥凹型早期胆管癌の１例．胃と腸 **29**：827―831, 1994
18）吉田泰之, 森谷尚人, 上田昌彦ほか：早期胆管癌の１例．鳥取医誌 **18**：192―196, 1990
19）遠藤正章, 羽田隆吉, 吉原秀一ほか：無黄疸で診断された早期胆管癌の１例． 超音波診断(US, EUS, 術中 US）を中心に．胃と腸 **29**：821―826, 1994
20）今井直基, 飯田辰美, 千賀省始ほか：表層拡大型早期胆管癌の１例．手術 **49**：1873―1876, 1995

A Case of Carcinoma in the Mucosal Layer of the Bile Duct without Jaundice

Yoshito Kuroki, Syunyou Otagiri, Takashi Sakamoto* and Kazuhiro Tsukada*
Department of Surgery, Kamioka Town Hospital,
*Second Department of Surgery, Toyama Medical and Pharmaceutical University

A diagnosis of bile duct carcinoma is difficult to make in the early stage before the onset of jaundice. We report here, a patient with carcinoma in the mucosal layer of the bile duct, who was without jaundice, and who was diagnosed in the early stage. The patient was a 72-year-old woman who was admitted to our hospital because of a burn that occurred in her home. She exhibited liver dysfunction（elevation of GOT, GPT, ALP and γ-GTP）but without jaundice. Ultrasonography and computed tomography showed dilatation of the bile duct and a mass in the lower third portion of the extrahepatic bile duct. Endoscopic retrograde cholangiography revealed a 4.5 cm filling defect in the bile duct, and magnetic resonance cholangiography showed similar findings. Subsequently, pylorus-preserving pancreato-duodenectomy was performed. Pathological analysis revealed 2 papillary tumors（12×12 mm, and 18×9 mm in size）in the bile duct, which were characterized as papillary adenocarcinoma located in the mucosal layer with no lymph node metastasis（Bi, pap, m, $hinf_0$, $ginf_0$, $panc_0$, du_0, pv_0, a_0, n(－)，stage I）. The patient has been well for 17 months after surgery without recurrence.

Reprint requests：Yoshito Kuroki Department of Surgery, Kamioka Town Hospital
725 Higashi-machi, Kamioka Town, Gifu, 506-1111 JAPAN