日消外会誌　32（5）：1222～1226，1999年

症例報告

穿孔部の切除縫合閉鎖で軽快した腸管型 Behçet 病の１治験例

町立野村病院外科，愛媛大学第１病理*，愛媛大学第２外科**
廣瀬　昌博　　横田　友弥　　杉田　敦郎*
村尾　眞一*　　河内　寛治**

症例は26歳の男性．発熱，咽頭痛を主訴に当院内科入院．初診時より口腔内アフタおよび前胸部の毛嚢炎様皮疹を認めていた．第５病日突然右下腹部痛を認め，翌日，消化管穿孔の診断で手術を施行した．手術所見で病変は盲腸から上行結腸に２か所の穿孔部を認めた．手術は同部を正常部を含めて切除し，単純縫合閉鎖とした．病理組織学的検査では punched out と称される perforated ulcer で，周辺は非特異的炎症所見を認めた．術後網膜ブドウ膜炎と HLA-B51が陽性であったことから，腸管型 Behçet 病と診断した．術直後よりステロイドとサラゾピリンを使用し，栄養は中心静脈栄養に頼らず，術後経過は概ね良好であった．

従来，腸管型 Behçet 病の腸管穿孔における手術法は，1m の回腸を含む右半結腸切除が最適とされてきた．しかし，本例から穿孔部の部位や数・大小にもよるが，術式は単純縫合閉鎖など最小限にとどめるのも良策であることが示唆された．

Key words： intestinal Behçet's disease, surgical indication for intestinal Behçet's disease, minimal surgical procedure

はじめに

1991年の全国実態調査での Behçet 病の患者数は18,400人であり[1]，この20年間微増傾向にある．Behçet 病はその本態が解明されつつあるが，治療法はいまだ確立されておらず，われわれ外科医にとっては手術術式や切除範囲，待機手術の適応の可否など解決すべき問題が多い．

今回，われわれは穿孔部切除単純縫合閉鎖で軽快した腸管型 Behçet 病の１例を経験したので若干の文献的考察を加え報告する．

症　例

患者：26歳，男性

主訴：発熱，咽頭痛，右下腹部痛

家族歴，既往歴：特記事項なし．

現病歴：1995年２月20日頃より発熱，咽頭痛出現．近医にて抗生剤など処方されたが改善せず．同24日当院内科受診．扁桃腺炎および肝機能異常にて入院．抗生剤（IPM/CS）投与にても発熱は改善せず，第５病日には突然右下腹部痛を認め，翌日には腹部単純 X 線像で左上腹部に niveau を，また，胸部単純 X 線像にて腹腔内遊離ガス像を認めたため，消化管穿孔の診断にて当科紹介となった（**Fig. 1**）．

入院時現症：身長163cm，体重60kg，栄養良．両側頸部に拇指頭大～小豆大のリンパ節を触知．口腔内アフタをともなう扁桃腺炎，前胸部に毛嚢炎様皮疹を多数認めた．外陰部には異常を認めなかった．

腹部所見：筋性防御および圧痛は腹部全体に広がっており，とくに右下腹部に著明であった．腸雑音は消失していた．

入院時検査成績：白血球14,800/mm^{3}と高度増加，GOT 107IU/*l*，GPT 170IU/*l* と肝機能異常を認めた（**Table 1**）．

腹部 CT：Pneumoperitoneum の所見を認めた．

以上より Behçet 病を合併した，消化管穿孔による汎発性腹膜炎と診断し，同日緊急手術を施行した．

手術所見：右傍腹直筋切開にて開腹すると黄色膿性腹水を中等量認めた．盲腸から上行結腸は浮腫状で拡張し，結腸間膜対側に盲腸より肛門側へ5cm の結腸に径2.5cm の膿苔をともなう穿孔，さらに肛門側3cm に径1cm 程度の潰瘍に5mm 程度の穿孔を認め，便汁などが流出していた（**Fig. 2**）．その他の腸管には異常を認めなかった．正常部を含めて病変部を切除後，Albert-Lembert 法にて縫合閉鎖し，ドレーンを留置し

＜1999年１月27日受理＞別刷請求先：廣瀬　昌博
〒723-8686　三原市皆実3―3―28　興生総合病院外科

Fig. 1　A lt. chest plain film shows pneumoperitoneum. A rt. abdominal plain film shows intestinal dilatation in the left upper abdomen.

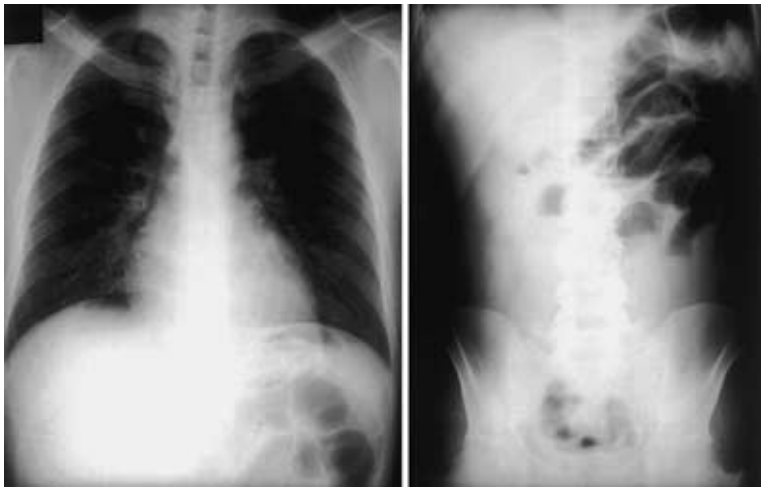

Fig. 2　An operative photo shows a perforated lesion (2cm in diameter) in the cecum.

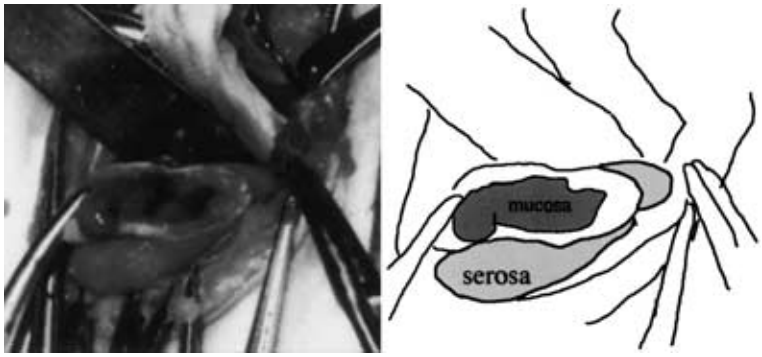

Table 1　Labolatory data on admission

WBC	14,800 /mm^3	GOT	107 IU/l
RBC	434 × 10^4 /mm^3	GPT	170 IU/l
Hb.	13.2 g/dl	AMY	37 IU/l
Ht.	38.1 %	BUN	13.0 mg/dl
Plt	38.3 × 10^4 /mm^3	Creat.	0.62 mg/dl
ESR	67 mm/hr, 112 mm/2hr		

て手術を終了した．

病理組織検査：穿孔性潰瘍病変を２か所に認め，いずれもいわゆる punched out と称される，下掘れ傾向の強い病変で，好中球浸潤の強い非特異的炎症所見であった（**Fig. 3**）．

本例は，術後眼科受診にて網膜ぶどう膜炎を認め，また，HLA-B51が陽性であったことから，主症状の外陰部潰瘍を欠く不全型の，しかも特殊病型として腸管型 Behçet 病と確定診断した．

術後経過は概ね良好で，術後５日で経口経管栄養剤（750kcal）を開始，同12日より５分粥（1,300kcal）を開始，同15日より米飯軟菜（1,700kcal）を開始した．また，ステロイドを使用し，術当日にはヒドロコルチゾン200mg，術後５日までデキサメタゾン2mg を静脈投与し，術後９日よりプレドニン(以下，PSL と略す)20 mg/日を経口投与にて開始．術後20日より PSL 15mg/日およびサラゾピリン(以下，SASP と略す)6g/日を投与した．その後 SASP の副作用と思われる白血球減少（最低2,600/mm^3）を認めたため，術後35日 SASP を中止，術後40日から PSL 10mg/日のみで症状が安定した（**Fig. 4**）．

しかし，さらなる Behçet 病の精査のため術後49日

Fig. 3　Microscopic finding of the ulcers (H. E.×25)：Ulcers perforated through the mucosa into muscularis propria or serosa. Non-specific inflammatory infiltration was seen in the neighborhood the so-called“ punched-out ”ulcers.

他院転院した．同院での検査では消化管に手術の影響と思われる回盲部の変化形を認めるのみで，ぶどう膜炎も消失し，口腔内アフタや皮疹も治癒したとの報告を得ている．

考　察

Behçet 病は，1937年トルコのイスタンブール大学皮膚科教授 Behçet により提唱された疾患である[2]．これは口腔内アフタ，皮膚症状，眼症状，外陰部潰瘍を主症状とする症候群であり，慢性遷延性に経過する全身性疾患である．それゆえ，多臓器侵襲をともない，臓器や病像の主景となる症状により腸管型，血管型，神経型などと呼ばれることがある．

自験例は咽頭痛にはじまるアフタをともなう咽頭・扁桃腺炎，皮膚症状として毛嚢炎様皮疹，眼症状としてぶどう膜炎を認めていた．外陰部の潰瘍は全経過中認めていない．以上より３主症状を認め，副症状として大腸潰瘍を認めており，その診断基準[3]から不全型 Behçet 病と診断した．参考所見として HLA-B51が陽性であった．また，自験例のように回盲部腸管の病変に基づく消化器症状を主体とする場合，腸管型 Behçet 病という特殊病型[3]に分類することもできる．

腸管型 Behçet 病の罹患部位では，馬場[4]，寺田ら[5]によれば小腸型がそれぞれ37.4%，45.3%と最も多く，次いで小腸・結腸型35.9%，33.3%，結腸型22.9%，21.3%の順である．また，潰瘍病変の存在する部位で小腸・結腸型もしくは小腸型は多発性で単発型はほとんどが結腸型である．自験例は結腸に２か所の穿孔部を認めており，馬場[4]の２例と山中ら[6]の１例にみられるように比較的まれな症例と考えられた．

治療については，厚生省研究班治療の手引き[3]によれば，外科的治療を必要とするのは，穿孔・腸瘻などとされており，内科的治療は，急性期にはステロイドのミニパルス療法，慢性期には SASP の内服とされている．

さて，本例のような腸管穿孔をともなう腸管型 Behçet 病の場合，手術は Bauhin 弁から1m の回腸を

Fig. 4　Clinical course

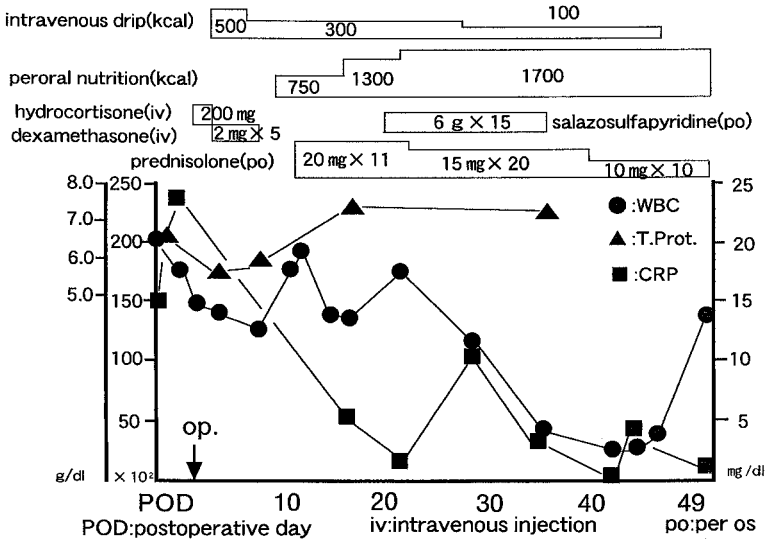

含む右半結腸切除を行い，中心静脈栄養にて管理するのが一般的である．その手術術式や切除範囲の指針となる報告が従来より多数なされてきた．1977年中野[7]は少なくとも回腸末端から口側60cmでの切除を，1978年白鳥ら[8]は，回腸末端から1mの回腸を含んだ右半結腸切除が適当であると強調している．以後，馬場[4]はBauhin弁から50cm以内に病変の80%以上が存在し，主病巣の未切除例がほとんど再発していることを，寺田ら[5]は吻合部より口側回腸に再発が多いことなどを報告している．また，白鳥ら[8]，寺田ら[5]，中房ら[9]によれば回盲部切除よりも右半結腸切除の方が再発は少ないとしている．また，三浦ら[10]も右半結腸切除では再発が少ないことを報告している．したがって，切除範囲はBauhin弁から口側へ1mの回腸を含んだ右半結腸切除が最適であるとされてきた．

これに対し，白鳥ら[8]は1978年の報告のなかで穿孔部閉鎖のみの症例に再燃をみていないことも特筆しており，また，三浦ら[11]は切除範囲を広げても根治性を高めることにはならず，切除は最小限にとどめるべきであると述べている．

腸管型Behçet病の再発率は30～75%と非常に高く，再発までの期間は7日から7年である．寺崎ら[12]の報告例は8年8か月と長期間の緩解を保っている．

本例は無治療で3年を経過しており，定期的な経過観察が必要ではあるが，穿孔部の部位や数・大小にもよるが，穿孔部切除単純縫合閉鎖など最小限にとどめる術式も良策であると考えられた．

本稿の要旨は第50回日本消化器外科学会総会（横浜市）において発表した．

文　献

1）中江公裕：最近のベーチェット病の疫学．日医新報　**3717**：124―126, 1995

2）Behçet H：Über rezidivierende, aphthöse, durch-ein Virus verursachte Geschwüre am Mund, am Auge und an den Genitalien. Dermat Wochsch **105**：1152―1157, 1937

3）水島　裕, 稲葉午朗, 三村康男ほか：ベーチェット病診断・治療の手引き．厚生省特定疾患研昭和61年度研報ベーチェット病調査研究：8―29, 1987

4）馬場正三：腸型Behçet病の臨床．胃と腸　**14**：885―892, 1979

5）寺田紘一, 近藤慶二, 村上　仁ほか：本邦報告例からみた腸型ベーチェット切除75例の臨床．外科　**45**：1421―1429, 1983

6）山中達彦, 岡田和也, 高橋　護ほか：右側結腸に穿孔性多発潰瘍を認めた腸型ベーチェット病疑診の1手術例．日消外会誌　**29**：1926―1930, 1996

7）中野新一：腸管ベーチェットの外科的意義．福島医誌　**27**：87―117, 1987

8）白鳥常男，稲次直樹：本邦における腸型Behçet病手術症例66例の文献的考察．外科治療　**38**：129―139, 1978

9）中房祐司, 宮崎耕治, 中山文夫：腸型ベーチェット病の5例．日消外会誌　**18**：1731―1734, 1985

10）三浦　力，松本好市，石島直人ほか：腸管型Behçet病5例の臨床的検討．日臨外医会誌　**51**：1776―1780, 1990

11）三浦誠司, 根本明久, 四方淳一：大腸ベーチェット病．外科治療　**56**：306―310, 1987

12）寺崎正起，長谷川洋：6個所の穿孔を伴う多発潰瘍を認めた腸管Behçet病の1例．日臨外医会誌　**58**：406―409, 1997

A Case of Intestinal Behçet's Disease Treated only by Simple Closure of Perforated Lesions in the Cecum and the Ascending Colon

Masahiro Hirose, Tomomi Yokota, Atsurou Sugita[1)],
Shinichi Murao[1)] and Kanji Kawachi[2)]
Department of Surgery, Municipal Hospital of Nomura
[1)]Department of Pathology I, Ehime University School of Medicine
[2)]Department of Surgery II, Ehime University School of Medicine

We report a case of intestinal Behçet's disease treated only by simple closure of perforated lesions in the cecum and the ascending colon. A 26-year-old man had suffered from fever and sore throat since February 20, 1995. Four days later he was admitted to our hospital with an oral aphtoid ulcer and skin eruptions at his chest. On the fifth day after admission he suddenly complained of right lower abdominal pain. The next day an emergency operation was carried out under a diagnosis of bowel perforation. There were two perforated lesions in the cecum and the ascending colon. We resected the lesions and closed them by simple suturing. Histologically nonspecific inflammatory infiltrations were noted in the neighborhood of the perforated ulcers, so called“ punched out".This was diagnosed as intestinal Behçet's disease because of the presence of above-detailed clinical findings, iritis and positive HLAB-51. His postoperative recovery was uneventful without hyperalimentation therapy, and he was discharged on the 49th postoperative day. Surgical procedures are absolutely indicated in cases of the intestinal Behçet's disease with perforated lesions. Right hemicolectomy（resection of the ileum more than 1 meter from Bauhin's valve）and a hyperalimentation therapy are usual methods of treatment. However, in our case, only simple closure of the perforated lesions was performed and the patient's recovery was much better than the reported cases with conventional treatments.

Reprint requests：Masahiro Hirose　Department of Surgery, Kousei General Hospital
3-3-28 Minami, Mihara-shi, 723-8686 JAPAN