日消外会誌　32（5）：1227～1230，1999年

症例報告

門脈ガス血症を呈した結腸腸管嚢腫様気腫症の１手術例

屋島総合病院消化器病センター外科[1)]，三豊総合病院外科[2)]，三豊総合病院病理[3)]
宇高　徹総[1)2)]　堀　　堅造[1)]　安藤　隆史[1)]　辻　　和宏[1)]
三谷　英信[1)]　山根　正修[1)]　浜崎　美景[3)]

門脈ガス血症は種々の消化器疾患に併発して出現する比較的まれな病態で，予後の不良の徴候とされている．今回われわれは，門脈ガス血症を呈した結腸腸管嚢腫様気腫症の手術により救命しえた１例を経験したので報告する．

症例は75歳の女性で，突然発症した右下腹痛を主訴に来院した．腹部 CT で肝の左右両葉に肝内門脈に沿って樹枝状陰影に広がる air density area を認めた．また，盲腸，上行結腸，横行結腸の腸管壁内に気腫像を認めた．門脈ガス血症を呈した結腸腸管嚢腫様気腫症と診断した．症状が急速に増悪したため，発症から12時間後に緊急手術を施行した．盲腸から横行結腸まで嚢腫様気腫性変化を認め，右半結腸切除術，回腸瘻および横行結腸瘻を造設した．術後経過良好にて，回腸瘻，横行結腸瘻閉鎖術および回腸横行結腸吻合術を施行し，初回手術後より79回目に軽快退院した．

Key words：　pneumatosis coli, hepatic portal venous gas

緒　　言

門脈ガス血症は，1955年に Wolfe ら[1)]が腸管壊死を伴う６例の新生児症例に，肝領域の線状ガス陰影が認められたことを報告したのが最初で，成人例の初回報告は1960年の Susman ら[2)]による．門脈ガス血症はそれ自体が独立した疾患でなく，腸管壊死を伴うなどの重篤な疾患の際に認められる比較的まれな病態で，予後の不良の徴候とされている．

今回，われわれは門脈ガス血症を呈した結腸腸管嚢腫様気腫症の手術により救命しえた１例を経験したので若干の文献的考察を加えて報告する．

症　　例

症例：75歳，女性

主訴：右下腹痛

既往歴：糖尿病，高血圧，45歳時に急性虫垂炎にて手術をうけた．

家族歴：特記すべきことなし．

現病歴：1998年２月12日午前６時頃，突然右下腹痛が出現し近医を受診した．しだいに腹痛が増強してきたため，午後１時当科に紹介され入院となった．

入院時現症：身長133cm，体重31kg，血圧195/95 mmHg，脈拍98/分・整，体温38.3℃，顔貌は苦悶状，蒼白だが，意識は清明．腹部は軽度膨隆し右下腹部に圧痛を認めた．腸雑音は減弱し肝，脾は触知しなかった．

入院時検査所見：貧血を認めず，白血球数は15,010 /mm^{3}と増多し，C-reactive protein（CRP）も1.8mg/dl と上昇していた．肝機能，腎機能に異常を認めなかった．

腹部単純 X 線検査：盲腸，上行結腸，横行結腸の腸管壁に沿って多数の蜂巣状透亮像を認めた（**Fig. 1**）．

腹部 computed tomography（以下，CT）検査：肝の左右両葉に肝内門脈に沿って樹枝状陰影に広がる air density area を認めた（**Fig. 2a**）．また，盲腸，上行結腸，横行結腸の腸管壁内に気腫像を認めた（**Fig. 2b**）．

上腸間膜動脈造影 X 線検査：上腸間膜動脈の起始部から結腸辺縁動脈まで正常に造影された．

上腸間膜動脈造影 X 線検査後より腹部症状が増強してきたため，結腸腸管嚢腫様気腫症による急性腸管壊死を疑い，発症から12時間後に緊急手術を施行した．

手術所見：中下腹部正中切開にて開腹した．ダグラス窩に膿性の腹水を少量認めた（培養にて菌体を認めず）．盲腸から横行結腸までが暗赤色に変色しており，特に盲腸，上行結腸の変色が強かった．また，盲腸から横行結腸まで嚢腫様気腫性変化を認め，特に盲腸，上行結腸の気腫性変化が強かった．気腫性変化が盲腸，上行結腸より起こり横行結腸に波及していったものと

＜1998年12月９日受理＞別刷請求先：宇高　徹総
〒769-1695　香川県三豊郡豊浜町姫浜708　三豊総合病院外科

Fig. 1　Abdominal X-ray showed a honey-comb shadow in the wall of the caecum, ascending colon and transverse colon.

Fig. 2　(a) Abdominal CT showed dilated peripheral distribution of air in the hepatic portal vein. (b) Abdominal CT showed emphysema in the wall of the caecum, ascending colon and transverse colon.

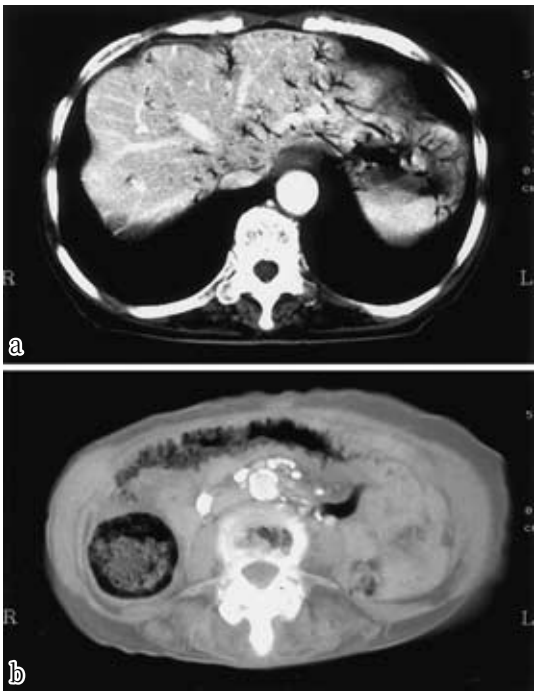

考えられた．気腫性変化を起こした腸管壁の浮腫と肥厚が高度で炎症性変化が強く，腸管の viability に問題があると判断し，右半結腸切除術，回腸瘻および横行結腸瘻を造設した．

摘出標本所見：結腸の粘膜面は，暗黄色に変色しており，粘膜下腫瘍様の隆起性病変が粘膜皺襞に沿って集簇的に配列・散在していた．これらの隆起は大小の気泡の集簇により構成されておりスポンジ様に触知した（**Fig. 3**）．

病理組織所見：大小多数の嚢胞が，主として粘膜層にあり，ときに粘膜下浅層に認められた（**Fig. 4a**）．粘膜は著明な虚血性変化と炎症を伴い壊死傾向にあった（**Fig. 4b**）．

以上より，門脈ガス血症を呈した結腸腸管嚢腫様気腫症と診断した．

術後経過：術後経過良好にて，3月13日回腸瘻，横行結腸瘻閉鎖術および回腸横行結腸吻合術を施行し，初回手術後より79日目に軽快退院した．

考　察

門脈ガス血症は比較的まれであるが，欧米では150例以上の報告があり，本邦でも近年報告例が増加し東田ら[3]によると56例の報告がある．予後不良の徴候とされ，Liebman ら[4]によればその死亡率は75%におよび，Bloom ら[5]は虚血により腸管壊死をきたした場合に限れば90%をこえると報告している．

本症の発生機序はいまだ明らかではないが，1)腸管の壊死，炎症，潰瘍などによる粘膜の損傷，2)イレウスや，注腸造影検査，内視鏡検査での空気注入などによる腸管内圧の上昇，3)ガス産生菌の門脈内移行，の3点が原因としてあげられている[6]．自験例は原因は不明であるが，結腸の壊死により腸管嚢腫様気腫症をきたし，上腸間膜静脈を経由して門脈ガス血症を呈したと考えられる．自験例のごとく腸管嚢腫様気腫症により門脈ガス血症を呈したのは，本邦報告例では自験例を含めて12例であった．腸管嚢腫様気腫症の診断手段としては，6例が単純X線，5例が切除標本，1例がCTにより診断され，全例腸管壊死を伴っており，予後

Fig. 3　The resected specimen showed a number of soft polypoid lesions in the mucosa of the caecum, ascending colon and transverse colon.

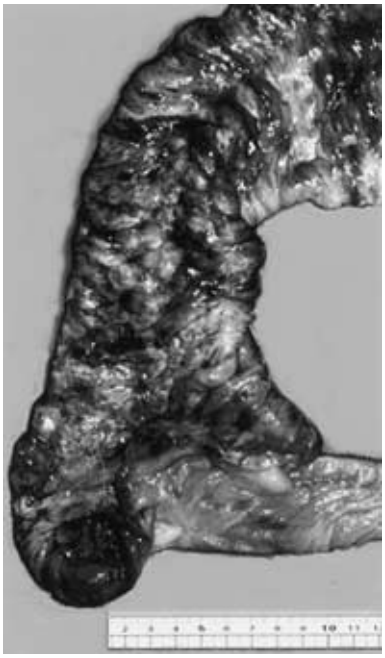

としては12例中５例（41.7%）が死亡していた．

腸管嚢腫様気腫症の本態は，腸管壁内に発生した含気性嚢腫であり，一般的には漿膜下に多く，粘膜下がそれに次ぎ多いとされている[7]．自験例では粘膜層が主病巣であった．

病因としては (1) 細菌説：腸管壁にガスを生成する弱毒性の非病原性細菌が進入して起こる[8]，(2) 機械説：幽門狭窄，虫垂炎，潰瘍性大腸炎により腸管内圧亢進をきたして腸管内ガスが粘膜の微細な損傷部ないし潰瘍辺縁より腸管内に進入して起こる[9]，(3) 慢性肺疾患説：喘息，慢性気管支炎を合併し破れた肺胞より漏れた空気が縦隔気腫となり，後腹膜腔を通って血管壁に沿って腸管壁に進入する[10]，(4) 化学説：トリクロールエチレンに慢性的に暴露されているものに多発するという報告があり，気腫内にトリクロールエチレンを検出している[11]，などがある．自験例では，膿性の腹水および糞便の培養にて起炎菌を証明できず原因は不明であるが，腸管壁の粘膜層に沿ってガスが盲腸，上行結腸から横行結腸に向かって広がったと考えられる．

腸管嚢腫様気腫症の治療としては，通過障害，壊死，

Fig. 4　(a) Macroscopic findings of the resected specimen showed various sizes of air-cysts in the mucosal layer of the colon. Hematoxylin-eosin staining (×40). (b) The mucosal layer showed tendency to necrosis with ischemic change and inflammation. Hematoxylin-eosin staining (×100).

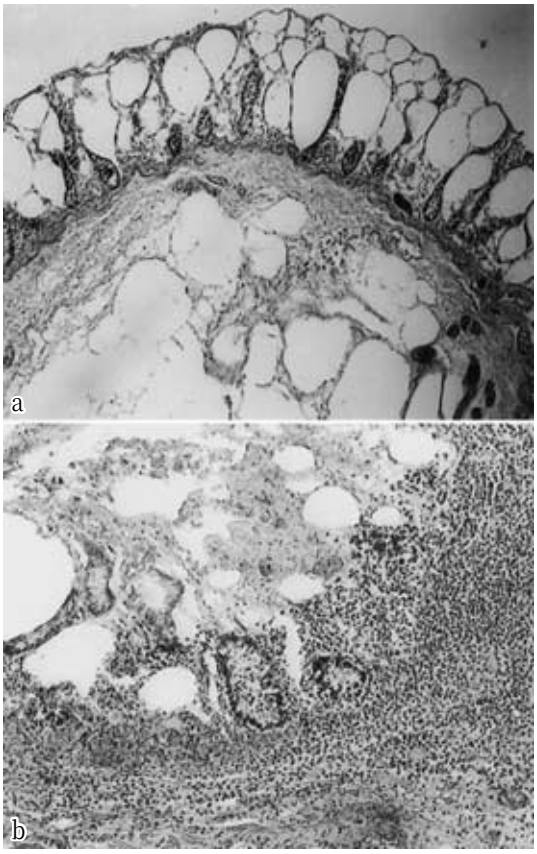

出血などの合併症がないかぎりは，外科的処置は必要ないと言われ，高圧酸素療法の有効性も多く報告されている[7)12)13)]．しかし，自験例のように門脈ガス血症を呈するほどの結腸壁に広範囲に多量のガス像を認め，さらに症状が急速に増悪したことより緊急開腹術を行ったことは止むをえないと考えている．また，切除標本の病理組織検査で，粘膜の虚血性変化および壊死が認められたため，手術の必要性が裏付けられた．手術の際，自験例のごとく腸管嚢腫様気腫症が広範囲に進行していたため腸管吻合が危険と判断し，回腸瘻および横行結腸瘻を造設して２期分割手術としたのは，腸管切除し吻合した症例で再発したとの報告[14]があるため，適切な手術法であったと考えられる．

自験例のごとく腸管嚢腫様気腫症により門脈内ガス血症をきたした症例では，血液検査所見，理学的所見，画像（特に腹部CT）所見により原疾患の迅速な診断と治療を行うことに加え，敗血症に対する集学的な治療が必要である．

文　献

1）Wolfe JN, Evans WA：Gas in the portal veins of the liver in infants：A roentgenographic demonstration with postmortem anatomical correlation. Am J Roentgenol Radium Ther Nucl Med **74**：486―489, 1955
2）Susman N, Senturia HR：Gas embolization of the portal venous system. Am J Roentgenol Radium Ther Nucl Med **83**：847―850, 1960
3）東田　武, 西田智樹, 若狭基見ほか：門脈ガス血症の2例．日救急医会誌　**7**：297―301, 1996
4）Liebman PR, Patten MT, Manny J et al：Hepatic portal venous gas in adults：Etiology, pathophysiology and clinical significance. Ann Surg **187**：281―287, 1987
5）Bloom RA, Lebensart PD, Levy P et al：Survival after ultrasonographic demonstration of portal venous gas due to mesenteric artery occlusion. Postgrad Med J **66**：137―139, 1990
6）菅原俊道, 岡田伸之, 鈴木　克ほか：門脈ガス血症を伴った急性上腸間膜動脈閉塞症の1救命例．日消外会誌　**31**：955―959, 1998
7）坂下　武, 舛井秀宣, 金　正文ほか：酸素吸入療法により治癒した大腸嚢胞様気腫の1例．日本大腸肛門病会誌　**45**：69―74, 1992
8）Gillon J, Tadesse K, Logan RFA et al：Breath hydrogen in pneumatosis cystoides intestinalis. Gut **20**：1008―1011, 1979
9）Meyers MA, Ghahremani GG, Clements JL Jr et al：Pneumatosis intestinalis. Gastrointest Radiol **2**：91―105, 1977
10）Keyting WS, McCarver RR, Kovarik JL et al：Pneumatosis intestinalis：A new concept. Radiology **76**：733―741, 1961
11）山口孝太郎，白井　忠，上野一也ほか：Trichloroethylene使用の職業歴を有する大腸腸管嚢腫様気腫の2例．信州医誌　**32**：579―587, 1984
12）上田順彦, 小西一朗, 吉光　裕ほか：在宅酸素療法が奏効した再発大腸嚢腫様気腫の1例．日臨外医会誌　**57**：1170―1173, 1996
13）吉田泰憲, 岡村　健, 安川浩文ほか：高圧酸素療法が奏効した大腸嚢胞様気腫症の1例．日臨外医会誌　**52**：2141―2144, 1991
14）大西和彦, 淵本定儀, 米花孝文ほか：術後吻合部に発生を繰り返した腸壁嚢状気腫の1例―および本邦報告例の統計的観察―．日消外会誌　**17**：1615―1618, 1984

A Case of Pneumatosis Coli with Hepatic Portal Venous Gas

Tetsunobu Udaka[1)2)], Kenzo Hori[1)], Takashi Andou[1)], Kazuhiro Tsuji[1)],
Hidenobu Mitani[1)], Masaomi Yamane[1)] and Mikage Hamazaki[3)]
[1)]Department of Surgery, Gastroenterological Center, Yashima General Hospital
[2)]Department of Surgery, Mitoyo General Hospital
[3)]Department of Pathology, Mitoyo General Hospital

Hepatic portal venous gas occurs in a variety of digestive diseases, and demonstrates a poor prognosis. A successfully treated case of pneumatosis coli with hepatic portal venous gas is reported. A 75-year-old woman was admitted to our hospital complaining of a sudden onset of abdominal pain. Abdominal CT showed dilated peripheral distribution of air in the hepatic portal vein and emphysema in the wall of the caecum, ascending colon and transverse colon. We made a diagnosis of pneumatosis coli with hepatic portal venous gas. Due to an increase in abdominal pain, an emergent laparotomy was performed 12 hours after onset. Pneumotosis was detected in the wall of the caecum, ascending colon and transverse colon. Right hemicolectomy with ileostomy and transverse colostomy were performed. After an uneventful recovery from surgery, closure of the ileostomy and transverse colostomy was performed with side-to-side, ileo-transverse colostomy. The postoperative course was uneventful and the patient was discharged on the 79th day after initial surgery.

Reprint requests：Tetsunobu Udaka　Department of Surgery, Mitoyo General Hospital
708 Himehama, Toyohama-cho, Mitoyo-gun, Kagawa, 769-1695 JAPAN