日消外会誌　32（5）：1231～1234，1999年

臨床経験

肝鎌状動脈を認めた3例

名古屋第一赤十字病院外科
江畑　智希　　宮田　完志　　服部　龍夫　　小林陽一郎
加藤　　真　　米山　文彦　　竹内　英司

肝鎌状動脈を認めた3例を経験したので報告する．頻度は腹部血管造影156例のうち1.9%であった．肝動注化学療法を施行する際は本動脈の処理を行うべきである．

症例1：乳癌肝転移にて施行した血管造影で左肝動脈より分岐する肝鎌状動脈を認めた．肝動脈CTで内側枝・外側前枝の分岐部から腹側に向かい，その後腹直筋直下を臍方向に走行する肝鎌状動脈が描出された．

症例2：小腸平滑筋肉腫の肝転移にて施行した血管造影で中肝動脈から臍方向に走行する肝鎌状動脈を認めた．選択的造影では深下腹壁動脈との吻合が描出された．肝動注化学療法の前に塞栓術を施行した．

症例3：胆嚢癌の診断で施行した血管造影で肝鎌状動脈が描出されたため，手術時に肝鎌状間膜，肝円索を採取した．病理組織学的に外膜が肥厚した径1mmの動脈を認めた．

Key words： hepatic falciform artery, round ligament

はじめに

悪性肝腫瘍に対する経動脈性治療の進歩と普及に伴い種々の合併症が経験されるようになった[1]．まれな合併症である臍上部皮膚または皮下脂肪織の炎症は，肝鎌状動脈（hepatic falciform artery；以下，HFAと略記）への薬剤流入がその原因であるが，今だ報告例も少なくHFAの詳細は不明である[2)～4)]．我々は血管造影施行中にHFAを3症例で経験し，Angio-CT，選択的血管造影，切除標本と異なった3種類の方法でHFAの解明を試みたので報告する．

症　例

症例1：69歳，女性

乳癌手術後10年を経て腫瘍マーカーの上昇とともに多発肝腫瘍が発見された．血管造影では左肝動脈の内側区域枝（以下，A4と略記）と外側前枝（以下，A3と略記）の分岐部から右尾側に向った後左尾側に「く」の字状に向い走行するHFAを認めた（**Fig. 1**）．詳細を得るために施行したAngio-CTでは，A4とA3の分岐部より腹側に向うHFAが認められ，肝円索左側に接して腹側に至り，肝円索右側の位置を保ったまま腹直筋後面の脂肪織内を尾側に走行していた．なお，右腹直筋は造影されなかった（**Fig. 2**）．

症例2：43歳，男性

小腸平滑筋肉腫穿孔にて施行した緊急手術の1年後，多発肝腫瘍を認めた．血管造影では中肝動脈（mid-

Fig. 1　Angiogram of the case 1 shows the HFA（arrow）from the medial branch of the left hepatic artery.

＜1999年1月27日受理＞別刷請求先：江畑　智希
〒453-8511　名古屋市中村区道下町3―35　名古屋第一赤十字病院外科

Fig. 2　A：CT arteriography reveals HFA originating from the ramification of the medial and lateroanterior branch of the left hepatic artery.（black arrow indicates HFA）
B：The caudal slice shows the HFA（white arrow）running just under the rectus abdominis muscle.

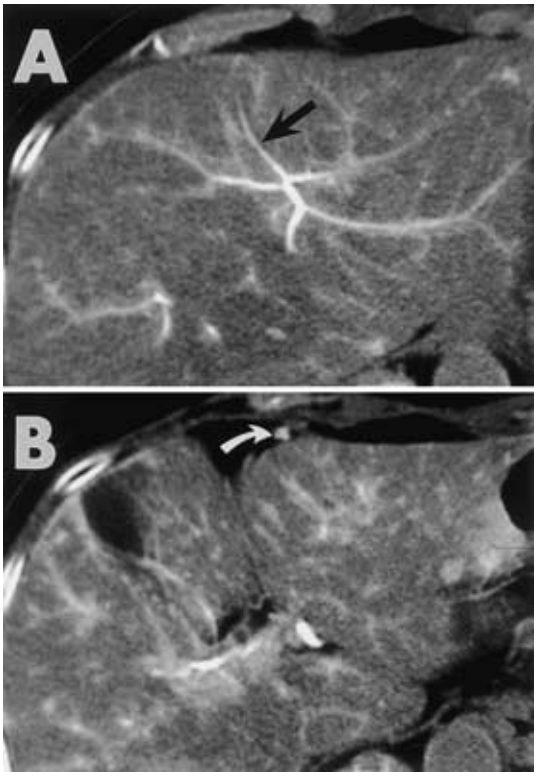

dle hepatic artery；以下，MHA と略記）より内尾側に走行する HFA を認めた（**Fig. 3**）．選択的造影で起始部は MHA の上・下枝の分岐部と判明し，「く」の字状に走行後左尾側に向かい右深下腹壁動脈との吻合が明瞭に描出された（**Fig. 4**）．本症例は肝動注化学療法の予定であったので，血流改変術の一環として HFA の塞栓術を施行した．

症例 3：62歳，女性

胆嚢癌の診断で紹介入院となった．血管造影で MHA から左尾側に向う HFA を認めた（**Fig. 5**）．選択的造影で起始部は MHA の中枢側と判明した．その走行は一旦外側に向いその後内側に向う“く”の字状であった（**Fig. 6**）．開腹手術時に肝鎌状間膜，肝円索を採取した．病理組織学的に肝鎌状間膜内に外膜が肥厚した径1mm の動脈を認めた（**Fig. 7**）．

Fig. 3　Angiogram of the case 2 discloses the HFA（arrow）from the middle hepatic artery.

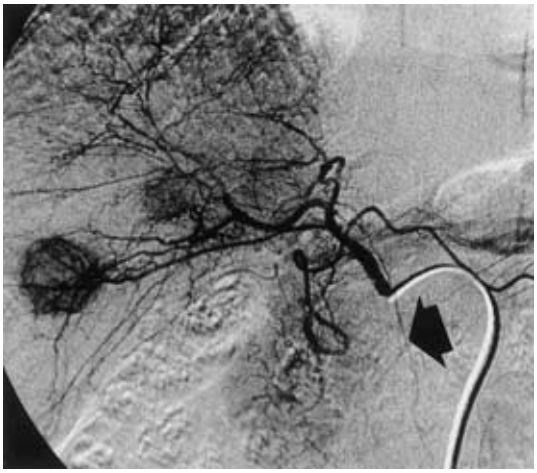

Fig. 4　Selective angiogram demonstrates a communication between the HFA and the deep epigastric artery（arrow head）.

考　察

肝鎌状間膜および肝円索は肝臓と前腹壁を結ぶ膜状構造物である．Michels[5]は解剖によりこれを介した内胸動脈末梢と肝動脈の吻合が67％に存在し，肝動脈閉塞時には側副血行路として機能すると述べた．その図譜では肝左葉腹側面と上腹壁の間の直線的な吻合が図示されただけで，それ以上の詳細は不明であった．

今回，我々が報告する HFA は中または左肝動脈か

Fig. 5　Angiogram of the case 3 visualizes the HFA (arrow head).

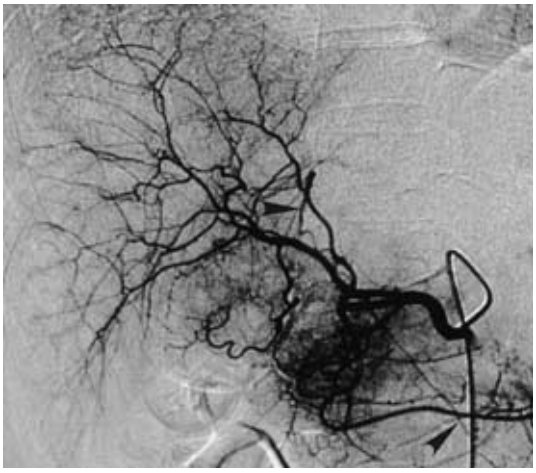

Fig. 6　Selective angiogram reveals the ramification and course of the HFA.

ら分岐し腹側に向った後，方向を変え腹壁下を臍に向い走行する動脈である[2]．1985年に Williams が肝動注化学療法後に臍上部皮下の発赤を来した３例から，その原因が HFA への薬剤流入であることを血管造影にて示し，HFA の臨床的意義を明らかにした[2]．しかし，

Fig. 7　Microscopic findings. An artery, 1mm in diameter with thick adventitia was found. (H.E. stain, ×40)

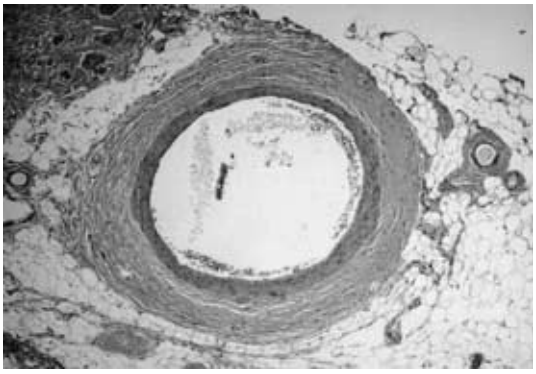

HFA は細いため遅い相での詳細な検討が必要な上に胆嚢動脈，大網動脈と混同しやすく[2]，また HFA に薬剤を流入させても必ずしも症状が出現するわけではない[6]．このため血管造影で HFA に気付かないことが多いといわれている[2]．近年になって合併症発生の報告とともに[3)4)]，その頻度を中心とした検討がなされつつある[6)～8)]．

自験３例の HFA の起始部をみると，A3A4の分岐部が１例，MHA が上枝，下枝に分かれる直前が２例であった．画像の明らかな他の報告８例でも A4または MHA からの分岐であった[1)～3)7)9)10)]．以上より HFA は A4起始部近傍から分岐すると考えられた．

自験３例とも HFA の最初は「く」の字状走行を示した．症例１の CT 像では A3A4分岐部から肝円索の左側に接して腹壁直下に至る HFA が明瞭に描出され，さらに肝円索に沿った尾側への走行が示された．臍部グリソン鞘内で分岐し肝円索に沿って腹側に至る過程がやや右に向かい，腹壁直下の走行は左に向かう．この走行が HFA の最初に示す「く」の字状カーブとして血管造影で認められる．この所見に注目すれば，左肝動脈，内側枝，右肝動脈，右後上枝と重なり合う中でも HFA 発見・同定の目安になると考えられた．

症例３の切除標本の検討から HFA は肝鎌状間膜の脂肪内に存在した．また，症例２で認めたように小枝を出しつつ走行し深下腹壁動脈との吻合が存在した．HFA は肝鎌状間膜内で深下腹壁動脈との細かな network を形成しながら存在し，これが Michels の図示した吻合枝に相当すると考えられた．この network は必ずしも血管造影で描出されるとは限らないが，血管造

影で描出される程度に太く長いnetworkを特にHFAと呼ぶと考えれば理解しやすいと思われた．

HFAの頻度は従来2%程度といわれていた[2]．近年の報告では2.6%（3/115），16%（32/200）と描出率は向上している[6)7)]．総肝動脈造影で14.3%に認めたが，選択的造影では42.9%になったという報告もある[8]．左または中肝動脈造影を行なえば細いHFAにも造影剤が流入し，さらに他の動脈枝との重複を避けえるため描出率は向上すると考えられた．我々の腹部血管造影連続156例の検討では3例（1.9%）に認めた．この成績は腹腔動脈造影を中心とした検討のため従来と同様の成績となったのかもしれない．いずれにしても，HFAはかなり高い頻度で存在する点に留意すべきである．

肝動注予定患者に対しては症例2で我々が施行したような選択的HFA塞栓術を必要に応じて行うべきであろう．また症例3の如く開腹時には肝鎌状間膜と肝円索の結紮切離を行うことが血流改変術の一手技として必須になるであろうと予想される．

文　献

1）高安賢一：TAEの副作用・合併症とその対策．協和企画，東京，1996, p7―27

2）Williams DM, Cho KJ, Ziessman HA et al：Hepatic falciform artery：anatomy, angiographic appearance and clinical significance．Radiology **156**：339―340, 1985

3）小池和彦, 伊坪真理子, 原　正樹ほか：肝細胞癌に対するchemolipiodolization後に上腹部皮下壊死に陥った1例．肝臓　**37**：36―41, 1996

4）法正恵子，富江靖史，汐田剛史ほか：Hepatic falciform arteryの発達が原因でTACE施行後に腹壁脂肪壊死を来した肝細胞癌の1例．肝臓　**36**：94, 1995

5）Michels NA：Blood supply and anatomy of the upper abdominal organ. Lippincott, Philadelphia, 1955, p317

6）宜保昌樹, 鬼塚英雄, 林　隆元：血管造影における肝鎌状靭帯動脈の検討と経カテーテル治療に関する意義．IVR会誌　**11**：546―547, 1996

7）池田　純, 槙殿　敦, 吉本喜一郎ほか：肝鎌状動脈の3例とその臨床的意義．広島医　**42**：494―496, 1989

8）小野尚文，梶原雅彦，板野　哲ほか：DSAによる肝鎌状動脈の描出率の検討．IVR会誌　**12**：286, 1997

9）Ueno K, Miyazono N, Inoue H et al：Embolization of the hepatic falciform artery to prevent supraumbilical skin rash during transcatheter arterial chemoembolization for hepatocellular carcinoma. Cardiovasc Intervent Radiol **18**：183―185, 1995

10）森田　穣, 斎藤博哉, 奥芝俊一ほか：肝鎌状靭帯原発平滑筋肉腫の1例．臨放線　**32**：1613―1616, 1987

Hepatic Falciform Artery：Report of 3 Cases

Tomoki Ebata, Kanji Miyata, Tatsuo Hattori, Youichiro Kobayashi,
Makoto Kato, Fumihiko Yoneyama and Eiji Takeuchi
Department of Surgery, Japanese Red Cross Nagoya First Hospital

We report three cases with diagnoses of hepatic falciform arteries（HFA）. Based on 156 celiac angiograms, the incidence of the HFA was 1.9%. If possible, the HFA should be occluded before intraarterial infusion therapy. Case 1. Angiogram performed because of hepatic metastasis from breast cancer demonstrated the HFA arising from the left hepatic artery. CT arteriography further revealed that the HFA ran just under the rectus abdominis muscle toward the umbilicus after originating from the ramus of the medial and the lateroanterior branches. Case 2. Angiogram performed because of hepatic metastasis from small intestinal leiomyosarcoma showed the HFA following a caudal course from the middle hepatic artery. Selective angiogram visualized a communication to the deep epigastric artery. The HFA was occluded before intraarterial chemotherapy infusion. Case 3. Angiogram performed because of gallbladder cancer revealed the HFA arising from the middle hepatic artery. The falciform ligament and round ligament were removed. Histopathological examination revealed an artery, 1mm in diameter, with thick adventitia.

Reprint requests：Tomoki Ebata　Department of Surgery, Japanese Red Cross Nagoya First Hospital