日消外会誌　32（5）：1235～1239，1999年

臨床経験

血管内コイルをマーカーとして腹腔鏡補助下に切除しえた空腸動静脈奇形の１例

川崎市立井田病院外科
山本　貴章　　河地　茂行　　川原　英之　　濱谷　昌弘
櫻井　孝志　　井上　　聡　　高山　　伸　　原　　正

症例は65歳の女性，肝硬変で外来通院中に繰り返すタール便のため入院となり，上下部消化管を精査したが出血源不明のため，腹部血管造影を施行した．空腸動脈末梢に動脈相早期から静脈相後期まで造影される拡張した静脈が確認され，空腸の動静脈奇形と診断した．病巣が小さく局在診断が困難と予想されたため術前に選択的血管造影で病巣近傍の動脈内にマイクロコイルを留置した．手術は腹腔鏡下に開始し，透視下にコイルを確認して血管の支配領域に従って空腸を腹腔外に誘導し約33cm切除した．摘出標本では暗褐色の粘膜が帯状に約5cm にわたり存在し，組織学的には粘膜下層を中心に脈管の拡張が認められた．術後経過は良好で第11病日に退院し，術後１年以上経過した現在まで再出血を認めていない.「マイクロコイル留置後の腹腔鏡下手術」は消化管動静脈奇形の治療法として有力な選択枝のひとつになりえると考えられた．

Key words： intestinal arteriovenous malformation, marking coil inserted with angiography, laparoscopic surgery with fluoroscopy

はじめに

小腸の動静脈奇形（arteriovenous malformation：以下，AVM と略記）は原因不明の消化管出血を検索して初めて発見されることの多いまれな疾患である．今回，われわれは血管造影で空腸の動静脈奇形と診断し，術前に留置した血管内マイクロコイルをマーカーとして腹腔鏡補助下に病変を切除しえた症例を経験したので報告する．

症　　例

患者：65歳，女性

主訴：タール便，貧血

既往歴：52歳からＣ型肝炎および肝硬変で経過観察中．56歳，クモ膜下出血で手術．

家族歴：特記すべきことなし．

現病歴：平成９年２月にタール便および貧血（Hb 4.1g/dl）にて入院した．上下部消化管を精査するも出血源を同定できず，輸血にて貧血を改善した後，外来にて経過観察していた．しかし６月始めより再びタール便が出現し，貧血（Hb 7.1g/dl）が認められたため入院となった．

入院時現症：身長151.3cm，体重66.6kg，血圧134/70 mmHg，脈拍60/min．意識清明，栄養良好，眼瞼結膜に貧血を認めたが，眼球結膜に黄染はなかった．腹部は平坦，軟で肝，脾の腫大もなかった．

入院時検査所見：著明な貧血（Hb 7.1g/dl），若干の血小板の減少（8.9×10^4/ml），プロトロンビン時間の延長（68％：正常値77～120％）とヘパプラスチンテストの低値（57.7％：正常値80～120％）を認めたが，その他は特に異常値を認めなかった．

消化管精査：上下部消化管造影，小腸造影，上下部消化管内視鏡，出血シンチを施行するも出血源は同定できなかった．

血管造影：上腸間膜動脈造影にて第３空腸動脈枝の末梢に動脈相早期から静脈相後期まで造影される拡張した静脈が確認され，空腸の動静脈奇形と診断した（**Fig. 1**）．

術前処置：病巣が小さく術中の局在診断が困難であると予想されたため手術当日に２回目の血管造影を施行し，病巣近傍の動脈内にマイクロコイルを留置した．この時の造影では第３空腸動脈は右側に大きく移動しており，前回認められた拡張血管は明らかではなかっ

＜1999年１月27日受理＞別刷請求先：山本　貴章
〒211-0035　川崎市中原区井田2―27―1　川崎市立井田病院外科

Fig. 1　Superior mesenteric arteriogram demonstrated a dilated draining vein（arrow）from early arterial phase（a）to late venous phase（b）in the area feeded by the third jejunal artery.

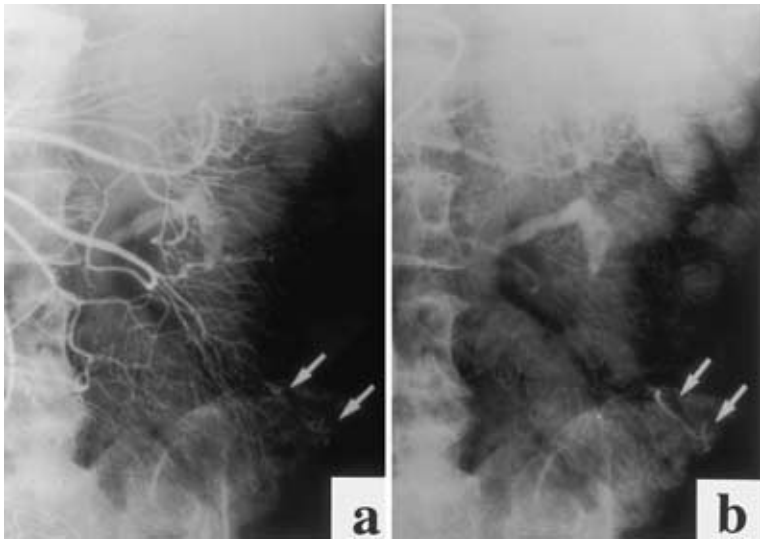

Fig. 2　Before the operation, the 2nd angiography was performed but the AVM was not demonstrated by the selective angiogram of the 3rd jejunal artery（a）. According to the 1st angiogram, the microcoil（arrow）was placed within the artery near the AVM lesion as a marker in order to identify the lesion during operation. (b).

た．前回の血管造影所見から病変部位は第３空腸動脈の第２分枝末梢と判断し，カテーテルを第２分枝まですすめ，超選択的にマイクロコイルを留置した（**Fig. 2**）．

手術：腹腔鏡下に空腸を検索したが漿膜面からは病巣を確認できなかった．術中透視にてコイルの位置を確認し（**Fig. 3**），コイル留置部血管の支配領域である空腸を腹腔外に引き出し約33cm 扇状に切除した．コイルの位置の同定は比較的容易であり手術時間も２時間32分で終了した．

Fig. 3　The AVM lesion was not found out laparoscopically (a). We identified the coil (arrow) through the fluoroscope and decided the lesion to be resected (b).

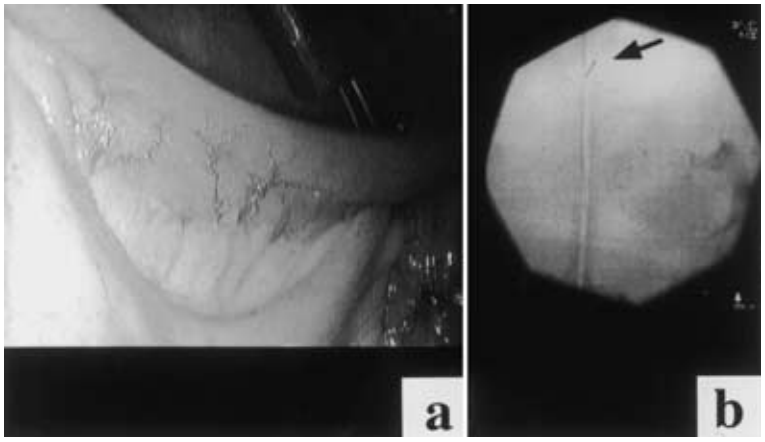

Fig. 4　Gross observation of the resected specimen showed the circular brownish discolored area (arrow) mesuring 5 cm in length.

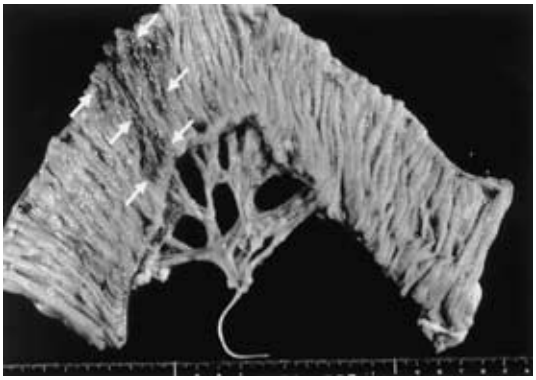

切除標本：摘出標本では粘膜面に暗褐色の不整な変色域が全周性約5cmにわたり存在したが潰瘍や露出血管は認めなかった（**Fig. 4**）.

組織学的検索：組織学的には病変部粘膜下層を中心に小血管の拡張・増生が認められた．強拡大では内膜の肥厚が著明な小静脈がみられ，さらにその枝が粘膜筋板を貫通している像が認められた（**Fig. 5**）.

術後経過は良好で第11病日に退院し，術後１年以上経過した現在に至るまで再出血を認めていない.

考　察

消化管動静脈奇形（以下，AVM）は1956年のRutterら[1]の報告に始まり1960年にはMargulisら[2]がAVMを血管造影上明らかにした．1971年にはAlfidiら[3]が選択的血管造影上の所見で1．拡張した栄養動脈, 2．小血管の集簇, 3．早期静脈還流, 4．出血時の血管外漏出像，として４項目の特徴を提唱した．自験例ではその中の早期静脈環流を認めた．さらに1976年にはMooreら[4]が臨床的に３型に分類して報告しており，I型は後天的に右側結腸に好発する孤立性の微小病変で55歳以上で発症するもの，II型は先天的に小腸に好発する粗大病変で50歳以前に発症するもの，III型は遺伝性出血性末梢血管拡張症（Rendu-Osler-Weber症候群）に属するものである．自験例はMooreの分類ではI型の後天性にあたると考えられた.

診断法としては血管造影が報告の大半を占めている[5)~7)]．一方，治療法は選択的動脈塞栓術による良好な成績も報告されているが[8)9)]，穿孔・梗塞などの合併症の報告もあり[10)11)]現段階では病巣切除が第１に選択されるべき治療法であると考えられる．しかし切除に際して重要な要素となるAVMの大きさにはかなりのばらつきがあり，肉眼的に明らかなAVMの報告[6)12)13)]もあるが多くは数mm以下の大きさで[14)15)]術中に漿膜面から病変を確認できない可能性も高い[5)16)17)]．そのためこれまでにもtranslumination法[18)]，術中内視鏡[9)]，術中血管造影[2)3)17)]などの部位同定法が報告されてきた．なかでも術前の選択的血管造影によってマイクロコイルを留置する方法は病変の局在診断にきわめて有効であり[19)20)]，自験例においては腹腔鏡下に透視を併用し部位を同定できることが証明された．病変が小さければ小さいほどマーキングが重要になるが，その一方で小病変の描出は自験例のごとく不安定であ

Fig. 5　Histopathological findings of the resected specimen showed the dilated vessels mainly in the submucosal layer（a：HE stain　×50）. A small vein with thickened entima was seen and its branch penetrated the lamina muscularis mucosae（b：Mallory-Azan stain　×180）.

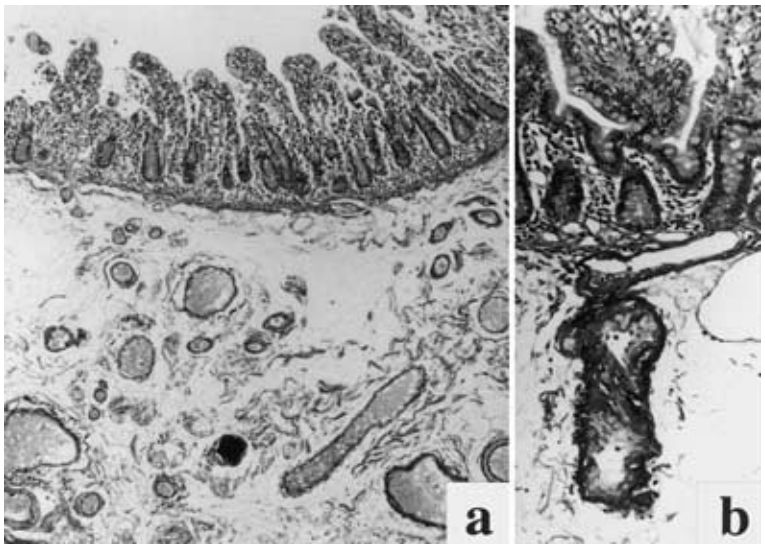

り，血管造影およびコイル留置のタイミングは検討の余地があると考えられた．

今回は腹腔鏡補助下に病変切除を施行することができた．郭清の精度などが問題となる悪性疾患とは異なり良性疾患であるAVMは病変部位さえ同定できれば病変切除は比較的容易であり，小開腹のみで病変部小腸の切除再建が可能であることから「選択的血管造影によるマイクロコイル留置後の腹腔鏡（補助）下手術」は消化管動静脈奇形の治療法として今後有力な選択枝のひとつになり得ると考えられた．

本論文の要旨は1998年２月第51回日本消化器外科学会総会（東京）にて発表した．

稿を終えるにあたり，診断・治療にあたり御協力いただいた当院内科の関田恒次郎部長，放射線科の瀧　康紀医長，病理所見を御教授賜った当院病理の杉浦　仁部長に深謝いたします．

文　献

1）Rutter AG：Submucous telangiectasis of the colon. Lancet **2**：1077―1079, 1956
2）Margulis AR, Heinbecker P, Bernard HR et al：Operative mesenteric arteriography in the search for the site of bleeding in unexplained gastrointestinal hemorrhage. Surgery **48**：534―539, 1960
3）Alfidi RJ, Esselstyn CD, Tarar R et al：Recognition and angio-surgical detection of arteriovenous malformations of the bowel. Ann Surg **174**：573―582, 1971
4）Moore JD, Thompson NW, Appelman HD et al：Arteriovenous malformations of the gastrointestinal tract. Arch Surg **111**：381―389, 1976
5）尾形雅彦，寺田紘一，高野　篤ほか：間欠的消化管出血をきたした回腸動静脈奇形の一例．消外 **13**：1559―1564, 1990
6）武藤利茂，村林紘二，林　仁庸ほか：回腸動静脈奇形の１例．日臨外医会誌　**57**：2209―2213, 1996
7）Sheedy PF, Fulton RE, Antwell DT et al：Angiographic evaluation of patients with chronic gastrointestinal bleeding. Am J Rentogenol **123**：338―347, 1975
8）岡崎正敏，東原秀行，木村史郎ほか：小腸血管造影の新しい展開．胃と腸　**30**：1637―1646, 1995
9）Matsusaka T, Saku M, Sakurai T et al：Arteriovenous malformation of the ileum with chronic intestinal bleeding. Jpn J Surg **11**：193―197, 1981
10）Gerlock AJ Jr, Muhletaler CA, Berger JT et al：Infarction after embolization of the ileocolic artery. Cardiovasc Intervent Radiol **4**：202―205, 1981
11）木村史郎，東原秀行，小金丸史隆ほか：医原性胃腸出血．総合臨　**43**：2434―2441, 1994
12）久保俊彰，前川善水，山本時彦ほか：上腸間膜動脈動静脈奇形の１治験例．臨外　**46**：1163―1166, 1991

13）加藤俊幸，斉藤征史，中山倫子ほか：内視鏡にて診断した大腸動静脈奇形の１例．Endosc Forum digest dis **6**：97―101, 1990
14）Boley SJ, Brandt LJ：Vascular ectasia of the colon. Dig Dis Sci **31**：26―42, 1986
15）高橋英雄，若狭林一郎，中坪直樹ほか：出血性ショックより救命し得た小腸動静脈奇形の１例．外科診療 **35**：252―256, 1993
16）Beaton HL：Small intestinal bleeding, method for intraoperative localization. NY State J Med **82**：171―174, 1982
17）渡辺幸康，豊島　宏，板東隆文ほか：小腸大量出血．臨外 **43**：397―404, 1988
18）Netterville RE, Hardy JD, Martin RS：Small bowel hemorrhage. Ann Surg **167**：949―957, 1968
19）渡邊　透，橋本琢生，北川　晋ほか：微小空腸動静脈奇形の１例．臨外 **48**：401―404, 1993
20）Schmidt SP, Boskind JF, Smith DC et al：Angiographic localization of small bowel angiodysplasia with use of platinum coils. JVIR **4**：737―739, 1993

Resection of the Arteriovenous Malformation of the Jejunum with the Use of Laparoscopy-Assisted Surgery Combined with Marking Coil

Takaaki Yamamoto, Shigeyuki Kawachi, Hideyuki Kawahara, Masahiro Hamaya,
Takashi Sakurai, So Inoue, Shin Takayama and Tadashi Hara
Division of Surgery, Kawasaki Ida Municipal Hospital

A 65-year-old woman was admitted to our hospital because of repeated tarry stools. Upper and lower intestinal examination, including panendoscopy, upper gastrointestinal series, small intestinal x-ray, barium enema and colonoscopy, revealed no source of bleeding. A superior mesenteric arteriogram demonstrated a dilated draining vein from early arterial phase to late vonous phase, leading to the diagnosis of arteriovenous malformation（AVM）. A microcoil was placed within the artery near the AVM lesion as a marker by the selective angiography technique in order to identify the lesion during surgery. The operation was started under laparoscopy. Since the laparoscopy did not enable us to find the lesion, an intraoperative fluoroscope was introduced. With the assistance of the laparoscopy, the lesion bearing jejunum, 33 cm in length, was pulled out of the abdomen through the minilaparotomy and resected. Gross observation of the resected specimen revealed a circular brownish discolored area measuring 5 cm in length. Histological examination demonstrated the dilated vessels mainly in the submucosal layer. The postoperative course was uneventful and she was discharged from the hospital on the 11th postoperative day. We concluded that the laparoscopic surgery combined with the angiographic technique of placing a microcoil is one of the effective strategies for the treatment of intestinal AVM.

Reprint requests：Takaaki Yamamoto　Division of Surgery, Kawasaki Ida Municipal Hospital
2-27-1 Ida, Nakaharaku, Kawasaki, 211-0035 JAPAN