日消外会誌　32（7）：1974～1980，1999年

原　　著

十二指腸乳頭部癌への縮小手術に関する検討

仙台市医療センター仙台オープン病院外科，同　消化器内科*

松本　　岳　　土屋　　誉　　荒井　浩介　　安西　良一
高橋　正倫　　藤田　直孝*　　野田　　裕*　　山崎　　匡

早期乳頭部癌を念頭においた適正な縮小手術とその適応基準を，36切除症例を病理組織学的所見と術後治療成績から検討した．有意差（$p<0.05$）を生じる予後因子は膵臓浸潤，リンパ節転移，肉眼型，リンパ管侵襲であり，du_0, t_1, stage I 症例の5年生存率はいずれも100％であった．膵臓浸潤と肉眼型の術前検査法として超音波内視鏡と内視鏡検査があり，おのおの予後良好群 $PANC_0$と非潰瘍形成型を診断可能である．$panc_0$かつ非潰瘍形成型であった17症例では，早期癌かつ stage I の症例が12例（71％），stage II 症例が5例（29％）であった．これら17例ではリンパ節転移と再発死亡が認められなかったことから，$PANC_0$かつ非潰瘍形成型と術前診断された症例には，D_1郭清の幽門輪温存膵頭十二指腸切除術もしくは膵頭十二指腸第 II 部切除術が適切な縮小術式と考えられた．しかし，21％に stage II 症例が含まれたことから，乳頭切除術まで適応を広げることは困難と思われた．

Key words： ampullary carcinoma, invasion to the pancreas, macroscopic appearance, endoscopic ultrasonography, minimum invasive surgery

緒　　言

近年，さまざまな悪性疾患の早期症例に対し広く縮小手術が行われているが，乳頭部癌は他の膵頭部領域癌に比べ切除率が高く5年生存率が良好であるものの[1]，縮小手術術式（以下，縮小術式と略記）およびその適応基準が確立されていない．乳頭部癌では14番リンパ節郭清を伴った膵頭十二指腸切除術（以下，PD と略記）もしくは全胃幽門輪温存膵頭十二指腸切除術[2]（以下，PpPD と略記）が標準術式とされるが[3)～6)]，標準術式より切除あるいはリンパ節郭清範囲が縮小されたものを縮小術式とすると，1997年に定義された乳頭部早期癌（以下，早期癌と略記）[7]に対する適切な縮小術式が検討される必要がある．乳頭部癌においては，膵臓浸潤がみられないこと（以下，$PANC_0$と略記）が診断できる超音波内視鏡（以下，EUS と略記）[8)～10)]，肉眼型が診断できる内視鏡[11]，病理組織型が診断できる内視鏡下生検などに加え，近年では特に早期癌診断において細径超音波プローブによる管腔内超音波検査法（以下，IDUS と略記）が有用とされている[12]．本稿では，これら術前に診断情報が得られる検査法のなかでも，現在広く普及している EUS と内視鏡，および内視鏡下生検に着目し，36例の乳頭部癌切除例の病理組織学的検索と予後調査を行い，縮小手術の可能性について検討した．

＜1999年2月24日受理＞別刷請求先：土屋　　誉
〒983-0824　仙台市宮城野区鶴ケ谷5―22―1　仙台市医療センター仙台オープン病院外科

対象および方法

1983年から1997年まで当科では，42例の乳頭部癌に対する手術を施行し，41例で切除が可能であった．切除症例中2例の進行重複癌合併症例と3例の手術死亡症例は除外し，計36例を対象として検討を行った．年齢は30～78歳で平均62.3歳，性別は男性22例，女性14例であった．施行した手術術式は PD 30例，PpPD 5例，経十二指腸的乳頭切除術1例で，リンパ節郭清度は D_0 1例，D_1 12例，D_2 20例，D_3 3例で，根治度は CurA 27例，CurB 4例，CurC 5例であった．CurC の5例はすべて n>D によるものであった．

対象となった36例の全例に胆道癌取扱い規約（第4版）[7]に従った病理組織学的検討と予後調査が可能であった．検討項目は，組織学的進展因子として1）十二指腸浸潤度，2）膵臓浸潤度，3）リンパ節転移度，4）脈管侵襲，5）病理組織型，そして乳頭部周囲進展度（t），総合的進展度（stage），肉眼型とした．肉眼的分類は，混在型（腫瘤潰瘍型，潰瘍腫瘤型）と潰瘍型を合わせ潰瘍面を有する潰瘍形成型とし，腫瘤型（非露出腫瘤型，露出腫瘤型）およびその他の型（正常型，ポリープ型，特殊型）を潰瘍面を有しない非潰瘍形成

Fig. 1　Survival rate after resection of ampullary carcinoma depending on invasion to the duodenum. (Kaplan-Meier curve)

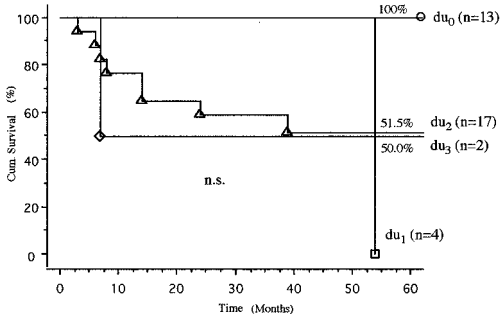

Fig. 2　Survival rate after resection of ampullary carcinoma depending on invasion to the pancreas. (Kaplan-Meier curve)

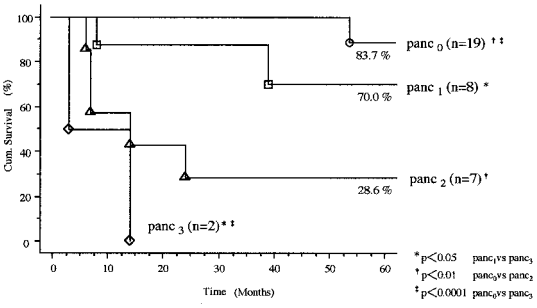

型として2型に分類した．特に術前診断が確実に得られる膵臓浸潤と肉眼型を組み合わせたさまざまな群において，リンパ節転移の有無および予後について検討し，また十二指腸浸潤と肉眼型においても同様に検討を行った．累積生存率はKaplan-Meier法により求め，有意差検定はlog-rank法により行い，$p<0.05$をもって有意差ありと判定した．

結　果

切除例36例全体の平均生存期間は53か月であり，5年生存率は66.6%であった．再発死亡が10例にみられ，死亡原因としては肝転移が最も多く7例であった．以下それぞれの因子別に，5年生存率を検討した．

1．組織学的進展因子と生存率

十二指腸浸潤度別の5年生存率はdu_0 100%，du_1 0%，du_2 51.5%，du_3 50%であった(**Fig. 1**)．du_0症例のすべてが無再発生存であったが，他の症例間には有意差を認めなかった．

膵臓浸潤度別の5年生存率は$panc_0$ 83.7%，$panc_1$ 70%，$panc_2$ 28.6%，$panc_3$ 0%と膵臓浸潤が進行するほど生存率が低下しており(**Fig. 2**)，$panc_0$と$panc_{2,3}$，また，$panc_1$と$panc_3$症例間には有意差を認めた．

Fig. 3　Survival rate after resection of ampullary carcinoma depending on lymph node metastasis. (Kaplan-Meier curve)

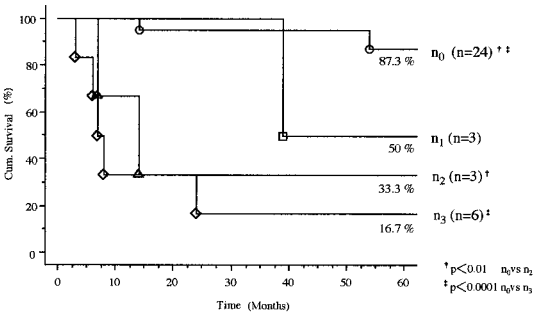

リンパ節転移度別の5年生存率はn_0 87.3%，n_1 50%，n_2 33.3%，n_3 16.7%とリンパ節転移がより遠位に及ぶほど生存率が低下しており(**Fig. 3**)，n_0とn_2, n_3症例間には有意差を認めた．

脈管侵襲では，リンパ管浸潤度別の5年生存率はly_0 79.3%，ly_1 87.5%，ly_2 20.8%，ly_3 0%とリンパ管浸潤が進むほど生存率が低下し(**Fig. 4A**)，ly_0と$ly_{2,3}$，また，ly_1とly_3およびly_2とly_3症例間には有意差を認めた．静脈浸潤度別の5年生存率は，v_0 69.1%，v_1 40%で有意差を認めなかった(**Fig. 4B**)．

組織型別の5年生存率は乳頭腺癌80.0%，高分化型管状腺癌76.5%，中分化型管状腺癌55.6%，低分化型管状腺癌33.3%，粘液癌0%と，分化度が低くなるにつれ生存率の低下傾向がみられたが，有意差を認めなかった(**Fig. 5**)．

2．乳頭部周囲進展度と生存率

乳頭部周囲進展度別の5年生存率はt_1 100%，t_2 64.6%，t_3 28.6%，t_4 0%と，進展が高度になるほど生存率が低下していた(**Fig. 6**)．t_1症例のすべてが無再発生存となり，t_2とt_3, t_4症例間には有意差を認めた．

3．総合的進行度と生存率

総合的進行度別の5年生存率はstage I 100%，II 70%，III 33.3%，IVa 14.3%と進行度が高いほど生存率が低下していた(**Fig. 7**)．stage I症例のすべてが無再発生存となり，stage IIとIVa症例間には有意差を認めた．

4．肉眼型と生存率

非潰瘍形成型の5年生存率は93.3%で潰瘍形成型では10.9%であった．非潰瘍形成型で有意に予後良好で

Fig. 4A　Survival rate after resection of ampullary carcinoma depending on invasion to the lymphatic vessels.（Kaplan-Meier curve）

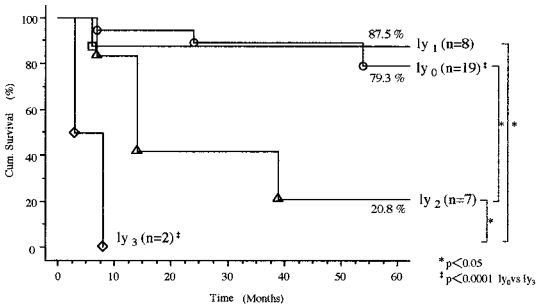

Fig. 4B　Survival rate after resection of ampullary carcinoma depending on invasion to the vessels.（Kaplan-Meier curve）

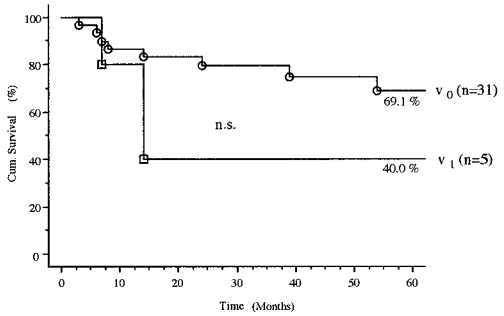

Fig. 5　Survival rate after resection of cmpullary carcinoma depending on histological type.（Kaplan-Meier curve）

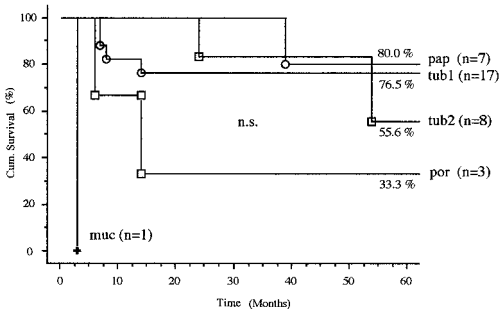

Fig. 6　Survival rate after resection of ampullary carcinoma depending on t factor.（Kaplan-Meier curve）

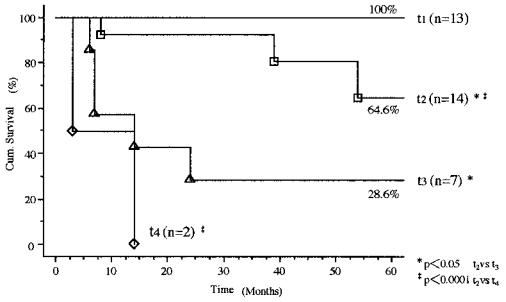

Fig. 7　Survival rate after resection of ampullary carcinoma depending on comprehensive stage.（Kaplan-Meier curve）

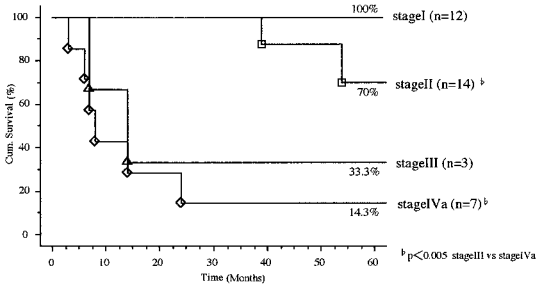

Fig. 8　Survival rate after resection of ampullary carcinoma depending on macroscopic appearance.（Kaplan-Meier curve）

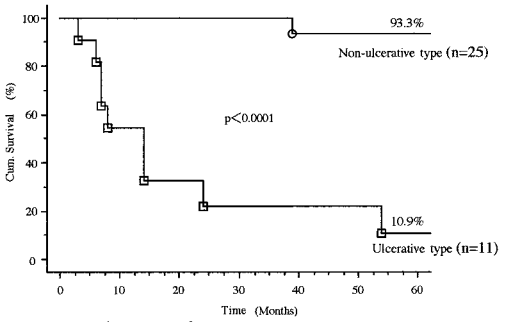

あった（**Fig. 8**）.

5．膵臓浸潤と肉眼型の組み合わせ

症例を膵臓浸潤度別および肉眼型別に分類したうえで，リンパ節転移と予後について検討した（**Fig. 9**）．リンパ節転移は panc$_0$症例の19例中１例（5%）にみられ，肉眼型別には非潰瘍形成型で25例中３例(12%)であったのに対し潰瘍形成型では11例中９例（82%）にみられた．再発死亡は panc$_0$症例の19例中１例(5%)にみられ，肉眼型別には，非潰瘍形成型で25例中１例(4%）であったのに対し潰瘍形成型では11例中９例（82

Fig. 9　Relationship between prognosis, lymph node metastasis and invasion to the pancreas, macroscopic appearance. Each circle or triangle indicates one patient who underwent resection（n=36）：○ alive, LN metastasis（－）, ●alive, LN metastasis（＋）, △dead, LN metastasis（－）, ▲dead, LN metastasis（＋）.

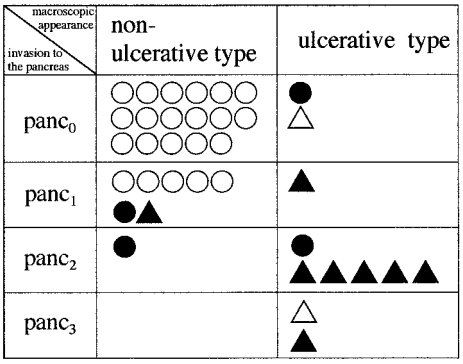

%）にみられた．panc$_0$かつ非潰瘍形成型の17症例にはリンパ節転移と再発死亡がともにみられなかった．

panc$_0$かつ非潰瘍形成型の17症例中５例は十二指腸浸潤陽性であり，うち３例には脈管侵襲もみとめられた（**Table 1**）．17症例を乳頭部周囲進展度別にみると，t_1が12例，t_2が５例で，stage 別にみると stage I が12例，stage II が５例であった．肉眼型の内訳は，露出腫瘤型が10例，非露出腫瘤型が６例，正常型が１例であり，組織型の内訳は13例が高分化型，3例が中分化型，1例が低分化型腺癌であった．一方，どちらも stage II であった panc$_0$かつ潰瘍形成型の２例では（**Table 2**），t_2であった症例には再発死亡が，t_1であった症例には脈管侵襲と１群リンパ節転移がみられた．

6．十二指腸浸潤と肉眼型の組み合わせ

症例を十二指腸浸潤度別および肉眼型別に分類したうえで，同様に検討した（**Fig. 10**）．13例の du$_0$症例においては，潰瘍形成型の１例のみにリンパ節転移がみられた．非潰瘍形成型の12症例は，panc$_0$かつ非潰瘍形成型の17症例（**Fig. 9**）と異なり，全例が十二指腸浸潤陰性の stage I 症例であった．

考　察

乳頭部癌は進行例での予後は依然として不良であるものの，膵胆道系悪性腫瘍の中では比較的予後良好な疾患とされる．浸潤性膵管癌では最も早期である stage I 症例が5.2%と少数でその５年生存率が30%以下であるのに対し[13]，自験例で乳頭部癌をみると，

Table 1　Patients with non-ulcerative type tumor and without invasion to the pancreas（panc$_0$）

	Invasion to the duodenum	Invasion to the vessels	t factor	stage
1	du$_1$	ly$_2$　v$_0$	t$_2$	II
2	du$_1$	ly$_1$　v$_1$	t$_2$	II
3	du$_2$	ly$_2$　v$_0$	t$_2$	II
4	du$_2$	ly$_0$　v$_0$	t$_2$	II
5	du$_2$	ly$_0$　v$_0$	t$_2$	II
6	du$_0$	ly$_0$　v$_0$	t$_1$	I
7	du$_0$	ly$_0$　v$_0$	t$_1$	I
8	du$_0$	ly$_0$　v$_0$	t$_1$	I
9	du$_0$	ly$_0$　v$_0$	t$_1$	I
10	du$_0$	ly$_0$　v$_0$	t$_1$	I
11	du$_0$	ly$_0$　v$_0$	t$_1$	I
12	du$_0$	ly$_0$　v$_0$	t$_1$	I
13	du$_0$	ly$_0$　v$_0$	t$_1$	I
14	du$_0$	ly$_0$　v$_0$	t$_1$	I
15	du$_0$	ly$_0$　v$_0$	t$_1$	I
16	du$_0$	ly$_0$　v$_0$	t$_1$	I
17	du$_0$	ly$_0$　v$_0$	t$_1$	I

stage I および stage II 症例が36切除例中26例を占めおのおのの５年生存率が100%，70%と良好な成績であった．乳頭部癌では早期 stage 症例の発見機会が多いこと，浸潤性膵管癌に比較して生物学的悪性度が低いことがその理由と推察された．自験例では切除例全体に占める早期 stage 症例が多かったが，36例全体の５年生存率66.6%は，報告よりも良好な成績であった[3)5)14)～17)]．

早期癌は「組織学的進達度が粘膜内もしくは Oddi 筋内にとどまるもので，そのリンパ節転移の有無は問わない」と定義され[7]，du$_0$および t_1は早期癌と同義である．自験例では早期癌が13例みられ，13番リンパ節転移症例が１例含まれていた．リンパ節転移がみられた早期癌症例は少なく，吉田ら[15]が１例，小倉ら[16]が３例，上野ら[5]が１例報告しているが，自験例同様に転移部位が13番リンパ節であった．乳頭部癌では予後規定因子[17]が膵臓浸潤とリンパ節転移とされ自験例でも同様であったが，早期癌では膵臓浸潤がみられずリンパ節転移もまれである．そのため予後は良好で，自験例を含め PD もしくは PpPD が施行された13番リンパ節転移症例には再発死亡がなく，再発死亡はいままで２例報告されているのみである[18)19)]．早期癌には縮小手術を適応してよいと考えられる．

当院での EUS による術前乳頭部進展度診断では，PANC$_0$の診断精度が100%であるのに対し十二指腸浸

Table 2　Patients with both ulcerative type and $panc_0$

	Invasion to the duodenum	Invasion to the vessels	t factor	lymph node metastasis	stage	Survival time
1	du_1	ly_0　v_0	t_2	n_0	II	4Y 6M (dead)
2	du_0	ly_2　v_1	t_1	n_1	II	11M (alive)

Fig. 10　Relationship between prognosis, lymph node metastasis and invasion to tha duodenum, macroscopic appearance. Each circle or triangle indicates one patient who underwent resection（n=36）：○ alive, LN metastasis（－）, ●alive, LN metastasis（＋）, △dead, LN metastasis（－）, ▲dead, LN metastatis（＋）.

macroscopic appearance / invasion to the duodenum	non-ulcerative type	ulcerative type
du_0	○○○○○○ ○○○○○○	●
du_1	○○○	△
du_2	○○○○○○ ○●●▲	△▲▲▲▲ ▲▲
du_3		● ▲

潤では正診率57.1%となっており[10]，EUS では早期癌診断が困難であることが示されている．一方，早期癌診断に有用と報告されている IDUS であるが，十二指腸浸潤がないこと（以下，DU_0と略記）を100%診断可能である反面, du_1症例を DU_0と過小診断してしまう場合もみられ[12]，早期癌のみを確実に診断することはやはり困難である. そこで我々は, DU_0の診断精度において IDUS に劣るものの，十分に普及している検査法である EUS を中心とし，内視鏡検査による肉眼的診断や[11]内視鏡下生検による病理組織型診断などを組み合わせることで縮小術式選択に有用な情報を得ることを考えた.

EUS での $PANC_0$症例のリンパ節転移および予後について $panc_0$症例で検討したが，リンパ節転移陽性率が報告例で15～34.5%であったのに対し[3)14)15)]自験例では 5 %と少なく，5 年生存率が報告例で60.3～81.8%であったのに対し[3)5)14)15)18)]，自験例では83.7%と良好であった．自験例では $panc_0$症例に占める早期癌症例の割合が68%であり，報告[5)14)]よりも多かったことが成績の相違理由と推測されたが，$panc_0$症例においては，早期癌症例の占める割合が術後成績を左右する因子と思われた．よって，$PANC_0$は早期癌の診断に直結しないため，縮小手術の単独での適応基準としては不適切と考えられた.

腫瘍の肉眼型は一般に，膵臓浸潤よりも低い予後因子として位置づけられているが[14)17)20)]，大西ら[19)]と同様に非潰瘍形成型と潰瘍形成型の 2 型に分類したところ，非潰瘍形成型は潰瘍形成型よりも有意に予後良好であり，その 5 年生存率93.3%は $panc_0$の83.7%よりも良好であった．一方，非潰瘍形成型のリンパ節転移率12%は $panc_0$の 5 %よりも多く，リンパ節転移に関しては膵臓浸潤の方がより相関する因子であった．肉眼型は癌の進展に伴い非潰瘍形成型から潰瘍形成型へ移行する事が以前からいわれており[21)～23)]，潰瘍を形成する型では de novo 的発癌機序による高い潜在的悪性度も指摘されている[24)]．自験例でも非潰瘍形成型で12%であった再発死亡は，潰瘍形成型では82%と明らかに多く，ほぼ同様の成績であった大西ら[19)]の報告ともどもこういった説を支持していた．さらに肉眼型は十二指腸浸潤と相関する因子とされ[17)]，自験例では非潰瘍形成型のほぼ半数を du_0症例が占めたのに対し，潰瘍形成型では11例中 1 例のみが du_0症例で他は du_1以上の症例であった．このように，十二指腸浸潤度や悪性度まで内在した重要な診断情報となる肉眼型であるが，非潰瘍形成型に占める早期癌症例の割合が48%と少ないため，縮小手術適応基準としてはやはり不適切と考えられた.

最後に内視鏡下生検については，診断情報として得られる病理組織型が有意差の生じない予後因子であったため，検討項目から除外した.

さて，EUS と内視鏡ではいずれも単独での早期癌診断が困難であったため，$PANC_0$かつ非潰瘍形成型という条件としたうえでさらに検討を加えた．術前 EUS と内視鏡によって $PANC_0$かつ非潰瘍形成型と診断される $panc_0$かつ非潰瘍形成型の17例は，早期癌かつ stage I の12症例と stage II の 5 症例からなり，早期癌の診断率は71%であった．一方，$panc_0$で潰瘍形成型の 2 例はどちらも stage II 症例であった．ここで $panc_0$かつ非潰瘍形成型の29%にみられた 5 例の stage II 症

例と，panc$_0$かつ潰瘍形成型の2例のstage II症例とを比較すると，リンパ節転移と再発死亡がみられない前者に対し，後者では脈管浸潤，1群リンパ節転移および再発死亡がみられた．以上から，PANC$_0$かつ非潰瘍形成型という条件では早期癌以外の症例も含まれてくるが，それら症例が低組織学的進展度ないし予後良好であることから，PANC$_0$かつ非潰瘍形成型は縮小術式の適応基準となると考えられた．

そこで，その条件によって選別される症例に対する適切な縮小術式を具体的に検討した．自験例では12例のstage I症例がみられたが，9例にPDが，2例にPpPDが，1例に経十二指腸的乳頭切除術が施行された．乳頭部癌に対する縮小手術としては，経十二指腸的乳頭切除術や内視鏡的乳頭切除術をはじめとして，D$_1$郭清のPpPDや膵頭十二指腸第II部切除術[25]が挙げられる．乳頭切除術は，リンパ節転移がなく確実な病変の切除がみこめる症例のみが適応とされる．よって，リンパ節転移が極めてまれかつ乳頭部進展度が低い早期癌に対しては，乳頭切除術が適応可能と考えられる．経十二指腸的乳頭切除術では我々もstage I症例に1例長期生存を得ているが，Goldbergら[26]，Sharpら[27]はこれを安全かつPDと遜色のない成績の術式と述べている．一方でPDよりも非常に再発率が高いという報告もみられるが[28][29]，自験例報告例ともに早期癌リンパ節転移の部位が13番であったことから[15]，経十二指腸的乳頭切除術を早期癌へ適応する場合にはKocher授動術により13番リンパ節の視触診を行い，転移が疑わしい場合には術中迅速診を施行する必要がある．もし転移陽性の場合には，13番リンパ節郭清のためD$_1$郭清のPpPDや膵頭十二指腸第II部切除術に変更すべきである．次に内視鏡的乳頭切除術であるが，切除は十二指腸固有筋層のレベルまで可能とされるので，理論的には早期癌へ適応してよいとされる．すでにIDUSによりDU$_0$の診断がついた早期癌症例に対し同術式を施行している施設もみられるが[12]，この術式においては切除断端の癌遺残の危険性があり[30]，癌遺残をみた場合には膵頭切除を追加する必要がある．加えて脈管侵襲，特に早期癌の21%にみられ自験例でも有意差を生じる予後因子であったリンパ管浸潤については[17][18]，術後に確認された際の対応が問題となる．現時点では，経過観察から癌遺残に準じた追加切除まで，どういった方針が最も適切であるのかは明らかになっていない．また，いくつかの問題点を有する内視鏡的乳頭切除術ではあるが非常に低侵襲という利点も有しており，膵頭切除あるいは全麻下の開腹手術が困難なhigh riskな早期癌症例に対しては非常によい適応と思われる[5]．最後に，膵頭切除を伴う術式であるD$_1$郭清のPpPDや膵頭十二指腸第II部切除術については，早期癌症例に対しては十分な根治性が得られ，特に問題点はない．

PANC$_0$かつ非潰瘍形成型である症例に縮小術式を施行する場合，29%に早期癌でないdu$_1$ないしdu$_2$症例がみられたことから，high riskな症例を除けば乳頭切除術の適応は困難と思われた．しかし，これら早期癌でない症例はリンパ節転移と再発死亡がともにみられず良好な術後成績が期待できる症例であることから，D$_1$郭清を伴った膵頭切除であれば十分な根治性が得られるはずである．よって，PANC$_0$かつ非潰瘍形成型である症例には，迷走神経幽門枝を温存したD$_1$郭清のPpPDや，より切除範囲が少ない膵頭十二指腸第II部切除術が適切な縮小術式で，十分な根治性が期待される．しかし，早期癌でない症例には14番リンパ節転移がみられることがあるので[3]，13番リンパ節転移が疑わしい場合には迅速診断を施行し，もし陽性の場合には14番リンパ節郭清を伴う標準術式をすべきである．当院ではこれらの結果をふまえ，PANC$_0$かつ非潰瘍形成型と術前診断された症例には膵頭後部リンパ節に留意しつつD$_1$郭清のPpPDを施行しているが，迷走神経幽門枝の温存のため肝十二指腸間膜中央より左方の漿膜には切離操作を加えないようにしている．

乳頭部に対する縮小術式選択では，du$_0$すなわち早期癌の確実な術前診断が重要で，IDUS診断能のさらなる向上と普及が期待される．今後，症例によっては適宜施行されていくであろう乳頭切除術については，内科外科両サイドからの積極的な検討が必要と考えられた．

文　献

1）斉藤洋一，大柳治正，藤原英利ほか：胆道癌長期生存例の全国集計．胆と膵　**8**：1249―1314, 1987
2）Traverso LW, Longmire WP：Preservation of the pylorus in pancreatoduodenectomy. Surg Gynecol Obstet **146**：956―962, 1978
3）羽生富士夫，新井田達夫，今泉俊秀：十二指腸乳頭部癌の外科治療と問題点．胆と膵　**16**：1041―1045, 1995
4）木下壽文，中山和道，福田秀一ほか：胆管癌の治療における最近の治療法とその成績―8．乳頭部癌―．日外会誌　**98**：505―510, 1997
5）上野桂一，宮崎逸夫，永川宅和ほか：早期乳頭部癌の外科治療．胆と膵　**11**：1147―1151, 1990
6）原　　均，岡島邦雄，磯崎博司ほか：膵頭部領域癌にリンパ節転移からみた全胃幽門輪温存膵頭十二指腸切除術の適応．日消外会誌　**29**：1754―1759, 1996

7）日本胆道外科研究会編：胆道癌取扱い規約．第4版．金原出版，東京，1997, p40—47
8）山中恒夫, 上野規男, 木村　健ほか：超音波内視鏡による十二指腸乳頭部癌浸潤範囲判定．Gastroenterol Endosc **28**：3100—3109, 1986
9）山雄健次, 中澤三郎, 内藤靖夫ほか：乳頭部癌の内視鏡診断—その有用性と限界．消化器科　**8**：267—274, 1988
10）藤田直孝, 野田　裕, 小林　剛ほか：超音波内視鏡による乳頭部癌の進展度診断．胆と膵　**16**：1029—1033, 1995
11）丹羽正之, 加藤俊幸, 斉藤征史ほか：十二指腸内視鏡による乳頭部癌の診断．胃と腸　**23**：1089—1094, 1988
12）伊藤彰浩, 後藤秀実, 内藤靖夫ほか：内視鏡的十二指腸乳頭切除術の適応．胆と膵　**19**：651—655, 1998
13）斉藤洋一（膵癌登録委員会）：膵癌全国登録調査報告（1994年度の要約）．膵臓　**10**：535—564, 1995
14）小針雅男, 網倉克己, 浅野晴彦ほか：十二指腸乳頭部癌切除例の進展様式からみた長期生存因子の検討．日消外会誌　**22**：2248—2255, 1989
15）吉田　正, 中山和道, 久田　宏ほか：十二指腸乳頭部癌の予後．胃と腸　**23**：1111—1116, 1988
16）小倉嘉文, 今井俊積, 水本龍二：十二指腸乳頭部早期癌の考え方．胃と腸　**23**：1079—1087, 1988
17）新井田達夫：十二指腸乳頭部癌の臨床病理学的研究—予後規定因子と再発様式について—．日消外会誌　**22**：2009—2017, 1989
18）中山和道，吉田　正，久田　宏ほか：早期乳頭部癌—病理の立場から—定義と進展様式—．胆と膵　**11**：1137—1140, 1990
19）大西勇人, 宮地　眞, 片桐健二ほか：予後良好な乳頭部癌の検討．胆と膵　**11**：1175—1179, 1990
20）Talbot IC, Neoptolemos JP, Shaw DE et al：The histopathology and staging of carcinoma of the ampulla of Vater. Histopathology **12**：155—165, 1988
21）松野正紀, 小針雅男, 山内英生ほか：十二指腸乳頭部癌の外科治療．胆と膵　**5**：869—874, 1984
22）羽生富士夫, 今泉俊秀, 中村光司ほか：早期乳頭部癌の概念．胆と膵　**5**：847—852, 1984
23）佐藤寿雄, 松野正紀, 山内英生ほか：膵頭部領域癌切除術後における長期生存例の検討．外科　**45**：259—266, 1983
24）国村利明, 宮坂信雄, 大池信之ほか：乳頭部の前癌病変とは—病理学的立場から—．胆と膵　**16**：1001—1005, 1995
25）中尾昭公, 井上総一郎, 梶川真樹ほか：膵頭十二指腸第II部切除術．手術　**48**：635—638, 1994
26）Goldberg M, Zamir O, Hadary A et al：Wide local excision as an alternative treatment for periampullary carcinoma. Am J Gastroenterol **82**：1168—1171, 1987
27）Sharp KW, Brandes JL：Local resection of tumor of the ampulla of Vater. Am Surg **56**：214—217, 1990
28）Branum GD, Pappas TN, Meyers WC：The management of tumors of the ampulla of Vater by local resection. Ann Surg **224**：621—627, 1996
29）Asbun HJ, Rossi RL, Munson JL：Local resection for ampullary tumors. Is there a place for it? [Review]. Arch Surg **128**：515—520, 1993
30）平田信人, 串田誉名, 竹熊与志ほか：内視鏡的乳頭切除術．胆と膵　**16**：1035—1040, 1995

Long-term Result of Surgery for Ampullary Carcinoma
—Possibility of Minimum Invasive Surgery—

Gaku Matsumoto, Takashi Tsuchiya, Kosuke Arai, Ryoichi Anzai,
Masanori Takahashi, Naotaka Fujita*, Hiroshi Noda*
and Tadashi Yamazaki

Department of Surgery and Internal Gastroenterology*, Sendai City Medical Center

Thirty-six patients with ampullary carcinoma who underwent surgical resection were examined. Thirty patients underwent pancreatoduodenectomy, and 5 patients underwent pylorus preserving pancreatoduodenectomy (PpPD). The over all five year survival rate was 66.6%. Histopathological factors influencing survival were lymph node involvement, invasion to the pancreas, invasion to the lymphatic vessels and macroscopic appearance of tumor (ulcerative or non-ulcerative type). Among these factors, invasion to the pancreas and its macroscopic appearance can be diagnosed precisely by preoperative endoscopy and endoscopic ultrasonography. There were 17 patients without invasion to the pancreas and with non-ulcerative type tumor. All of these patients showed no lymph node involvement and no recurrence of disease. These data suggest that PpPD with D_1 lymph node dissection may be applied in patients with non-ulcerative type tumors and without invasion to the pancreas. However, ampullary resection should not be applied in these patients, because 21% of them were not the early ampullary cancer.

Reprint requests：Takashi Tsuchiya　Department of Surgery, Sendai City Medical Center
5-22-1 Tsurugaya, miyagino-ku, Sendai, 983-0824 JAPAN