日消外会誌　32（7）：1981～1985，1999年

症例報告

食道亜全摘術後に発生した薬剤性潰瘍が原因に関与したと思われる食道狭窄の1例

国立療養所東宇都宮病院外科，東京慈恵会医科大学外科*
河野　修三　　織田　　豊　　大森秀一郎
羽田　丈紀　　笹屋　一人*　　山崎　洋次*

症例は59歳の男性．平成7年11月より肺結核に対する抗結核療法と食道癌に対する放射線療法を施行した．平成9年3月26日の上部消化管内視鏡検査で，門歯より28cmの胸部中部食道に0-IIc+IIa型の食道癌の再燃病巣を認め，5月7日に食道亜全摘術を施行した．病巣は深達度mmで，LN（0/40）であった．術後透視では軽度の吻合部狭窄を認めたが造影剤の流出は良好で，5月20日より摂食を再開した．6月13日からカリウム製剤と，6月17日から抗結核剤（INH, REP, EB）の経口投与を開始した．6月20日より嚥下障害が発生して6月25日の上部消化管内視鏡検査で吻合部潰瘍と狭窄および錠剤の停滞がみられた．薬剤性食道潰瘍および吻合部狭窄と診断して，バルーン拡張術を施行した．カリウム製剤投与の中止により吻合部の再狭窄は起こらなかった．

食道癌術後は薬剤性食道狭窄が発生しやすく，薬剤の経口投与では薬剤の種類や剤型および飲み方について細心の注意が必要である．

Key words：　esophageal stricture, drug-induced esophageal injury, esophagectomy

はじめに

食道再建後には薬剤の停滞が発生しやすく，薬剤性食道粘膜障害を起こしやすい環境下にあるが，検索した限りではそのような報告例はみあたらない．われわれは，食道亜全摘術後に発生した薬剤性食道潰瘍が，吻合部狭窄に大きく関与した食道狭窄症例を経験したので報告する．

症　　例

症例：59歳，男性

既往歴：特になし．

現病歴：平成7年10月初旬に軽度の嚥下障害が出現して，他院で同10月20日に上部消化管内視鏡検査を施行した．胸部中部食道に長径3cmの0-IIc型病巣を認めた．生検病理検査の結果moderately differentiated squamous cell carcinomaであった．内視鏡超音波検査の結果はsm1～sm2と診断された．平成7年11月に食道癌の診断で他院に入院し，入院中に喀痰より結核菌が検出され，抗結核療法と食道癌に対する放射線療法を施行した．平成8年6月より食道病変部よりの生検では癌細胞を認めなくなり，結核菌の排菌が消失したため，当院に紹介された．以降当科外来に通院治療していた．平成8年6月と10月の上部消化管内視鏡検査では同部にはびらんが観察されたが，病巣よりの生検では悪性所見がみられなかった．平成9年1月16日に喀痰より結核菌の排菌を認め同1月20日に当院呼吸器科に入院した．入院中に施行した平成9年3月26日の上部消化管内視鏡検査で，門歯より28cmの中部食道に0-IIc+IIa型の食道癌の再燃病巣を認め，生検でgroup Vの結果を得た．同4月21日に手術目的で外科へ転科した．

入院時現症：身長160cm，体重48.5kg．表在リンパ節の腫大は認めなかった．

入院時検査所見：血液生化学検査ではCRPの軽度上昇以外は異常値を認めず，SCC, TPAは正常値であった．上部消化管内視鏡検査では門歯より28cmの胸部中部食道に長径3cmの0-IIc+IIa型病巣を認めたが，skip lesionは認めなかった．胸部CT検査では，両肺門部リンパ節の石灰化および腫大と右肺上葉の長径4.4cmの空洞と胸膜の肥厚を認めたが（**Fig. 1**），他に転

＜1999年1月27日受理＞別刷請求先：河野　修三
〒329-1104　栃木県河内郡河内町下岡本2160　国立療養所東宇都宮病院外科

Fig. 1　Enhanced CT scan shows bilateral hilar lymphnodes swellings and calcifications. The cavity, 4.4cm in diameter at the upper lobe of the lung and pleural thickening are also seen.

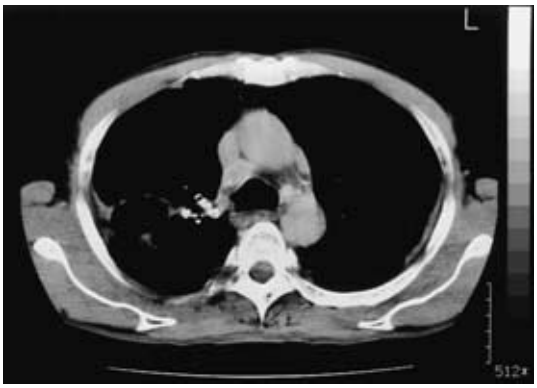

Fig. 2　Macroscopic findings of the resected specimen shows 0-IIc+IIa type esophageal cancer in the middle thoracic esophagus. No skip lesions are seen.



移病巣を疑う所見や胸水は認めなかった．5月7日に手術を施行した．

手術所見：右第4肋間で開胸した．右肺上葉胸膜の癒着は強度であったが，剥離後に食道亜全摘術を施行した傍食道リンパ節は郭清したがその他の部位は癒着高度であったため放置した．右胃動脈と右胃大網動脈を温存して細胃管を作成して，頸部食道と端一端で層々吻合した．

切除標本所見：胸部中部食道に3.4×1.5cmの0-IIc+IIa病巣が存在しskip lesionは認められなかった（**Fig. 2**）．食道癌取扱い規約[1]による病理診断はsquamous cell carcinoma, poorly differenciated, Im, 0-IIc+IIa, 3.3×1.3cm, mm, INFβ, ie（＋），ly（0），v（0），aw（－），ow（－），ew（－），LN（0/40）であった．

Fig. 3　Esophagogram shows slight anastomotic stricture but good passage.

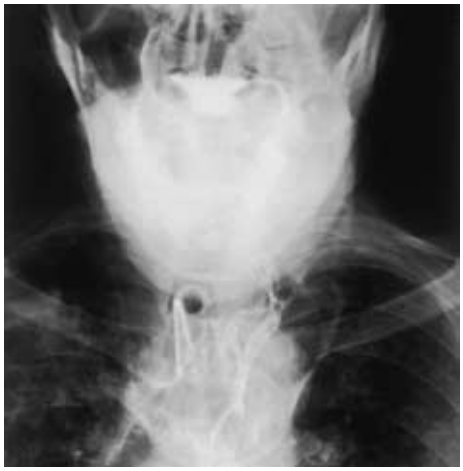

術後経過：術当日に気管切開し，5月16日に人工呼吸器より離脱させた．5月19日の術後透視では吻合部に軽度の狭窄を認めるものの，造影剤の通過は良好であった（**Fig. 3**）．5月20日より摂食を再開して6月5日には全粥食を全量摂取していた．呼吸性アシドーシスに起因する低カリウム血症の治療として6月13日からカリウム製剤と，6月17日から抗結核剤（INH, REP, EB）の経口投与を開始した．6月20日より嚥下障害が発生したので6月23日に食道透視を施行した（**Fig. 4**）．同検査で吻合部の高度狭窄と口側頸部食道の拡張を確認したので6月25日に上部消化管内視鏡検査を施行した．吻合部に連続する浅い扁平潰瘍と吻合部狭窄と錠剤の貯留がみられた（**Fig. 5**）．臨床経過と内視鏡所見から術後吻合部狭窄と薬剤性食道潰瘍と診断して，同日食道拡張バルーンで狭窄部の拡張術を施行した．潰瘍部の生検病理検査では乾酪性肉芽腫や悪性細胞は認めず，培養検査では抗酸菌は同定されなかった．カリウム製剤投与の中止と抗結核剤を粉砕化して投与することにした．以降，嚥下障害は改善して，6月26日より流動食による摂食を再開した．7月1日と8月11日の食道透視では，吻合部狭窄の改善を認めた（**Fig. 4**）．摂食状態は良好で8月31日に退院した．術後18か月経過したが，吻合部の再狭窄および食道癌の再発を認めない．

考　察

食道吻合部は他の消化管吻合に比べて吻合部狭窄が発生しやすく[2)3)]，原因は縫合不全の発生頻度が高いた

Fig. 4 (4a) Esophagogram shows a high esophageal stricture. The oral side esophagus is markedly dilated (June 23). (4b) Esophagogram shows improvement of the esophageal stricture (August 11).

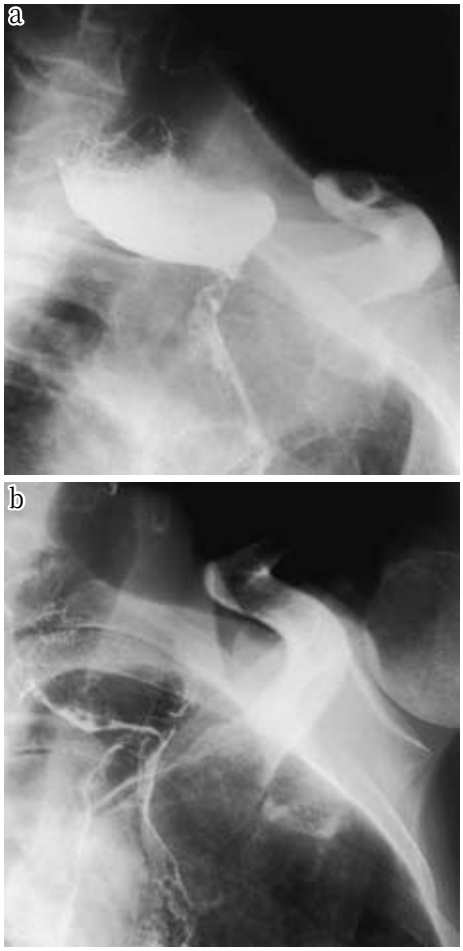

Fig. 5 Endoscopic photograph shows an esophageal stricture with a shallw ulcer (←).

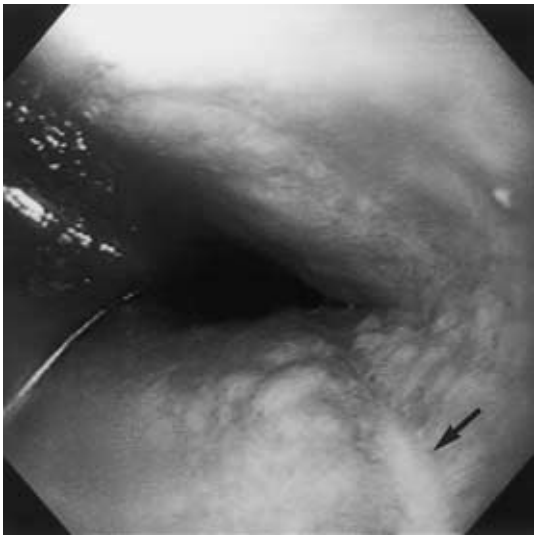

めとされている[2]．吻合部狭窄の原因としては，縫合不全による2次性狭窄の他に，吻合法の手技に起因するもの（過度の縫合，過度の内翻，二層縫合の不揃い，吻合口周囲の血腫など）や癒着による捻転，屈曲，絞扼や異物嵌頓などがある[2)3)]．食道―再建臓器吻合での縫合不全は，原因により発症時期が異なるが，通常術後1～14日に発症するとされている[4]．本症例では，術後12日目の術後透視で造影剤の漏出は認められず，臨床的にも縫合不全の所見はなく，軽度の吻合部狭窄は認められたが，摂食状況は良好であった．結核性の食道狭窄の報告[5]もあるが，生検で抗酸菌は同定されず，乾酪性肉芽腫が認められなかったことから結核性食道狭窄ではないと判断した．内視鏡検査で潰瘍と薬剤の停滞を確認したことより，薬剤性食道潰瘍と診断した．食道の高度狭窄と潰瘍の発生に関しては，術後吻合部狭窄により薬剤の停滞をきたし潰瘍形成したのが原因か，薬剤投与により食道潰瘍を形成して高度狭窄したのが原因かは判明できない．いずれにしても，薬剤の投与が大きく関与したことは明らかである．

本症例での薬剤性食道潰瘍の発生に関係する状態として食道再建後の嚥下機能障害の関与が考えられる．

食道再建後には，嚥下機能の低下は必発であり，種々の手術術式の改良が試みられている[6]．嚥下機能低下は食生活上の支障をきたし，嚥下物の誤嚥により引き起こされる嚥下性肺炎は患者の予後にも影響する．このため食道再建後の嚥下機能については多くの研究報告[6)7)]があり，さまざまな手段により評価されている．村岡[6]は圧センサーを用いた消化管内圧測定を食道癌術後の患者に施行した．嚥下圧および静止圧を引き抜き法により測定して上部食道昇圧帯圧と吻合部圧とで比較している．吻合部圧は引き抜き法で上部食道圧に先だって観察される静止圧で，食道再建術後の患者の大部分に認められたとしている．この報告では，食道再建術後の患者では嚥下された食物は上部食道括約筋部通過直後にさらに吻合部を通過する必要があり，この部に発生する圧関門は円滑な嚥下運動遂行の上で大きな関門となっているとしている．また徳原ら[7]は，食

道癌術後患者で上部食道括約筋機能の低下を認めており，食後や臥床時の食物の逆流と関連していることを報告している．これらのことは，吻合部の口側では嚥下物が停滞する可能性を示唆している．本症例ではこのような機序により薬剤が頸部食道吻合部の口側で停滞して，潰瘍形成に起因したと考えた．

薬剤性食道狭窄および潰瘍は決してまれなものではない[8)9)]．原因と考えられる薬剤としてはドキシサイクリン，テトラサイクリンなどの抗生物質，カリウム製剤，アスピリン，インドメサシン，ビタミンC製剤，フェニトイン，キニジンなどの報告がある[8)~10)]．Kikendall ら[8)]による報告では食道粘膜障害を起こした薬剤のうち，最も多いのはドキシサイクリンで，次いでエメプロニウムで，カリウム製剤がこれに続いている．食道狭窄まで起こした症例では，カリウム製剤，鉄剤，キニジン，アロプリノール，βブロッカーなどが原因であったとしている．これらの薬剤での粘膜障害の大半は薬剤の接触による直接作用によるとされている[8)]．薬剤性食道粘膜障害の好発部位は大動脈弓のレベルで，大動脈による外圧と筋繊維の移行と生理的食道蠕動波の減弱が原因と考えられている[11)]．特に蠕動波の減弱は最も薬剤の停滞に関与すると考えられている．薬剤の食道内停滞は正常人でも認められており，同時に飲用する水の増加により減少することも認められている[12)]．カリウム製剤では高張液を産生して組織の乾燥により粘膜障害を起こすと考えらていて，48時間以上の接触で潰瘍を形成すると報告されている[13)]．本症例ではカリウム製剤と抗結核剤が経口投与されたが，食道粘膜障害の発生頻度と投薬から発症までの経過および，カリウム製剤投与中止により拡張後の再狭窄が見られなかったことからカリウム製剤の投与が食道狭窄の原因と考えられた．カリウム製剤で食道狭窄をきたした報告例の大半は心肥大による食道の圧迫や，胸部外科手術後の食道内での薬物停滞が存在しているとされている[8)~10)14)]．食道の狭窄や蠕動障害による通過障害を有する患者にはカリウム製剤の経口投与は避けた方がよいとされている[10)]．

本症例では食道再建後にカリウム製剤が経口投与されて食道潰瘍を形成して吻合部狭窄の悪化に大きく関与した．食道再建術後では消化管運動障害により，吻合部より口側に薬剤が停滞しやすく，薬剤性食道粘膜障害が発生しやすいと考える．食道癌術後の薬剤の経口投与では薬剤の種類や剤型や飲み方について細心の注意が必要である．

文　献

1) 食道疾患研究会：食道癌取扱い規約. 第8版. 金原出版，東京，1992
2) 西　満正，太田博俊：縫合不全. 吻合部通過障害. 外科治療　**52**：656—659, 1985
3) 相馬哲夫, 松本文和：吻合部狭窄. 外科治療　**68**：1014—1019, 1993
4) 内田雄三, 村上信一, 野口　剛ほか：食道癌手術の術後管理と処置(3)縫合不全に対する外科的処置. 日外会誌　**97**：449—454, 1996
5) Krakamp B, Leidig P, Chemaissani A et al：Oesophageal ulceration by tuberuculosis：a rare case of dysphagia. Eur J Gastroenterol Hepatol **7**：1123—1125, 1995
6) 村岡　実：食道癌術後症例の消化管内圧測定による嚥下機能の検討. 日臨外医会誌　**58**：2217—2226, 1997
7) 徳原太豪, 東野正幸, 大杉治司ほか：食道癌切除後における上部食道括約筋機能に関する研究. 日外会誌　**93**：578—588, 1992
8) Kikendall JW, Friedman AC, Oyewole MA et al：Pill-induced esophageal injury. Dig Dis Sci **28**：174—182, 1983
9) Kikendall JW：Pill-induced esophageal injury. Gastroenterol Clin North Am **20**：835—846, 1991
10) Eng J, Sabanthan S：Drug-induced esophagitis. Am J Gastroenterol **86**：1127—1133, 1991
11) Humphries TJ, Castell DO：Pressure profile of esophageal peristasis in normal humans as masureed by direct intraesophageal transducers. Am J Dig Dis **22**：641—645, 1977
12) Bonavina L, DeMeester TR, McChensey L et al：Drug-induced esophageal strictures. Ann Surg **206**：173—183, 1986
13) Pemberton J：Oesophageal obstruction and ulceration caused by oral potassium therapy. Br Heart J **32**：267—268, 1970
14) Whitney B, Croxon R：Dysphagia caused by cardiac enlargement. Clin Radiol **23**：147—152, 1972

A Case of Esophageal Stricture suspected due to Drug-induced Ulcer after Subtotal Esophagectomy

Shuzo Kohno, Yutaka Oda, Hideichiro Ohmori, Takenori Hada,
Kazuto Sasaya* and Yoji Yamazaki*
Department of Surgery, National Sanatorium Higashi Utsunomiya Hospital
Department of Surgery*, The Jikei Univertity School of Medicine

A 59-yr-old male underwent treatment with antitubercular durg against pulmonary tuberculosis and radiation therapy against esophageal carcinoma from November, 1995. An esophagogastroscopy confirmed recurrent lesion formed 0-IIc+IIa type esophageal carcinoma on March 26, 1997. Subtotal esohagectomy was performed on May 7, 1997. On microscopic findings of surgical specimen, the depth was detected to muscularis mucosae, and no lymph node metastasis were shown (0/40). Detecting slight anastomotic stenosis but good passage on esophagogram, oral intake was started from May 20. Oral potassium therapy was started from June 13, and antitubercular drug (INH, REP, EB) therapy from June 17. He complained of dysphagia from June 20. An esophagogastroscopy showed anastomotic stricture, ulcer and stases of tablets. As diagnosis of drug-induced esophageal ulcer and anastomotic stricture was made from clinical and endoscopic findings, we applied balloon dilation to the stricture. Since discontinuation oral potassium therapy, there has been no recurrence of anastomotic stricture. Because drug-induced eophageal injury can easily occur after surgery for esophageal carcinoma, careful selection of the treatment drug, its size and shape for oral administration should be considered.

Reprint requests: Shuzo Kohno Department of Surgery, National Sanatorium Higashi Utsunomiya Hospital
2160 Shimo-Okamoto, Kawachi-machi Kawachi-gun, 329−1193 JAPAN