日消外会誌　32（7）：1986～1990，1999年

症例報告

食道癌術後再建胃管に発生した未分化癌の１例

北陸中央病院外科，富山医科薬科大学第１病理*

大澤　　武　　岩瀬　孝明　　川上　卓久　　松井　一裕*

食道癌の重複癌は胃癌と頭頸部領域癌が多く，食道癌手術の遠隔成績の向上に伴い，胃管癌の報告が増加している．われわれは食道癌術後再建胃管に発生した未分化癌の１例を経験したので報告する．症例は75歳の男性．1995年４月に胸部中部食道～腹部食道にかけての食道癌に対して右開胸開腹胸部食道全摘・RII，胸骨後食道胃吻合術を行った．1年８か月後の1996年12月頃から嚥下困難を自覚し，1997年５月１日に入院し精査したところ，胃管前庭部前壁に亜有茎性・分葉状の Borrmann 1型腫瘍を認めた．術前生検診断では充実性低分化腺癌であった．6月26日に上行結腸による食道再建を伴う胃管全摘術を行った．術後病理診断は免疫組織染色の結果，未分化癌と診断された．現在，多発性肺転移・肝転移が認められ，化学療法を行い，経過観察中である．食道癌術後再建胃管に対して定期的な内視鏡検査を行い，早期の胃管癌の発見に努める必要がある．

Key words：　carcinoma of the gastric tube, undifferentiated carcinoma of the stomach

緒　　言

食道・他臓器重複癌について近年の報告[1)~3)]では同時性重複癌の頻度が4.5～6.2％で，異時性重複癌の頻度が3.3～5.9％である．また食道癌先行例は異時性重複癌の32～50％を占めている．重複臓器としては胃と頭頸部領域が多く，食道癌術後胃管癌の報告も増加している．今回，われわれは食道癌術後再建胃管に発生した未分化癌の１例を経験したので文献的考察を含めて報告する．

症　　例

患者：75歳，男性

主訴：嚥下困難，全身倦怠感，顔色不良

既往歴，家族歴：特記すべき事項なし．

現病歴：1995年１月，胸部中部食道～腹部食道（Im～Ea）にかけて隆起型食道癌を認めた．化学療法を２クール行い，縮小率71％の有効を得た．4月24日，２領域郭清を伴う右開胸開腹胸部食道全摘，胸骨後食道胃吻合術を行った．この際，胃管には幽門形成術を付加した．病変の肉眼所見は，6.4×3.6×1.5cm 大の丘状の隆起型病変と2.9×2.0cm 大の軽度隆起の表在平坦型病変の重複食道癌（1pl+0-IIa 型）であった．病理所見は，隆起型病変が腺様嚢胞癌，mp, ly_1, v_0, n_2（＋；No. 7），Pl_0, M_0で，表在平坦型病変が中分化扁平上皮癌，sm, ly_1, v_0, n_1（＋；No. 1），Pl_0, M_0であり，総合所見は stage III，根治度 II であった．術後１年間，外来通院をしていたが，その間再建胃管の検査はしていなかった．１年経過後は患者の意志で通院を止めていた．１年８か月後の1996年12月頃から嚥下困難を自覚していたが放置していた．1997年５月１日，高度の嚥下困難，全身倦怠感，顔色不良を主訴に来院し，精査目的に入院した．

入院時現症：身長151cm，体重41kg で皮膚と眼瞼結膜に貧血が著明であった．腹部触診で心窩部に手拳大の腫瘤を触知した．

入院時血液検査所見：血液一般および生化学検査では，赤血球数215×10^4/μl, Hb 値5.0g/dl で高度の貧血を示した他には異常を認めなかった．腫瘍マーカーは，CA19-9, CEA, AFP, NSE, CA125ですべて正常範囲であった．

画像所見：胃管透視では，胃管の旧前庭部領域前壁に胃管内腔をほぼ占める，境界明瞭で表面が分葉状の7.5×6.5cm 大の Borrmann 1型の腫瘤陰影を認めた（**Fig. 1**）．腹部 CT でも，同部位に亜有茎性・分葉状の腫瘍を認めた（**Fig. 2**）．上部消化管内視鏡検査では，胃管の幽門輪近傍に発赤著明な易出血性の腫瘤を認めた．生検組織標本には，中等大・類円形の濃染核を有する腫瘍細胞の充実性増殖を認め，内分泌細胞癌である可能性が考えられたが，免疫組織化学染色で NSE, CEA, chromograninA がすべて陰性となり，低分化腺癌と診断された．なお，初回手術前の上部消化管内視

＜1999年１月27日受理＞別刷請求先：大澤　　武
〒920-0934　金沢市宝町13―1　金沢大学医学部第１外科

Fig. 1　UGI film (prone) revealed a defect with a central depression in the antrum of the gastric tube

Fig. 2　CT examination of the tumor of the gastric tube

鏡検査と胃透視検査の結果を見直したが，胃前庭部に腫瘍像は認められなかった．以上の検査所見より胃管摘出術を予定した．

手術所見：6月26日に手術を行った．まず上腹部正中切開で開腹し，腫瘍が漿膜面へ露出しておらず，切除可能であることを確認した．次に頸部を切開し，頸部手術創と腹部手術創の両方向から胸骨と胃管の間を全長にわたって剥離した後，電動式胸骨鋸を用いて胸骨正中切開を行った．この際，胃管の損傷は生じなかった．胃管は両側胸膜と強固に癒着し前縦隔から切離する際，両側開胸となった．胃管を全摘し，再建臓器として上行結腸を用い，胸骨後経路にて Roux en-Y 法で再建した．

Fig. 3　Macroscopic finding of the resected specimen

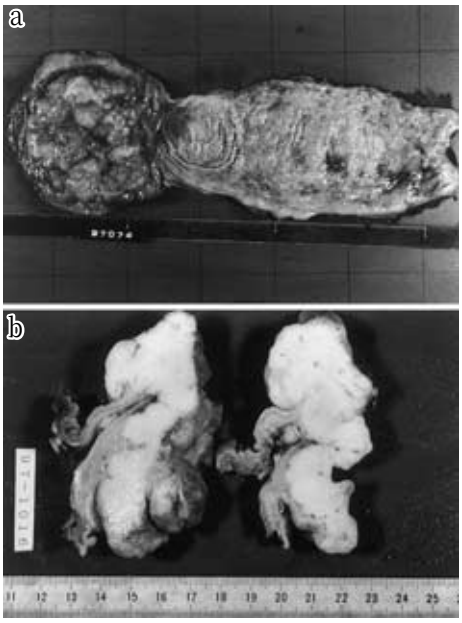

摘出標本：十二指腸球部を付す全長27cm の胃管で，幽門輪近傍の胃管前壁に8.5×7.5×3.5cm の表面分葉状の Borrmann 1型腫瘍を認めた（**Fig. 3a**）．口側断端長21cm，肛側断端長3cm であった．固定後の割面の所見は境界明瞭な限局型で髄様を呈した（**Fig. 3b**）．

病理組織学所見：HE 染色ではやや大型の腫瘍細胞が充実性・単調に増殖しており，間質増生はほとんど認められず，ごく一部で紡錘形細胞の錯走する増殖を認めた（**Fig. 4a,b**）．組織学的に，粘液を含む小嚢胞腔や，篩状構造を示す癌細胞の増殖が認められないことから，初回食道原発巣の腺様嚢胞癌の胃壁転移は否定された．そこで充実性低分化腺癌（por1），内分泌細胞癌（小細胞癌），悪性リンパ腫との鑑別が問題となったが，組織化学では，Alcian-blue, PAS, Grimelius 染色が陰性で，免疫組織化学染色では，AE1/AE3, CEA, AFP, NSE, chromogranin A, synaptophysin, Leu7ですべて陰性であった．また，LCA 陰性の所見から悪性リンパ腫は否定された．以上から未分化癌と診断した．

術後経過：術後経過は良好で８月２日（37病日）に退院した．外来での経過観察中，11月に多発性肺転移，

Fig. 4　Histopathological findings of the carcinoma of the gastric tube（HE stain. 4a：×20,4b：×100）

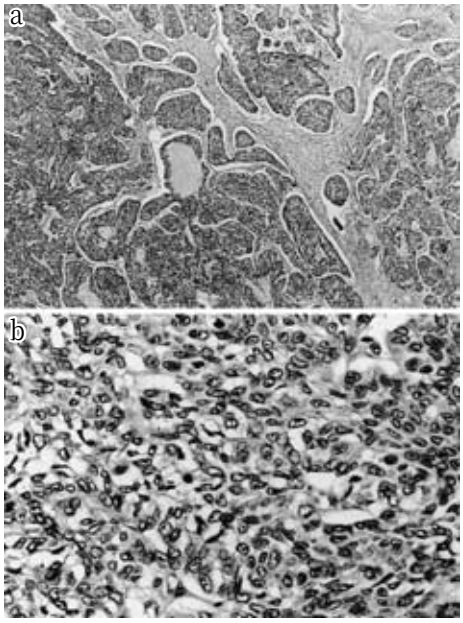

1998年１月に多発性肝転移を認めた．化学療法を２回行い，転移巣の縮小を認めた．1999年１月現在，経過観察中である．

考　察

食道の再建臓器としては胃管の使用が最も多いが，近年，胃管癌発生の報告が増加している．胃管癌の本邦報告例は，医学中央雑誌で検索出来た範囲では1998年１月までに自験例を含め100例であった[4)〜16)]（**Table 1**）．それによれば胃管癌の術式は胃管全切除が39%，部分切除が25%である．胃管では壁内の血液やリンパの流れが本来の胃とは異なっているので，胃管部分切除で根治性が得られる確証はなく，原則として胃管全摘を行うべきと考える．高齢者患者に対して低侵襲を求めて，胃管の部分切除を推奨する報告[17)]があるが，再建経路が胸壁前や胸骨後の場合では，胃管を全摘し，結腸による再建を行うことが，術後経過に著明な影響を及ぼすほどの過大侵襲になるとは考えられない．その理由は，この手術ではリンパ節郭清をほとんど行わない上，この再建経路では胸腔内操作も必要ないからである．これに対し後縦隔経路では，再建胃管にトラブルが生じたとき，胃管の完全摘出が極めて困難であることが以前から指摘されている．香川ら[12)]は後縦隔経路の胃管癌切除に難渋した経験から，長期生存が期待できる比較的若年者には，再建経路は胃管を切除しやすい胸壁前か胸骨後が妥当であると述べている．しかし，最近では，生理的で術後の QOL の面から評価の高い後縦隔経路を選択する施設が多くなっている[18)19)]．

Table 1　Cancer of the gastric tube after esophagetomy

Age : mean 64.1 years（range ; 44 to 89 years）	
Route of reconstruction	
Anterothoracic	54
Retrosternal	23
Intrathoracic	11
Posterior mediastinal	10
Unknown	2
Total	100
Esophageal cancer	
Stage 0	8
Ⅰ	13
Ⅱ	7
Ⅲ	22
Ⅳ	4
unknown	43
Benign disease	3
Total	100
Interval between the esophagectomy and the finding of the gastric carcinoma mean : 6.8 years（range ; 12 months to 35 years）	
Therapy	
Total resection of the gastric tube	39
Partial resection of the gastric tube	25
Endoscopic therapy（stripping, polypectomy, laser）	13
Nonsurgery	19
Unknown	4
Total	100

胃管切除術の合併症として，胸骨後経路再建の場合では，胸骨正中切開の際に胃管を損傷し，前縦隔炎や腫瘍細胞の播種を引き起こすことがある[20)21)]．胸骨と胃管の癒着が強固で，用手的な剥離が困難な場合には，サジタル型鋸刃を使用して，胃管の損傷を防ぐ配慮が必要である．

近年，早期胃管癌に対する内視鏡治療の報告が増えている[6)〜9)11)14)16)22)〜24)]が，これは内視鏡の細径化が進み，容易に定期的な検査が行えるようになったことで，早期癌の発見が増えたためである．自験例も内視鏡による定期的な術後フォローアップを行っていればもっと早期に発見できたはずである．最近の胃管癌報告例の

増加を考慮に入れれば，術後6か月ごとの定期検査が必要と考える．

胃癌術後残胃癌の発生頻度は通常の胃癌の2〜3倍といわれている．残胃癌の誘因として，以前より十二指腸液の慢性的な胃内逆流が指摘されている[25]が，胃管癌の発生にも同様の機序が考えられる．胃管作成の際，幽門形成術を付加すると，慢性的な十二指腸液逆流が有意に増加する．最近，幽門形成術を付加しなくても術後障害が増加しないという報告[26]も多くあり，幽門形成術を付加しない胃管作成が好ましい，と考えられる．

胃癌取扱い規約（第12版）[27]に「未分化癌は病巣のどの部分にも腺癌や扁平上皮癌への分化を示さない癌であり，胃癌においては例外的な組織型である．低分化腺癌や小細胞癌，さらに悪性リンパ腫を除外しなければならない」と記載されている．第40回胃癌研究会（1983年，東京）で報告された88施設のアンケート調査の結果[28]では，未分化癌の頻度は全胃癌の0〜10.72%（平均0.35%）であった．施設による頻度の差は診断基準にかなりの幅があるためとされた．自験例は組織所見および免疫組織化学的検討から，他の組織型は否定的であり未分化癌と診断した．松坂[29]によれば，発生源として最初から未分化癌であるものは極めて少なく，多くは腺癌からの移行や関連を指摘できる．また胃未分化癌は，臨床的には圧倒的に進行癌が多く，脈管侵襲が高度で，広範に遠隔転移を起こしやすいという特徴があり，形態的には境界明瞭な限局型で割面は髄様を呈するものが多い．なお，自験例においては，多数の切片の観察によっても，腺癌の形態を示す増殖巣は見出されず，最初から未分化癌として発生した可能性が示唆された．

文　献

1）山本雅一, 吉田　操, 村田洋子ほか：食道癌における重複癌症例の検討．日消外会誌　**23**：2723—2727, 1990

2）片柳憲雄, 武藤輝一, 田中乙雄ほか：食道と他臓器の重複癌症例の検討．日消外会誌　**24**：968—976, 1991

3）生田　肇, 浜辺　豊, 成田晃一ほか：食道・他臓器重複癌症例の検討．癌の臨　**42**：509—514, 1996

4）橋本正治, 阿保七三郎, 北村道彦ほか：後縦隔経路再建胃管切除症例の検討．日胸外会誌　**43**：1016—1022, 1995

5）神田雄史, 宮原勅治, 嶋田　裕ほか：再建胃管の発癌．外科　**57**：1275—1281, 1995

6）山下英世, 高木秀雄, 秋山靖人ほか：早期食道癌手術後の再建胃管に生じた早期胃癌の内視鏡的切除の1例．Gastroenterol Endosc　**31**：2233, 1989

7）渡辺　透, 佐藤博文, 服部和伸ほか：食道癌術後再建胃管に発生した早期癌の1例．共済医報　**41**：61—65, 1991

8）福島　亘, 八木雅夫, 坂本浩也ほか：食道癌切除術後, 再建胃管に発生した早期胃癌の1例. 日消外会誌　**26**：2185—2188, 1993

9）中田博也, 伊藤秀一, 横矢行弘ほか：内視鏡的に切除した食道癌術後の再建胃管に発生した早期胃癌の1例．Gastroenterol Endosc　**35**：2166—2171, 1993

10）伊藤裕之, 井手博子, 江口礼紀ほか：挙上胃管に発生した胃管癌の1例．日臨外医会誌　**55**：2967, 1994

11）井手博子, 江口礼紀, 中村　努ほか：食道癌切除再建術後の病態の検討．日消外会誌　**28**：2057—2061, 1995

12）香川佳寛, 多幾山渉, 佐伯俊昭ほか：胸部食道癌再建胃管に発生した胃癌の2切除例．日消外会誌　**29**：722—726, 1996

13）辻本広紀, 市倉　隆, 玉熊正悦：下咽頭癌根治手術後の後縦隔再建胃管にみられた早期胃癌に対する分節的切除．日消外会誌　**30**：764—768, 1997

14）島田英雄, 千野　修, 西　隆之ほか：再建胃管内胃癌の検討．消内視鏡　**10**：51—57, 1998

15）福元俊孝, 楊　宏慶, 熊之細透ほか：食道癌術後の再建胃管に発生し，部分切除を施行した早期胃癌（m癌）の1例．消内視鏡　**10**：77—81, 1998

16）石田　薫, 菅原光宏, 斉藤和好ほか：食道癌手術10年後に発生した胃管内早期胃癌と H_2RA 抵抗性潰瘍．消内視鏡　**10**：87—89, 1998

17）稲葉行男, 工藤邦夫, 渡辺修一ほか：食道癌切除後再建胃管癌の1治験例—侵襲軽減の1術式について—．日臨外医会誌　**53**：1154—1159, 1992

18）馬場政道, 愛甲　孝, 浅谷倫代ほか：胸部食道癌再建術後の問題点と対策—後縦隔経路と胸骨後経路の優劣—．日消外会誌　**28**：2047—2051, 1995

19）佐山淳造, 菅原　浩, 標葉隆三郎ほか：胃管再建経路と術後 QOL．消内視鏡　**10**：33—38, 1998

20）熊之細透, 夏越祥次, 吉中平次ほか：食道癌, 喉頭癌，再建胃管癌の3重複癌の1例．臨外　**47**：1369—1372, 1992

21）紙田信彦, 朝田農夫雄, 山口善友ほか：食道癌手術後6年後に発生した再建胃管癌の1例．臨外　**39**：693—696, 1984

22）平野　裕, 阿保七三郎, 橋本正治ほか：食道癌手術後に発生した再建胃管癌の2症例．秋田医師会誌　**40**：146—148, 1988

23）門馬久美子, 榊　信廣, 佐伯修二ほか：食道癌術後の再建胃管に発生した早期癌3例に対する内視鏡

的治療．消内視鏡の進歩　**35**：268―271, 1989
24）三吉　博, 四方淳一, 戸倉康之：食道癌術後再建挙上胃管内に急性胃粘膜出血と早期胃癌を併発した１例．Gastroenterol Endosc **34**：555―560, 1992
25）上西紀夫, 下山省二, 山口浩和ほか：「残胃の癌」の分類と発生機序．消外　**16**：1253―1265, 1993
26）大森浩明, 旭　博史, 石田　薫ほか：食道癌術後再建胃管の運動機能評価と病態．臨外　**49**：145―154, 1994
27）胃癌研究会編：胃癌取扱い規約. 改訂第12版. 金原出版，東京，1993, p64―67
28）星　和夫, 羽生　丕, 竹下公矢ほか：特殊型胃癌―第40回胃癌研究会アンケート調査報告―．日癌治療会誌　**18**：2112―2124, 1983
29）松坂俊光：胃未分化癌（充実癌）の組織発生に関する病理組織学的研究．福岡医誌　**67**：163―187, 1976

A Case of Undifferentiated Carcinoma in the Substituted Gastric Tube after Radical Resection for Esophageal Cancer

Takeshi Osawa, Takaaki Iwase, Takuhisa Kawakami and Kazuhiro Matsui*
Department of Surgery, Hokuriku Central Hospital
*The First Department of Pathology, Toyama Medical and Pharmaceutical University

Recent advanced treatments for esophageal cancer may contribute to prolonging survival of esophageal cancer patients. On the other hand, a second cancer occasionally has been found in the gastric tube used as a reconstructive organ. A 75-year-old man, who had undergone curative subtotal esophagectomy with reconstruction by retrosternal gastric tube substitution for an esophageal cancer about 2 years before, was admitted to our hospital because of vomiting and sever anemia. Upon examination, carcinoma of the gastric tube was discovered. The tumor was type-1 by Borrmann's classification. A biopsy was done and pathological findings showed poorly differentiated adenocarcinoma（solid type）. Consequently, total resection of the gastric tube with reconstruction by retrosternal ascending colon substitution was performed. The pathological findings revealed that the tumor was undifferentiated carcinoma. Subsequent to surgery, lung and liver metastases had developed, and these were treated with chemotherapy.

Reprint requests：Takeshi Osawa　The First Department of Surgery, Kanazawa University School of Medicine
13-1 Takara-machi, Kanazawa, 920-0934 JAPAN