日消外会誌　32（7）：1991～1994，1999年

症例報告

食道癌術後の後縦隔再建胃管癌の１手術例

大阪市立大学第２外科

福原研一朗　大杉　治司　高田　信康　西村　良彦
船井　隆伸　李　栄柱　田口　伸一　藤田みゆき
奥田　栄樹　木下　博明

食道癌切除後，後縦隔再建胃管に発生した胃癌に対し，胃全摘・リンパ節郭清を施行した１例を報告する．症例は69歳の男性で，胸部食道癌（Im, 0-II c+III，A0，N0，M0，P10，stage I，中分化型扁平上皮癌，sm，n0, infα, ie（＋），ly0, v0, stage 0）に対し，胸腔鏡下食道亜全摘・3領域リンパ節郭清・後縦隔胃管再建を施行後，２年４か月目の1998年１月，幽門部小弯に IIa+IIc 型胃癌を認めた．超音波内視鏡検査で深達度 SM・N_1（＋）と判断し，1998年４月開胸開腹下再建胃全摘術，残存１群・２群リンパ節郭清，後縦隔有茎空腸再建を行った．病理組織検査では中分化型腺癌，深達度 m, n0, ly0, v0, stage Ia であった．食道癌根治術後，後縦隔再建胃管癌に対する切除術は癒着などにより困難が予想される．しかし根治可能であれば，リンパ節郭清を含めた胃全摘術を行うことが望ましいと思われた．胸腔鏡下手術は胸腔内癒着の軽減に寄与すると考えられた．

Key words： metachronous double cancer in the esophagus and stomach, cancer in the reconstructed gastric role, route of reconstruction

はじめに

近年，食道癌切除症例における予後の向上に伴い，重複癌の頻度は1977年には3.6%であったが，1990年には15%と著明に増加しており，このうち胃癌は49%を占めている[1]．今回，我々は後縦隔再建胃管に発生した胃管癌に対し，リンパ節郭清を伴う胃管全摘術を施行しえたので報告する．

症　例

患者：69歳，男性

主訴：心窩部痛

家族歴・既往歴：特記事項なし．

現病歴：1995年８月定期検診の上部消化管内視鏡検査にて食道病変を指摘された．精査にて Im, 0-II c+III 型の癌病変を認めた．この時，胃内に病変はみられなかった．1995年９月胸腔鏡下食道亜全摘・3領域リンパ節郭清および後縦隔胃管再建を施行した．なお腹腔内リンパ節では No. 1, 2, 3, 8a, 9を郭清した．病理組織学的には中分化型扁平上皮癌，sm, n0, infα, ie（＋），ly 0, v0, stage 0, curability A であった．術後観察中の1996年10月には上部消化管内視鏡検査で再建胃管に潰瘍や隆起性病変を認めなかった．1997年10月には幽門部小弯側に A2 stage の潰瘍を認めたが，生検にて悪性所見認めず，制酸剤を投与し経過観察した．術後２年４か月の1998年１月頃より食後の心窩部痛を自覚し，内視鏡検査で同部位の潰瘍は H2 stage まで治癒していたが，再生上皮にはやや乱れを認め，同部位より生検を行ったところ，高分化型腺癌との診断を得た．そ

Fig. 1　Endoscopy showed a lesion of with 0-IIa+IIc.

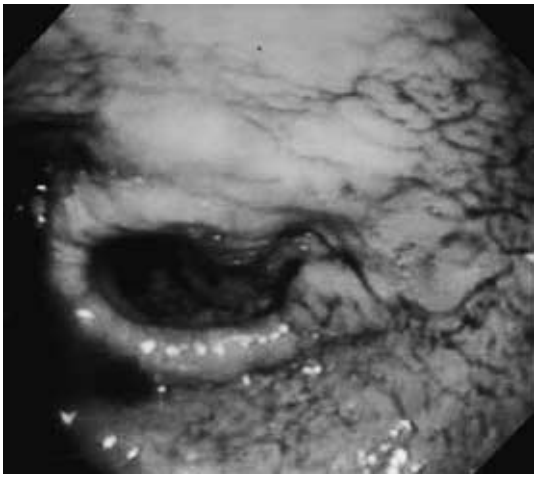

＜1999年２月24日受理＞別刷請求先：福原研一朗
〒545-8585　大阪市阿倍野区旭町1―4―3　大阪市立大学第２外科

Fig. 2　Gastric lesion was detected as heterogeneous hypoechoic area disrupting the third layer of the stomach by endoscopic ultrasonography.

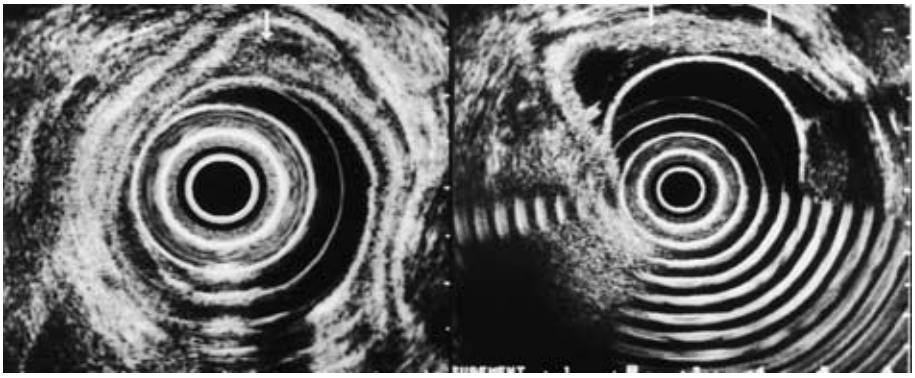

Fig. 3　The lesion of 0-II a+II c located in the antrum.

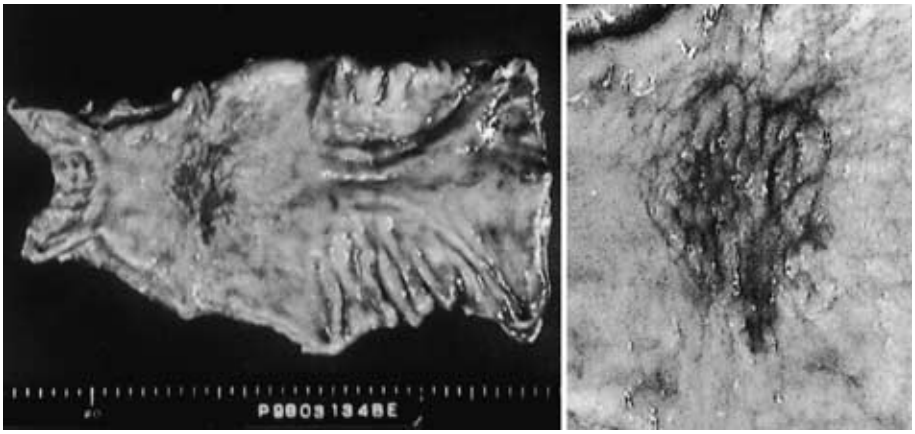

こで手術目的のため入院となった．再入院後の1998年3月には病変部の粘膜不整は顕著となり，IIa+IIc 型を呈し，その範囲は2cm を越えていた（**Fig. 1**）．この際に行った生検では中分化型腺癌と診断された．1998年4月には超音波内視鏡検査で再建胃管の病変はモザイク状の低エコー像を呈する壁肥厚として捉えられ，第3層を圧排し一部に断裂像を認め，SM と診断した（**Fig. 2**）．さらに幽門部大弯側に隣接して内部エコー不均一な径10mm のリンパ節を認めた．なお入院時の現症に異常所見を認めなかった．入院時血液検査では白血球の増多や貧血なく，肝機能・腎機能ともに正常値で腫瘍マーカーの上昇も認めなかった．

以上より，胸部食道癌根治術後の再建胃管に発生した深達度 SM の中分化型腺癌と診断し，No. 6リンパ節への転移も否定できず，1998年４月13日開胸開腹下にリンパ節郭清を伴う再建胃管全摘術および有茎空腸による後縦隔再建術を行うこととした．

手術術式と所見：初回手術は約5cm の第５肋間小開胸を施行しており，胸膜癒着を避けるべく第６肋骨床より後側方開胸を施行した．胸壁と肺との癒着は特に上葉において高度で，縦隔の癒着は上縦隔で特に強固で，癒着剥離は困難であったが，気管膜様部および反回神経周囲の剥離を慎重に行い，右胃大網動脈を含む大網とともに再建胃管を後縦隔より遊離した．腹部より右胃大網動脈および右胃動脈をそれぞれ根部で切離し，前回手術で郭清されていない No. 3, 4d, 5, 6, 8p, 12a, 12b リンパ節を郭清し，再建胃を全切除した．その後の消化管再建は大腸癌発生のリスクも考慮し，後縦隔経路で有茎空腸で行った．

切除標本所見：病変は26×42mm で幽門小弯に位置し，胃管のほぼ半周を占めていた．肉眼的に転移によると思われるリンパ節腫脹は認めなかった（**Fig. 3**）．

Fig. 4 Histological findings revealed moderately differenciated adenocarcinoma located in the mucosa (H-E staining).

病理組織所見：組織型は中分化型腺癌，深達度はmでn0, ly0, v0, stage Iaであった（**Fig. 4**）.

術後経過：一過性に反回神経麻痺を認めたが，他に合併症なく順調に回復，術後5か月の現在，再発は認められていない.

考　察

1973～1997年に本邦における再建胃管癌の報告は65例を数える[2]が，特に後縦隔経路再建胃管に発生した胃癌の報告は**Table 1**に示すとおり自験例を含めて5例[3)~5)]を数えるにすぎない．食道切除から胃癌発見までの期間は自験例が最短の2年4か月で，最長は9年10か月であった．また，我々が医学中央雑誌による文献検索で調べた限り，これまで後縦隔経路再建胃管に発生した胃癌に対し，リンパ節郭清を含めた再建胃切除の報告例はみていない.

食道癌根治術後の再建経路として，以前は縫合不全発生の危険性を考慮し，胸壁前や胸骨後経路がよく使われてきた．しかし，当科では再建距離が短く，嚥下機能が温在される生理的な後縦隔経路を第1選択としている[6]．本例のように再建胃管の切除が必要となった場合には，後縦隔再建を行った症例は胸壁前や胸骨後再建例に比べて胸腔内癒着が高度であり，胃管切除に難渋し，結果的に胸膜再発や全摘不能となった症例も報告[5]されており，再建胃切除などの開胸操作・縦隔操作を行うには一般に不利だと考えられる．しかし，術後に虚血性心疾患の合併で手術を要する可能性もあり，必ずしも後縦隔再建が，術後の合疾患全体を考慮した場合，不利とは言い難い.

予後向上に最も大切なことは胃癌の早期発見に努めることである．幕内ら[7]は胃癌発見が遅れる理由として造影検査では2重造影が撮影困難で微細病変を発見しにくく，また写真も見慣れないため見落としがちである点を挙げている．そのため早期発見には1～2か月に1度の外来観察と半年に1度の内視鏡検査が必要と思われる．自験例では上部消化管内視鏡による約6か月ごとの定期検診で術後2年1か月で潰瘍性病変として発見したが，当初より陥凹性で確定診断を得た2年4か月では中分化型腺癌であったこと，さらにSMと診断されたため，内視鏡下粘膜切除術では根治を得られず，リンパ節郭清を伴う胃切除を要するものと判断した．前回手術によるリンパ流の変化の可能性があり，またNo. 6リンパ節転移も疑われたため，今回は広範囲におよぶリンパ節郭清を施行した．しかし，再建胃管では通常の胃と違い，前回の手術の影響で内視鏡・超音波内視鏡検査の精度が低下する可能性を考慮すべきと思われた．再建胃の切除は多大な侵襲を伴うため，検査頻度を増やし，内視鏡下粘膜切除術で根治できうる時期に早期発見を行うことが最善と考える．半年に1回程度の上部消化管内視鏡による定期検診が望ましい[8]との報告が多いが，より頻回の観察は実際臨床上困難な場合もある.

自験例は後縦隔再建胃管癌に対しリンパ節郭清を含めた根治術を施行し，良好な経過を辿っている．これは外来通院と定期検診で早期胃癌の時点で胃病変を発見しえたことによる．また，今後も良好な予後を期待

Table 1 Reported case of gastric cancer found in the stomach used for posterior mediastinal reconstruction after esophagectomy for esophageal cancer in Japan. (1973—1997, case reports and abstracts)

Reported year and auther	Age and sex of patient	Period between esophagectomy and diagnosis of gastric cancer	Therapy	Outcome	Lymph node resection
1988 Hirano	73 year male	9 years 10 months	polypectomy	alive 2 months	none
1988 Hirano	77 year male	4 years 4 months	no therapy	death 8 months	none
1993 Nagai	60 year male	5 years	total gastrectomy	alive 44 days	unknown
1996 Kagawa	65 year male	5 years	total gastrectomy	death 2.5 months	unknown
1998 our case	69 year male	2 years 4 months	total gastrectomy	alive 5 months	D2

しえると思われる．さらに，胸腔鏡下に食道切除を行っていたことにより郭清操作の及んだ後縦隔に癒着はあったものの，胸壁胸膜に癒着なく，胸腔内到達が容易で腹側・背側より後縦隔にアプローチ出来た．これが今回の手術の難易度低下と合併症の軽減に大きく寄与していたと思われる．食道癌の進行度により予後が規定される症例や侵襲の大きな再建胃管切除術に耐えられない高齢者や併存疾患を有するハイリスク症例に対しては，内視鏡下粘膜切除術の適応の拡大[9]や局所切除のみにとどめる[10]などの低侵襲治療も重要な治療方法の１選択枝と考える．しかし，本症例のように患者の全身状態が良好で，根治性が望める症例に対しては積極的に根治術を行うことが長期生存を期待する上で重要と思われる．

文　献

1）山本雅一，吉田　操，村田洋子ほか：食道癌における重複癌症例の検討．日消外会誌　**23**：2723―2727, 1990
2）早川弘輝，草川雅之，高橋宏明ほか：胸部食道癌13年目に再建胃管に発生した胃癌に対する幽門側胃切除の１例．日臨外会誌　**59**：3041―3045, 1998
3）平野　裕，阿保七三郎，橋本正治ほか：食道癌手術後に発生した再建胃管癌の２症例．秋田医師会誌　**40**：146―148, 1988
4）永井　智，秋山清次，高橋知生ほか：食道癌術後５年目に発生した再建胃管癌の１例．日臨外医会誌　**54**(増)：428, 1993
5）香川佳寛，多幾山渉，佐伯俊昭ほか：胸部食道癌再建胃管に発生した胃癌の２切除例．日消外会誌　**29**：722―726, 1996
6）大杉治司，東野正幸，徳原太豪ほか：食道外科とQOL 嚥下機能からみた食道癌治療．外科　**56**：374―380, 1994
7）幕内博康，中崎久雄，三富利夫ほか：食道癌術後の再建胃管に発生した胃癌―自験例２例と本邦報告例の集計―．日気管食道会報　**31**：238―245, 1980
8）井出博子，江口礼紀，中村　努ほか：食道癌切除再建術後の病態の検討．日消外会誌　**28**：2057―2061, 1995
9）福島　亘，八木雅夫，阪本浩也ほか：食道癌切除後，再建胃管に発生した早期胃癌の１例．日消外会誌　**26**：2185―2188, 1993
10）中村文彦，稲葉行男，工藤邦夫ほか：食道癌切除後再建胃癌の１手術例―侵襲軽減の１術式について―．日臨外医会誌　**53**：1154―1159, 1992

A Case of Cancer in the Stomach Used for Posterior Mediastinal Reconstruction after Radical Operation for Esophageal Cancer

Kenichiro Fukuhara, Harushi Osugi, Nobuyasu Takada, Yoshihiko Nishimura, Takanobu Funai, Shigeru Ree, Shinichi Taguchi, Miyuki Fujita, Eiki Okuda and Hiroaki Kinoshita

Second Department of Surgery, Osaka City University Medical School

A case of gastric cancer that arose in the section of stomach, used for posterior mediastinal reconstruction after radical operation for esophageal cancer is reported. The patient was a 69-year-old man, who had undergone thoracoscopic esophagectomy and posterior mediastinal reconstruction using stomach for moderately differentiated squamous cell carcinoma, with submucosal invasion, but without lymph node metastasis, in the middle thoracic esophagus, in our department, in September 1995. In October 1997, endoscopy revealed a lesion at the curvature of the gastric antrum. No malignant cells were detected in the biopsy specimen. However, in January 1998, the lesion had changed to 0-II a+II c in appearance and proved to be moderately differenciated adenocarcinoma by endoscopic biopsy. Endoscopic ultrasonography revealed submucosal layer invasion with metastasis to the subpyloric lymph node. In April 1998, the stomach was resected totally by right thoracotomy with D2 lymph node dissection followed by reconstruction using a long section of pedicled jejunum through the posterior mediastinum. The lesion was diagnosed histologically as moderately differentiated adenocarcinoma, m, n0, ly0, v0, stage Ia. The postoperative course was uneventful except for transient palsy of the recurrent laryngeal nerve. Although resection of the stomach for use in posterior mediastinal reconstruction seemed to be a complicated approach because of possible severe adhesion developing, complete resection with lymph node dissection is essential to obtain a good out come for cancer originating in the stomach. Also the thoracoscopic procedure for the previous esophagectomy contributed to reduced pleural adhesion.

Reprint requests：Kenichiro Fukuhara Second Departmemt of Surgery, Osaka City University Medical School
1-4-3 Asahimachi, Abeno-ku, Osaka, 545-8585 JAPAN