日消外会誌　32（7）：1995～1999，1999年

症例報告

腹腔内出血にて発症した胃平滑筋肉腫の１例

県立広島病院一般外科
大城　望史　　板本　敏行　　角舎　学行
札場　保宏　　宮本　和明　　石川　哲大
田中　一誠　　山本　泰次　　大城　久司

胃平滑筋肉腫は胃悪性腫瘍の0.5～2%を占めるが，一般に腹痛，消化管出血，腹部腫瘤などで発見されることが多く，腹腔内出血を来した症例はまれである．我々は極めて腫瘍径の小さい平滑筋肉腫破裂の若年者症例を経験したので報告する．症例は25歳の男性．起床時，突然の心窩部痛にて発症し，急性汎発性腹膜炎の診断で入院した．腹部 CT，消化管内視鏡，超音波内視鏡などで腹腔内出血を伴う，約8cm の胃平滑筋肉腫と診断し，開腹術を施行した．腹腔内には約600ml の出血を認め，胃前庭部の腫瘤のほとんどが血腫であり，腫瘍は2.3×2.0cm であった．病理組織学的には，低悪性度平滑筋肉腫であり腫瘍径も小さく，4 年 6 か月経過した現在も再発の兆しはない．

Key words：　gastric leiomyosarcoma, intraabdominal hemorrhage

はじめに

胃平滑筋肉腫は胃悪性腫瘍の0.5～2%を占め[1)2)]，平滑筋肉腫全体の約65%[3)]と，日常診療においては時に遭遇する疾患である．本疾患は一般に消化管出血，腹部腫瘤にて発見されることが多く，腹腔内出血にて発症することは極めてまれである．今回，我々は腹腔内出血にて発症した，非常に腫瘍径の小さい胃平滑筋肉腫の症例を経験したため，若干の考察を付け加えて報告する．

症　例

患者：25歳，男性

主訴：心穿部痛

既往歴，家族歴：特記すべきことなし．

現病歴：平成 6 年 7 月28日起床時，突然の心窩部痛にて発症し近医受診，急性汎発性腹膜炎と診断され同日当科紹介となった．

入院時現症：身長174cm，体重70kg．血圧130/60 mmHg，体温37.0℃，脈拍66/分整．眼瞼結膜に貧血なく，眼球結膜に黄疸なし．表在リンパ節は触知しなかった．上腹部を中心とした圧痛を認め，同部に軽度の腹膜刺激症状を認めたが，鎮痛剤にて症状はかなり軽減していた．

入院時検査成績：入院時白血球10,700/mm^3，CRP 2.4mg/dl と軽度の炎症反応を認めたが貧血は認めず，肝腎機能も異常なし．腫瘍マーカーは CEA，CA19-9 ともに正常範囲内であった．

腹部 computed tomography（CT）検査：胃壁より突出する約8cm 大の腫瘤を認め，その内部には単純 CT で低密度，造影 CT で強く増強される部分が存在し，腫瘍内出血が疑われた（**Fig. 1**）．また，腹腔内には少量の液体貯留を認め，腹腔内出血を疑った．

上部消化管内視鏡および超音波内視鏡検査：胃内視鏡では，胃前庭部前壁大弯側に粘膜下隆起を認め，超音波内視鏡（フジノンプローブシステム SP501，20 MHz）では，固有筋層から発生する腫瘤を認めた（**Fig. 2**）．

以上より，胃壁外に突出する，約8cm の平滑筋肉腫からの腫瘍内出血および腹腔内出血と診断し，入院翌日の平成 6 年 7 月29日手術を施行した．

手術所見：開腹時，腹腔内には約600ml の血性腹水を認めた．また，胃前庭部より突出する腫瘤のほとんどは血腫の形態であり，その基部に約2cm の腫瘍が触知された（**Fig. 3**）．凝血塊を除去するとその腫瘍が腹腔内に穿破し，少量の出血が持続していた．術中迅速病理にて胃平滑筋肉腫との回答を得たため，幽門側胃切除および D1リンパ節郭清を施行した．

摘出標本：腫瘍は胃前庭部前壁大弯側に存在し，腫瘍径は2.3×2.0cm で，壁外性に発育していた．また，粘膜側は正常粘膜で被われていた．

＜1999年 2 月24日受理＞別刷請求先：大城　望史
〒734-8551　広島市南区霞1―2―3　広島大学第 2 外科

Fig. 1　a(upper)：Plain CT showed approximately 8 cm, low density mass projected from gastric wall.
b(lower)：The mass was reinforced by contrast medium.

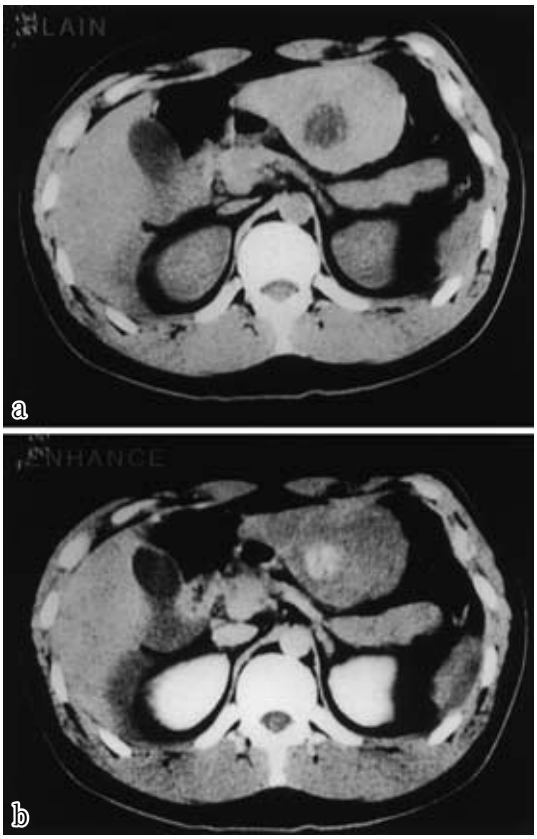

病理組織学的所見：本腫瘍は，術中所見のごとく砂時計型を呈して粘膜下から漿膜面にわたって存在しており，腫瘍境界はおおむね明瞭であった．また，出血は漿膜側の突出部に限局していた（**Fig. 4**）．一方組織学的には，本腫瘍の主体は紡錘型細胞の不規則，束状の増生から成り，中等度の細胞密度と若干の多形性を伴っていた．また少数ながら核分裂像も見出され，その頻度は100倍10視野中に2個程度であった(**Fig. 5**)．病理組織学的診断は低悪性度の平滑筋肉腫であり，所属リンパ節に転移を認めなかった．また，腹腔内貯留液からは悪性像を認めなかった．

なお，術後4年6か月を経た現在も再発の兆候はない．

考　察

平滑筋肉腫の発育形式は胃内型，壁内型，胃外型に分類される[1]．胃内型，壁内型は潰瘍合併率が50～70%と高く[5]，早期から消化管出血や心窩部痛を認めることが多い．これに対して，胃外型は長期間無症状のまま経過し，腫瘍が増大してから腫瘤触知あるいは他臓器への浸潤にて発症することが多く[4)～7)]，早期発見が困難である．最近では内視鏡の普及や技術の向上により，これまで発見されにくかった腫瘍径の小さな胃内型が増えてきた．

発症形式としては，消化管出血，心窩部痛，腹部腫瘤触知が多い[7)～9)]．本症例も心窩部痛にて発症したが，潰瘍による心窩部痛や腹部腫瘤による腹痛とは明らかに異なり，腹膜炎を呈していた．本症例のごとく腹腔内出血で発症した胃平滑筋肉腫の症例は，平滑筋芽細胞腫を含めても，検索しえた限りでは本邦で6例[10)～15)]が報告されたのみである(**Table 1**)．しかし，これらの症例はいずれも最大腫瘍径8cm以上の大きな腫瘍であったのに対して本症例は，最大腫瘍径がわずか2.3cmであった．平滑筋肉腫は元来血流に富む腫瘍であり，潰瘍を形成しにくい胃外型平滑筋肉腫の血管内圧の増大に伴い腫瘍破綻することは考えられるが，本症例は胃外型とはいえ腫瘍径が非常に小さかった．

予後は5年生存率で19～94%[5)～9)]と報告によりかなりの差異がみられる．以前は腫瘍径の大きい腫瘍が多かったため術後成績は不良であったが，最近の報告では5年生存率はほとんど70%を超えている．

平滑筋肉腫の予後規定因子には一般的に，組織学的悪性度，腫瘍の大きさ，他臓器浸潤の有無が考えられている．

組織学的悪性度は，一般には核分裂像の出現頻度を指標としており，高倍10視野中の核分裂像が10個以下のものを低悪性度と呼ぶことが多い．低悪性度の5年生存率はShiuら[7)]やEvans[16)]によると81～85%であるが，高悪性度の5年生存率の5～32%と比較するとかなり予後が良好である．本症例は100倍10視野中の核分裂像はわずかに2個であり，低悪性度平滑筋肉腫と診断した．

平滑筋肉腫の予後は腫瘍の大きさと相関があり，腫瘍径が5cmを超えるか否かがその指標となるようである．Shiuら[7)]の報告によると，前述の組織学的悪性度，腫瘍の大きさ，他臓器浸潤の有無という3因子により3つのstageに分類し，その5年生存率は，stage 0で100%，stage 1で77%，stage 2で19%であった．

治療は，化学療法の効果がほとんど期待できないため，積極的な切除が望ましい．術式については，局所切除かリンパ節郭清を含めた胃切除かといった問題が

Fig. 2　a(left)：Gastrofibercopy revealed submucosal tumor in the side of great curvature, anterior wall in the antrum.
b(right)：Endoscopic ultrasonography（Fujinon Probe System SP501,20MHz）showed the mass arised from mascularis propria.

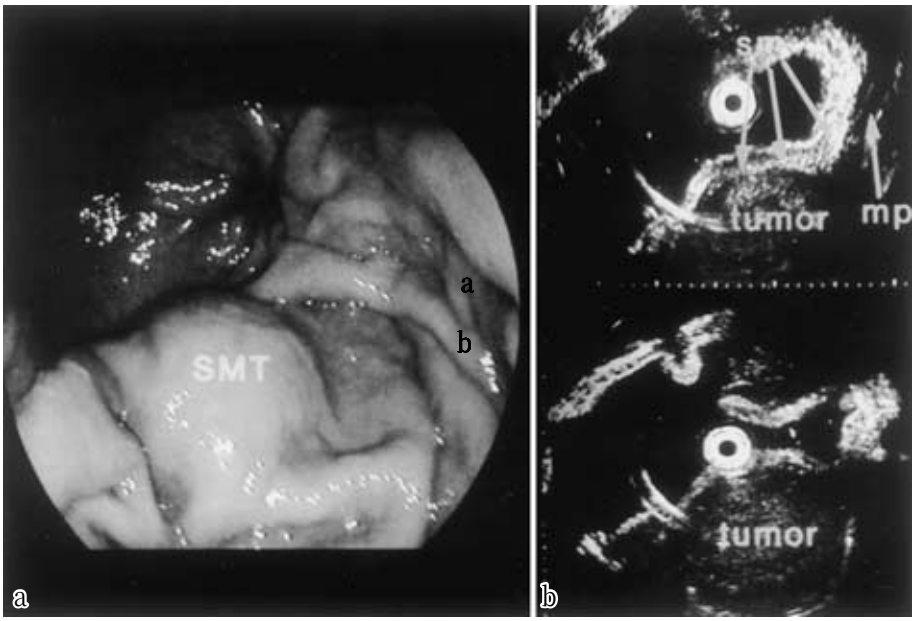

Fig. 3　Intraoperating photography revealed tumor, almost of which was occupied from hematoma, and the root of which was approximately 2cm tumor.

Fig. 4　Microscopic findings of specimen showed the tumor was located between submucosal layer and serosa. There were bleeding only serosal side.

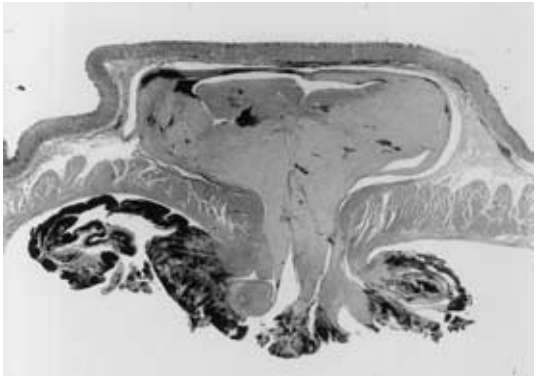

残っている．平滑筋肉腫は，肺や肝などの血行性転移が多く[1)5)6)8)9)16)]，これに対してリンパ節転移は0〜11.8%[1)5)〜9)16)]と比較的少ない．またいったんリンパ節転移を認めると極めて予後が悪いことから，リンパ節郭清は不要であるといった意見が多い[8)17)]．しかし，リンパ節転移陽性で郭清を行い長期生存を認めた症例も報告されており[18)]，郭清効果がないとは言い難い．この問題を，笹子ら[6)]は明快に解決している．彼らは，腫瘍径が5cm未満の小さい腫瘍はリンパ節を迅速診断し，転移がなければリンパ節郭清を行わず局所切除を，5cm以上であればD_1郭清を伴う胃切除を行っている．本症例では腫瘍が胃前庭部に存在し，局所切除では変形を来たし，狭窄や逆流といった合併症が考えられたこと，また実際は炎症性腫大であったもののリンパ節の腫大

Fig. 5　Microscopic findings of specimen showed the tumor was mainly composed of irregular and fascicular growth of spindle cells with moderate cellularity and minimal atypia（×100）. The arrow pointed mitotic changes（×400）. There were 2 mitosis/10 high power fields.

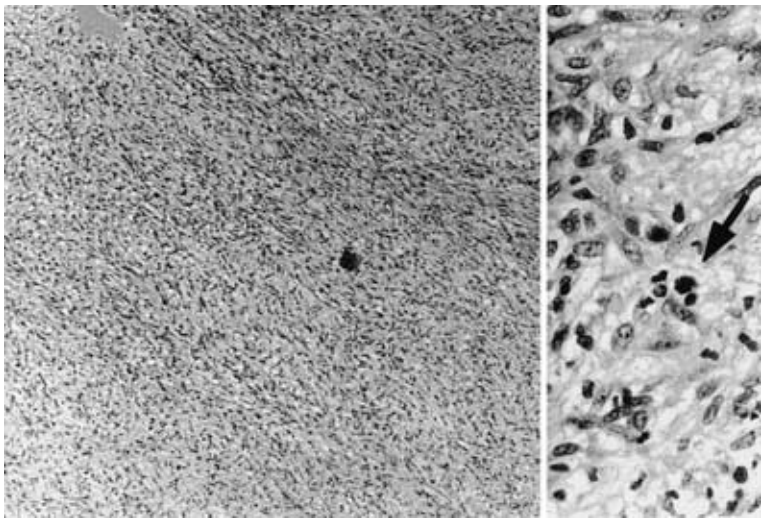

Table 1　Six cases were reported as gastric leiomyosarcoma with intra-peritoneal hemorrhage in Japanese.

Author	Age Sex	Histology (grade)	Tumor size	Intraabdominal bleeding volume	Prognosis
Ota et al 1977	25 F	epithelioid (benign)	infant head	600 ml	?
Okamoto et al 1983	50 F	epithelioid (benign)	8×7×4 cm 4×3×3 cm	1,100 ml	?
Nakajima et al 1988	48 M	sarcoma (？)	11×7 cm	?	?
Tajima et al 1989	39 M	sarcoma (low grade)	18×12×10 cm	500 ml	alive (15 months)
Tanaka et al 1992	61 M	epithelioid (benign)	12×11.5×3.5 cm	1,750 g	alive (1 year)
Okuda et al 1994	71 F	sarcoma (？)	10.5×10.0×8.5 cm	10,000 ml	alive (27 months)

epithelioid : leiomyoblastoma
sarcoma : leiomyosarcoma

を認めたことから，D$_1$郭清を伴う幽門側胃切除を行った．

なお，本稿の要旨は，1995年７月20日第46回日本消化器外科学会総会（福井）において発表した．

文　献

1）Skandalakis JE, Gray SW, Shepard D：Smooth muscle tumors of the stomach. Int Abstr Surg **110**：209―226, 1960

2）大井　実，三穂乙実，伊東　保ほか：非癌性胃腫瘍―全国93主要医療施設からの集計的調査―．外科　**29**：112―133, 1967

3）Anderson WAD, Kissane JW：Malignant neoplasms of the colon. Edited by Mosby CV. Pathology. 6th edition. St. Louis, 1971, p576

4）浅木　茂：胃平滑筋腫瘍．別冊日本臨牀領域別症候群シリーズ No 5消化管症候群．日本臨牀社，大阪，1994, p511―518

5）湯浅典博，高木國夫，太田博俊ほか：胃筋原性腫瘍76例の臨床的検討．日外会誌　**93**：248―256, 1992

6）笹子三津留, 木下　平, 丸山圭一ほか：胃平滑筋肉腫51切除例からみた切除術式の検討．日消外会誌 **22**：2212―2216, 1989
7）Shiu MH, Farr GH, Parpachristou DN et al：Myosarcomas of the stomach：Natural history, prognostic factors and management. Cancer **49**：177―187, 1982
8）Grant CS, Kim CH, Farrugia G et al：Gastric leiomyosarcoma. Arch Surg **126**：985―990, 1991
9）Lindasay PC, Ordonez N, Raaf JH：Gastric leiomyosarcoma：Clinical and pathological review of fifty patients. J Surg Oncol **18**：399―421, 1981
10）太田　保, 米花孝文, 浦久保富士雄ほか：巨大血腫および腹腔内出血を伴う胃平滑筋芽細胞腫の１例．外科　**39**：624―626, 1977
11）岡本　司, 松岡順治, 溝渕光一：腹腔内出血を伴う胃の平滑筋芽細胞腫の１例．J Karyocytopathol **20**：31―35, 1983
12）中島滋美, 田中雅樹, 堀口雄一ほか：腹腔内出血を来たした胃平滑筋肉腫の１例．日消病会誌　**85**：1011―1012, 1988
13）田島幸一, 久下　裕, 島田良昭ほか：腹腔内出血を伴った巨大な胃外型胃平滑筋肉腫の１例．日臨外医会誌　**50**：2594―2598, 1989
14）田中昭吉, 舘林欣一郎, 宮下　洋ほか：腹腔内大量出血をきたした胃平滑筋芽細胞腫の１例．日臨外医会誌　**53**：1881―1885, 1992
15）奥田純一, 関川敬義, 小河原忠彦ほか：大量の血性腹水を伴った胃平滑筋肉腫の１例．日消外会誌 **27**：2428―2432, 1994
16）Evans HL：Smooth muscle tumors of the gastrointestinal tract：A study of 56 cases followed for a minimum of 10 years. Cancer **56**：2242―2250, 1985
17）Graham SM, Ballantyne GH, Modlin IM：Gastric epithelioid leiomyosarcoma：A curable gastric neoplasm. Am J Gatroenterol **82**：82―85, 1987
18）帆北修一，愛甲　孝：消化管平滑筋肉腫とくに胃平滑筋肉腫の治療様式と術式選択．外科　**57**：904―908, 1995

A Case of Gastric Leiomyosarcoma with Intraabdominal Hemorrhage

Takafumi Oshiro, Toshiyuki Itamoto, Takayuki Kadoya, Yasuhiro Fudaba,
Kazuaki Miyamoto, Tetsuo Ishikawa, Issei Tanaka,
Yasuji Yamamoto and Hisashi Oshiro
General Surgery, Hiroshima Prefectural Hospital

Gastric leiomyosarcoma account for about 0.5-2% of primary gastric malignant neoplasms. The most common signs and symptoms are abdominal pain, gastrointestinal bleeding, and abdominal mass. Cases of intraperitoneal hemorrhage are rare. The patient was a 25-year-old man with epigastric pain. He was admitted to our hospital with a diagnosis of acute generalized peritonitis. We detected an 8 cm gastric leiomyosarcoma with intraperitoneal hemorrhage by gastrofiberscopy, endoscopic ultrasonography, and abdominal CT examinations. At operation, massive bleeding of about 600 ml was found in the abdomen with a hematomous tumor 2.3×2.0cm in diameter growing from the antrum of the stomach. Histopathological diagnosis revealed a small low grade malignant leiomyosarcoma of the stomach. Postoperatively, he has remained healthy for 54 months.

Reprint requests：Takafumi Oshiro　Second Department of Surgery, Hiroshima University School of Medicine
1-2-3 Kasumi, Minami-ku, Hiroshima, 734-8551 JAPAN