日消外会誌　32（7）：2000～2004，1999年

症例報告

胃転移を来した悪性神経鞘腫の１例

日下病院外科，三重大学中央検査部*，同　第２外科**
重盛　千香　　池田　哲也　　山際　裕史*　　鈴木　宏志**

左上肢原発の悪性神経鞘腫が胃に転移した症例を報告する．症例は54歳の女性で，主訴は貧血である．10年前，左前腕背側の腫瘤に始まる悪性神経鞘腫で，左上肢を切断されるも，再発，転移を来していた．昨年，Hb 4.5g/dl と貧血を認め，精査にて胃の巨大粘膜下腫瘤を認めた．粘膜生検標本は腺管構造を欠くも，低分化な腫瘍細胞からなっていた．上肢悪性神経鞘腫患者に発症した胃癌と診断し手術を施行した．摘出標本は胃体下部から幽門部の潰瘍を伴う巨大な粘膜下腫瘍で，組織所見は，悪性神経鞘腫の所見を呈し，S-100蛋白陰性も，NSE 陽性，デスミン，ビメンチン，アクチン，ミオシン抗体は陰性であった．この結果は上肢の原発巣と一致し，悪性神経鞘腫の胃転移と診断した．

悪性神経鞘腫は軟部組織腫瘍の10%を占めるが，胃に転移した症例の報告はなく，極めてまれな症例であると思われた．

Key words： malignant schwannoma, gastric metastasis

緒　言

悪性神経鞘腫は末梢神経の Schwann 細胞由来の悪性腫瘍で，予後の悪い疾患の１つである[1)2)]．今回，胃転移を来たした左上肢悪性神経鞘腫を経験したので，文献的考察を加え報告する．

症　例

患者：54歳，女性

主訴：貧血

家族歴：特記すべき事なし．

既往歴：昭和62年１月1cm 大の左前腕背側の腫瘤に始まる悪性神経鞘腫で，尺骨を含む広範囲腫瘍切除，放射線治療，化学療法を受けていたが，平成８年，再発し，左上肢切断術を受けた．平成９年，局所再発と肺転移のため，当院整形外科へ入院していた．

現病歴：Hb 4.5g/dl と貧血を認め，上部消化管内視鏡検査を施行したところ，胃幽門部後壁に潰瘍を伴う巨大な粘膜下腫瘤を認め，転科となった．

転科時現症：眼瞼結膜に貧血を認めるも，黄疸は認めなかった．左上肢は，肩関節にて切断されていた．肩関節周囲全体に皮膚の肥厚，発赤，腫脹を認め，約5cm 大の潰瘍を伴う皮膚壊死巣が存在した．頸部から背部，前胸部にかけて皮膚に白色結節状小隆起が散在していた．患者に自発痛，圧痛はなかった．腹部は，上腹部に可動性に乏しい小手卷大の弾性硬の腫瘤を触れた．直腸指診にて腫瘤，Schnizler 転移を認めないが，タール便を認めた．

当科転科時検査所見：ヘモグロビン量4.5g/dl，ヘマトクリット15.2%と著明な貧血を認めた．CRP は7.49 mg/dl と炎症所見を認めたが，白血球は7,100/mm^{3}と正常範囲であった．肝腎機能，血清胆道系酵素，血清アミラーゼ値，血清総蛋白値に異常を認めなかった．腫瘍マーカーは，血清 CEA 1.2ng/ml, CA 19-9 34U/ml であった．

胸部単純 X 線撮影：左上肢悪性神経鞘腫の転移巣と思われる小結節が散在していたが，胸水貯留，心拡大などは認めなかった．

腹部単純 X 線撮影：特記すべき異常所見を認めなかった．

上部消化管造影 X 線検査所見：幽門前庭小彎後壁よりに，立ち上がりなだらかな陰影欠損と，その中心にニッシェを認めた（**Fig. 1**）．

上部消化管内視鏡検査所見：幽門前庭に約３分の２周を占める無構造な粘膜で覆われた巨大な隆起を認め，後壁には，潰瘍を伴っていた（**Fig. 2**）．

上部消化管内視鏡検査生検所見：切片全体が分化度の低い腫瘍細胞からなっていて，胃の腺管構造を欠き，PAS 染色，Alcian Alue 染色を施行するも，いずれも診断に至る標本でなかった．「低分化腺癌の疑い」との報告から，術前診断は，進行胃癌（低分化腺癌）と診断

＜1999年２月24日受理＞別刷請求先：重盛　千香
〒514-8507　津市江戸橋２－174　三重大学第２外科

Fig. 1 Upper GI examination showing a large defect of Barium with a niche located in the antrum of the stomach.

Fig. 2 Endoscopic examination for the upper GI showing a large evevation under the edematous mucosal layer with an ulceration, located in the antrum of the stomach.

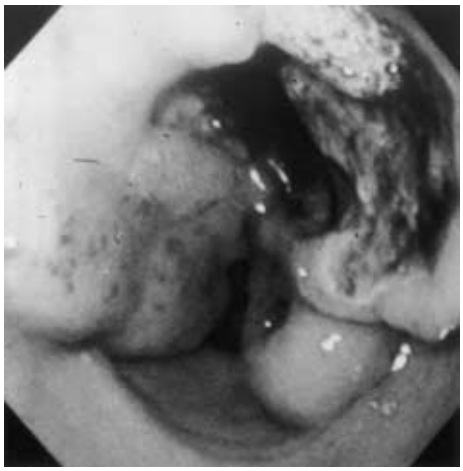

し，出血が持続し，連続的に輸血を要したため，腫瘍切除の適応と思われ手術を施行した．

手術所見および摘出標本肉眼所見：胃体下部から幽門輪まで全体に連続して壁の肥厚を認め，腫瘍は幽門前庭部小彎側を中心に11×11.5cm 大で，粘膜に覆われたまま隆起し幽門部は閉塞しており，表面に 2 か所の

Fig. 3 Resected specimen showing the large submucosal tumor with multiple ulcerations in the antrum of the stomach.

巨大潰瘍を形成していた．手術は幽門側胃切除術および Billroth II 法再建術を施行した（**Fig. 3**）．

病理組織学的所見：腫瘍細胞は正常胃粘膜下で増生しており，細胞は長紡錘形で束状，波形に配列していた．核にクロマチンの増強と異型性を認めた．この所見は，左上肢悪性神経鞘腫の病理組織所見と，極めて類似した像を呈していた（**Fig. 4a,b**）．免疫組織化学染色を施行したところ，左上肢悪性神経鞘腫，胃腫瘍ともに S-100蛋白は陰性を示すも，NSE 抗体は陽性であった（**Fig. 4c**）．なお，デスミン，ビメンミン，アクチン，ミオシン各抗体の免疫組織化学染色についても，両者の腫瘍に施行したが，いずれも結果は陰性であった．よって，左上肢悪性神経鞘腫の胃転移と診断された．術後，貧血の進行は改善し，一時的に経口摂取を再開したが，胃切除術後 9 か月目に死亡した．

考　察

悪性神経鞘腫は， Schwann 細胞由来の悪性腫瘍で，すべての軟部悪性腫瘍の10%を占め[1)2)]，軟部組織腫瘍の中でも予後の悪い疾患の 1 つである[1)2)]．その半数は，神経線維腫症（neurofibromatosis, von Recklinghausen 症）に合併して起こるとされるが[1)2)]，残りはこれとは無関係に de novo に発生するとされている．WHO の分類[3)]では（**Table 1**），末梢神経由来の悪性腫瘍が必ずしも Schwann 細胞のみの増殖からなるのではなく，神経周膜細胞などの関与も考えられることから，悪性末梢神経鞘腫瘍（malignant peripheral nerve sheath tumor）を含んだ広い内容を示す疾患名を用いている．

臨床的特徴は，好発年齢は20～50歳で[1)4)]，神経線維

Fig. 4　Microscopic findings.
(a) Histological findings of the stomach tumor. Tumor cells are observed in the submucosal layer (HE stain, ×40).
(b) Tumor cells demonstrate a sphindle shape and wavy pattern (HE stain, ×100).
(c) Immunohistochemical staining for NSE in the stomach tumor (×100). NSE antigen is observed in the stroma of the tumor cells, which in the same as the findings of the left upper arm specimen.

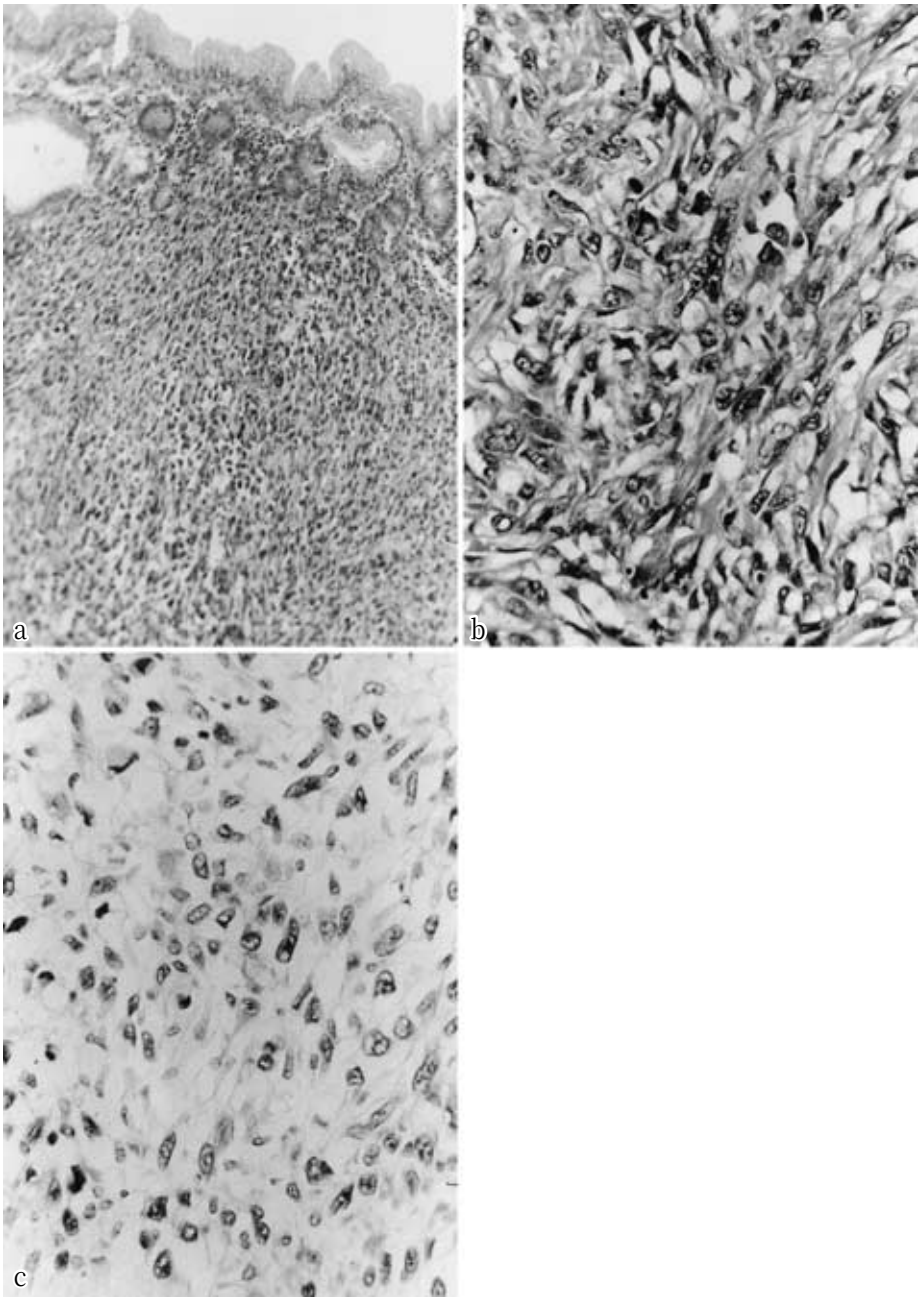

Table 1 Soft tissue malignant neurogenic tumors. (WHO classiffication[3])

malignant peripheral nerve sheath tumor (MPNST)
MPNST with rhabdomyosarcoma (malignant Triton tumor)
MPNST with glanular differntiation
epitheloid MPNST
malignant granular cell tumor
clear cell sarcoma (malignant melanoma of soft parts)
malignant melanocytic schwannoma
neuroblastoma
ganglioneuroblastoma
neuroepithelioma

腫症に合併しない例の初発平均年齢は40歳で，合併例が29歳であるに比較して，高齢であるとされる[1)5)]．性差はやや女性に多く，四肢に好発し，数か月で大きくなる無痛性腫瘤である[5)]．

胃原発の悪性神経鞘腫についての報告は，日本では20数例の報告があるが[6)~11)]，多くは臨床的に術前診断は困難であるとされる．本症例の胃粘膜生検の標本は，切片全体が分化度の低い腫瘍細胞からなっていて，胃の腺管構造を欠いていた．PAS 染色，Alcian Blue 染色を追加したが，いずれも診断に至る標本でなかったため，術前診断は上肢の悪性神経鞘腫と胃癌の重複腫瘍と考えた．

悪性神経鞘腫の組織学的特徴は，長紡錘形の腫瘍細胞が束状，扇状に密に配列し，核の柵状配列を示さず，間質が粘液性となって腫瘍が離開し波状になることもある[12)13)]．核は分裂像を示し，クロマチン量が増量し，異型性が出現する．本症例では，その典型的な像を示し(**Fig. 4a,b**)，原発巣の組織像と同様であった．鑑別診断として筋原性腫瘍であるが，免疫組織学的染色で，悪性神経鞘腫では，S-100蛋白，NSE 抗体が高率に陽性を呈し，デスミン，ビメンチン，アクチン，ミオシンに対する抗体が陰性であることが，補助診断となる．本症例では，S-100蛋白は陰性を示すも，NSE 抗体が陽性（**Fig. 4c**）で，デスミン，ビメンチン，アクチン，ミオシンいずれも陰性を示した．悪性神経鞘腫における，S-100蛋白の陽性率は，50～90%であるとされ[4)14)15)]，この結果が陰性であることで，悪性神経鞘腫を否定することはできない．また，左上肢の原発巣の切除標本での免疫組織化学染色でも同様の結果を得ていることから，左上肢の悪性神経鞘腫の胃転移と診断した．

Table 2 Secondary Gastric Lesions*(quorted from the report by Menuck and Amberg, 1975[23])

Primary site	Number of gastric metastasis reported by :		
	Higgins	Davis & Zollinger	Willis#
Bronchus	21	10	8
Breast	21	3	45
Melanoma	4	4	51
Testes	3	1	5
Thyroid	2	1	5
Cervix/uterus	4	5	5
Ovary	5	3	—
Pancreas	2	7	—
Kidney	—	—	6
Liver/biliary	2	2	—
Bladder	—	1	—
Colon	—	1	—
Miscellaneous	10	13	8
Totals	64	53	133

*Direct extension was excluded ; lymphomas were excluded.

#Much of this data was prior to the markedly increased incidence of bronchogenic carcinoma.

悪性神経鞘腫の予後については，神経線維腫症を伴わないもので47%と不良である[5)]．転移はほとんどが2年以内に起こり，部位は，肺，肝臓と血行性転移である[5)]．本症例では，左上肢原発の悪性神経鞘腫が，血行性に胃粘膜下に転移を来たし，増大したと思われた．

さて，転移性胃腫瘍についてであるが，発生頻度は，1,000例以上の剖検報告例で0.7%[16)]とされている．1974年から1990年における胃癌研究会による全国胃癌登録調査報告の集計[17)]によれば，転移性胃腫瘍の頻度は，48,585例中1,073例（2.2%）と記載されている．原発部位は，リンパ腫を除き黒色腫，肺癌，乳癌であるとされ[18)]，**Table 2**のごとくである．また，全国胃癌登録調査報告[17)]によると，転移部位が「胃」で，原発部位が「軟部組織」と記録された例は，3例となっているが，胃に転移した悪性神経鞘腫については，MEDLINE，医学中央雑誌の過去10年間を検索した限り報告されていない．よって，本症例のごとく左上肢原発の悪性神経鞘腫が胃に転移をきたし，手術切除に至った例は極めてまれであるといえる．

ご指導いただきました三重大学整形外科学教授，内田淳正先生に深謝いたします．本論文要旨は第40回日本消化器病学会大会（東京）にて，発表した．

文　献

1) Ducatman BS, Scheithauer BW, Piepgras DG：Malignant peripheral nerve sheath tumors：A clinicopathologic study of 120cases. Cancer **57**：2006―2021, 1986
2) Sordillo PP, Helson, Hajdu SI et al：Malignant schwannoma：Clinical charasteristics, surgery, and response to therapy. Cancer **47**：2503―2509, 1981
3) Weiss SW：International histological classification of tumors. Histological typing of soft tissue tumors. World Health Organization. 2nd ed. Springer-Verlag, Berlin, 1994, p7―15
4) Daimaru Y, Hashimoto H, Enjoji M：Malignant peripheral nerve sheath tumor (malignant Schwannomas). An immunohistochemical study 29 cases. Am J Surg Pathol **9**：434―444, 1995
5) Eizinger FM, Weiss SW：Soft tissue tumors. 2nd ed. C.V. Mosby, St Louis, MO：1998, p781―815
6) 今里雅之, 林　恒男, 田中精一ほか：胃悪性神経鞘腫の一例．外科　**58**：1907―1910, 1996
7) 大野正博, 渡部公二, 小池忠康ほか：胃悪性神経鞘腫の一例．臨外　**41**：1455―1458, 1986
8) 細谷正晴, 外間朝夫, 難波義夫ほか：胃悪性神経鞘腫の一例．胃と腸　**27**：457―462, 1992
9) 佐々木茂, 矢花　剛, 阿部　敬ほか：胃悪性神経鞘腫の一例．日消病会誌　**91**：322―327, 1994
10) 松岡博光, 竹村和郎, 戸部直孝ほか：胃悪性神経鞘腫の一例．日臨外医会誌　**57**：588―592, 1996
11) 大嶺　靖, 宮城　淳, 永吉盛司ほか：胃悪性神経鞘腫の２例．日臨外医会誌　**57**：2708―2712, 1996
12) Harkin JC, Reed RJ：Tumor of the peripheral nervous system. Atlas of tumor pathology. 2nd Series. AFIP, Watshington DC, 1969, p107―136
13) 堤　　啓：軟部組織. 小川勝士編. 病理組織の見方と鑑別診断．第３版．医歯薬出版，東京，1994, p428―432
14) Matunou H, Shimoda T, Kakimoto S et al：Histopathologic and immunohistochemical study of malignant tumors of peripheral nerve sheath (malignant schwannoma). Cancer **56**：2269―2279, 1985
15) Weiss SW, Langloss JM, Enzinger FM et al：The role of S-100 protein in the diagnosis of soft tissue tumors with paticular reference to benign and malignant Schwann cell tumors. Lab Invest **49**：299―308, 1983
16) McNeer G, Pack GT：Neoplasms of stomach. J.B. Lippincott, Philadelphia, 1967, p441―446
17) 胃癌研究会，三輪胃がん登録研究所編：全国胃癌登録調査報告非上皮性悪性腫瘍症例の一般統計と治療成績(1974～1990)．胃癌研究会，東京，1990, p1220―1229
18) Menuck LS, Amberg JR：Metastatic disease involving the stomach. Dig Dis **20**：903―913, 1975

A Case of Malignant Schwannoma with Gastric Metastasis

Chika Shigemori, Tetsuya Ikeda, Hiroshi Yamagiwa* and Hiroshi Suzuki**
Department of Surgery, Kusaka Hospital
Laboratory Services Department*, Department of Surgery II**, Mie Medical School

We present a very rare case of malignant schwannoma with gastric metastasis. A 54-year-old woman was admitted to the Department of Orthopedics due to local recurrence of malignant schwannoma in the left upper arm associated with lung metastasis. She underwent amputation of the left upper arm at 44 years of age. Examination of the severe anemia (Hb 4.5g/ml), as well as upper gastrointestinal fiberscopy (GIF) and upper gastrointestinal tract series (UGIS) were performed in our department. The findings showed a large tumor with ulceration in the stomach, but pathological findings from the biopsy specimen suspected poorly differentiated adenocarcinoma. Surgery was performed with a pre-operative diagnosis of gastric cancer and malignant schwannoma in the left upper arm. The tumor arose from the submucosal layer of the stomach, and occupied the antrum. Microscopic findings confirmed the diagnosis of malignant schwannoma in the left upper arm. The results of immunohistochemical staining of the specimens from the left upper arm and the stomach were also the same：S-100 protein (－), NSE (＋). The final diagnosis was malignant schwannoma with gastric metastasis.

Reprint requests：Chika Shigemori　Department Surgery II, Mie Medical School
2-174 Edobashi, Tsu-city, 514-8507 JAPAN